

Внутрипеченочная гемодинамика у детей с функциональными и воспалительными холепатиями

Семенюк Л.А.¹, Бычкова Н.К.²

Intrahepatic hemodynamics in children with dynamic and inflammatory cholepathias

Semenyuk L.A., Bychkova N.K.

¹ Сибирский государственный медицинский университет, г. Томск

² ОГУ «Комплексный центр социального обслуживания населения Томской области», г. Томск

© Семенюк Л.А., Бычкова Н.К.

Ультразвуковая доплерография способна выявлять минимальные нарушения внутрипеченочной гемодинамики. Линейная скорость в печеночной артерии и печеночной вене (пики S и D) увеличивается при функциональных и особенно при органических (воспалительных) холепатиях. Повышение скорости кровотока происходит при увеличении радиуса сосуда. Данный феномен может быть объяснен дилатацией внутрипеченочных сосудов, выраженной в большей степени при воспалительных изменениях и в меньшей — при функциональных. Показатели внутрипеченочной гемодинамики могут служить косвенными признаками данных заболеваний у детей и способствовать выявлению патологии на самых ранних этапах ее развития.

Ключевые слова: линейная скорость, печеночная артерия, печеночная вена, диаметр сосуда, дети, холепатии, доплерография.

Ultrasound dopplerography can reveal minimal disfunctions of intrahepatic hemodynamics. Linear speed of hepatic artery and hepatic vein (peak S and D) rises in the presence of dynamic and to a greater extent organic (inflammatory) cholepathias. The increase of blood flow speed occurs when vessel radius expands. This phenomenon can be explained by dilation of intrahepatic vessels which is more defined when the matter concerns inflammatory cholepathias and less defined among dynamic ones. Indices of intrahepatic hemodynamics may serve as indirect signs of given diseases among children and may reveal pathology on the earliest stages of its development.

Key words: linear speed, hepatic artery, hepatic vein, vessel radius, children, cholepathias, dopplerography.

УДК 616.361-009.2-002:616.366-002]-053.2:[616.36:612.13]

Введение

В настоящее время отмечается отчетливая тенденция к росту числа заболеваний гепатобилиарной системы (ГБС) у детей. Ситуацию усугубляет склонность к хронизации как функциональных, так и органических заболеваний ГБС. В некоторых районах поражение ГБС у детского населения носит практически массовый характер. Если учесть, что большинство заболеваний билиарной системы у взрослых (хронический холецистит, склерозирующий холангит, фиброз, желчно-каменная болезнь, хронический гепатит, цирроз печени и т.п.) часто имеют истоки в детском возрасте, велика актуальность проблемы ранней диагностики патологии ГБС. Профилактика таких заболеваний может быть достигнута путем их раннего выявления и предупреждения у детей.

В литературе практически не встречается указаний на применение доплерографии у детей при патологии желчевыводящей системы. Описаны результаты доплерографии у детей при хроническом гепатите [1]. При обследовании детей, страдающих хроническим гепатитом, с использованием дуплексного сканирования выявлено увеличение линейной скорости кровотока и диаметра селезеночной артерии, что связано с гипердинамическим типом кровотока в селезенке, а также увеличение диаметра общей печеночной артерии, пульсационного индекса и индекса периферического сопротивления в общей печеночной артерии [3].

Несмотря на многолетние исследования различных аспектов патологии ГБС, многие вопросы, касающиеся ее ранней диагностики, остаются окончательно не решенными [2, 4—8].

Цель исследования — оценить состояние внутрипеченочного кровотока при патологии гепатобилиарной системы у детей.

Материал и методы

Ультразвуковая доплерография (УЗДГ) проведена 90 детям в возрасте 5—14 лет с патологией ГБС. Для оценки печеночного кровотока пациенты основной группы были разделены на две подгруппы: первую составили 37 больных только с функциональными изменениями билиарного тракта (БТ), вторую подгруппу — 53 ребенка с хроническими воспалительными заболеваниями желчевыводящей системы: холециститом, холангитом, холангиохолециститом. У 46 детей второй подгруппы имело место сочетание органической патологии с функциональной.

Изучение печеночной гемодинамики включало измерение скорости кровотока в собственных сосудах печени, которые представлены печеночной артерией, воротной веной и печеночными венами.

Для исследования применялись ультразвуковые сканеры Ultramark 9 (ATL, США) и Aloka 2200 (Aloka, Япония).

При доплерометрии в воротной вене определяли ее диаметр и среднюю скорость кровотока; в общей печеночной артерии — ее диаметр, максимальную, минимальную и среднюю скорость кровотока, пульсационный индекс (ПИ), индекс резистентности (ИР) и систоло-диастолическое соотношение (С/Д); в печеночных венах — диаметр на уровне 10 мм от места впадения в нижнюю полую вену и скорости кровотока в пиках S и D (измерения проводили в средней печеночной вене).

Показатели печеночного кровотока здоровых детей приведены по данным литературы [3].

Статистическую обработку данных проводили с помощью стандартных методов. Все количественные данные представлены в виде $M \pm m$, где M — среднее выборочное значение, m — ошибка среднего. Различия считались статистически достоверными при $p < 0,05$.

Результаты и обсуждения

У детей с хроническими воспалительными заболеваниями желчевыводящих путей (ЖВП) выявлено увеличение линейной скорости кровотока в печеночной артерии и в печеночной вене (таблица).

Следует отметить снижение относительных показателей артериального кровотока (ИР и ПИ менее 0,7 и 1,4 соответственно) на фоне уменьшения диастолической скорости кровотока у детей с хроническими воспалительными заболеваниями желчевыводящей системы. В средней печеночной вене отчетливо проявляется увеличение скорости кровотока в пике D (таблица).

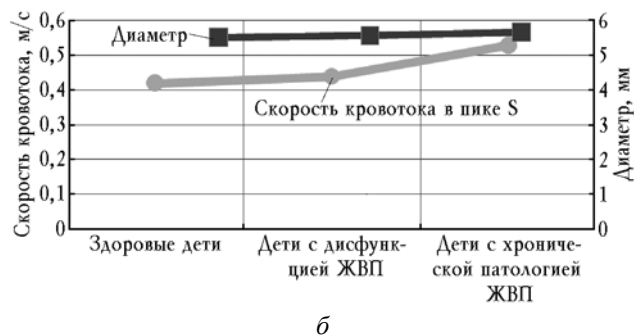
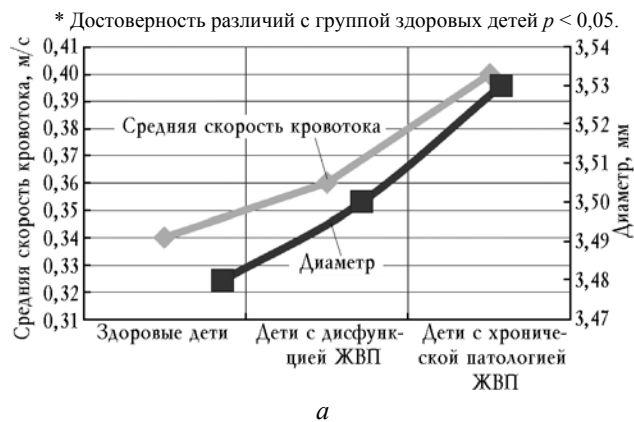У детей только с функциональными нарушениями желчевыводящей системы отчетливо констатируется повышение средней скорости кровотока в печеночной артерии и скорости кровотока в печеночной вене в пиках D и S (таблица, рисунок).

Увеличение скорости кровотока при данной патологии ГБС может быть объяснено дилатацией внутрипеченочных сосудов, выраженной в большей степени при воспалительных изменениях и в меньшей — при функциональных (таблица, рисунок). Самой значимой переменной, определяющей скорость кровотока, является просвет (диаметр) сосуда.

Характеристика показателей печеночного кровотока у детей с патологией ГБС

Показатель	Здоровые дети	Дети с дисфункцией БТ	Дети с холециститом, холангитом
<i>Воротная вена</i>			
Диаметр, мм	8,50 ± 0,29	8,54 ± 0,63	8,56 ± 0,36
Средняя скорость кровотока, м/с	0,33 ± 0,01	0,32 ± 0,02	0,32 ± 0,01
<i>Общая печеночная артерия</i>			
Диаметр, мм	3,48 ± 0,20	3,50 ± 0,24	3,53 ± 0,24*
Максимальная скорость кровотока, м/с	0,73 ± 0,05	0,73 ± 0,08	0,80 ± 0,03*
Минимальная скорость кровотока, м/с	0,20 ± 0,02	0,21 ± 0,02	0,24 ± 0,03*
Средняя скорость кровотока, м/с	0,34 ± 0,03	0,36 ± 0,03	0,40 ± 0,03*
ПИ	1,59 ± 0,11	1,51 ± 0,10	1,38 ± 0,09*
ИР	0,74 ± 0,01	0,74 ± 0,03	0,69 ± 0,02*
С/Д	3,74 ± 0,17	3,56 ± 0,20*	3,57 ± 0,28*
<i>Средняя печеночная вена</i>			
Диаметр, мм	5,52 ± 0,22	5,58 ± 0,42*	5,67 ± 0,33*

Скорость кровотока в пике S, м/с	0,42 ± 0,03	0,44 ± 0,03	0,53 ± 0,05*
Скорость кровотока в пике D, м/с	0,30 ± 0,03	0,32 ± 0,04	0,50 ± 0,04*



Характеристика показателей печеночного кровотока у детей с патологией ГБС (достоверность различий между группами здоровых детей и детей с холепатиями $p < 0,05$): а — общая печеночная артерия; б — средняя печеночная вена

При функциональных и воспалительных холепатиях УЗДГ регистрировала увеличение средней линейной скорости кровотока в печеночной артерии до $(0,36 \pm 0,03)$ и $(0,40 \pm 0,03)$ м/с соответственно (в норме $0,34 \pm 0,03$), в средней печеночной вене (пик S) до $(0,44 \pm 0,03)$ и $(0,53 \pm 0,05)$ м/с (в норме $0,42 \pm 0,03$). Аналогично возрастает максимальная и минимальная линейная скорость в печеночной артерии и в средней печеночной вене (пик D). Увеличивается диаметр общей печеночной артерии до $(3,53 \pm 0,24)$ мм и печеночной вены до $(5,67 \pm 0,33)$ мм.

Функциональные пробы печени у всех пациентов находились в пределах нормы, в то время как при УЗДГ уже обнаруживались изменения внутривен-

ночного кровотока, свидетельствующие о ранних нарушениях функционального состояния печени.

Таким образом, УЗДГ позволяет на ранней стадии выявить косвенные признаки как функциональных, так и органических холепатий в 100% случаев.

Вывод

Исследование печеночного кровотока у детей с функциональными и воспалительными холепатиями показало высокую информативность метода и его значимость при диагностике данной патологии. Установленные в результате исследования показатели печеночного кровотока могут считаться ориентиром для обнаружения патологии ГБС уже на раннем этапе заболевания, служить методом дифференциальной диагностики функциональных и органических нарушений этой системы.

Литература

1. Дворяковская Г.М., Строкова Т.М., Скутина Л.Е. и др. Возможности ультразвуковой диагностики при криптогенном гепатите // Материалы 9-го конгресса педиатров России. М., 2004. С. 32—32.
2. Дворяковский И.В., Каганов В.С. Ультразвуковая диагностика при хронических болезнях печени у детей: пособие для врачей. М.: Династия, 2006. 12 с.
3. Левитан Б.Н., Гринберг Б.Н., Астахин А.В., Колчина О.С. Исследование параметров портального кровотока в норме и при хронических диффузных заболеваниях печени: методические рекомендации. Астрахань, 1998. 24 с.
4. Мизандари М., Мтварадзе А., Урушадзе О. и др. Комплексная лучевая диагностика диффузной патологии печени (жировой гепатоз, хронический гепатит, хронический гепатит, цирроз) // Мед. визуализация. 2002. № 1. С. 60—66.
5. Митьков В.В. Ультразвуковая диагностика. Допплерография. М., 1999. 46 с.
6. Митьков В.В. Допплерография в диагностике заболеваний печени, желчного пузыря, поджелудочной железы и их сосудов. М., 2000. 133 с.
7. McGrath F.P., Lee S.H., Gibney R.G. Color Doppler imaging of the cystic artery // J. Clin. Ultrasound. 1992. V. 162, № 5. P. 433—438.
8. Paulson E.K., Kliever M.A., Hertzberg B.S. Diagnosis of acute cholecystitis with color Doppler sonography: significance of arterial flow in thickened gallbladder wall // AJR. 1994. V. 162, № 5. P. 1105—1108.

Поступила в редакцию 03.09.2009 г.

Утверждена к печати 17.03.2010 г.

Сведения об авторах

Экспериментальные и клинические исследования

Л.А. Семенюк — канд. мед. наук, врач-ординатор детской клиники СибГМУ (г. Томск).

Н.К. Бычкова — д-р мед. наук, зав. отделением ОГУ «Комплексный центр социального обслуживания населения Томской области» (г. Томск).

Для корреспонденции

Семенюк Лариса Александровна, тел.: (382-2) 53-10-22, 8-913-823-4878.