

ЛОКАЛЬНОЕ ПРИМЕНЕНИЕ АУТОЛОГИЧНЫХ МОНОНУКЛЕАРОВ КРОВИ В ЛЕЧЕНИИ ЭНДОТЕЛИАЛЬНО-ЭПИТЕЛИАЛЬНОЙ ДИСТРОФИИ РОГОВИЦЫ

Филиппова Е.О., Кривошеина О.И., Запускалов И.В.

Сибирский государственный медицинский университет, г. Томск

РЕЗЮМЕ

В работе изучены закономерности развития регенерации при эндотелиально-эпителиальной дистрофии (ЭЭД) роговицы на фоне внутрикамерного применения аутологичных мононуклеаров крови.

Цель исследования – в эксперименте *in vivo* изучить закономерности развития репаративной регенерации при ЭЭД роговицы на фоне внутрикамерного применения аутологичных мононуклеаров крови.

Материал и методы исследования. Выполнена серия экспериментов на крысах-самцах породы Wistar, основной группе (12 особей) которых производили внутрикамерное введение и наложение аутологичной суспензии мононуклеарных клеток на заднюю поверхность роговицы с предварительно индуцированной ЭЭД. Животные группы сравнения (12 особей) получили традиционное консервативное лечение.

Основные результаты. При анализе результатов лечения ЭЭД роговицы в эксперименте выявлена высокая эффективность внутрикамерного применения аутологичных мононуклеаров крови. Так, на 3-и сут от начала лечения в основной группе количество дистрофически измененных эпителиоцитов сократилось в 15,9 раз от исходного значения, в группе сравнения – лишь в 0,95 раза. Соответственно толщина переднего эпителия роговой оболочки в основной группе уменьшилась в 1,5 раза от первоначального уровня, в группе сравнения – в 0,9 раза. Площадь тканевых щелей в строме роговицы на 3-и сут в основной группе сократилась в 2,2 раза, в группе сравнения – в 1,04 раза. Необходимо отметить, что уже на 14-е сут от начала лечения в основной группе передний эпителий роговицы и его толщина находились в пределах нормы. В группе сравнения данные показатели уменьшились лишь в 1,14 раза и в 1,8 от достигнутого уровня соответственно. Начиная с 7-х сут в основной группе обнаруживались признаки пролиферации эндотелиального слоя роговой оболочки, который к 14-м сут был представлен слоем отростчатых клеток. В группе сравнения эндотелиальный слой роговицы на 21-е сут от начала лечения содержал дистрофически измененные клетки.

Заключение. Внутрикамерное введение аутологичных мононуклеаров крови с их наложением на внутреннюю поверхность роговицы при ЭЭД индуцирует регенерацию эндотелиального слоя, способствуя восстановлению его барьерной функции и уменьшению отека роговой оболочки.

КЛЮЧЕВЫЕ СЛОВА: эндотелиально-эпителиальная дистрофия, аутологичные мононуклеары крови, полипотентность клеток, микроокружение, регенерация.

Введение

Согласно современным представлениям [1–3], в основе эндотелиально-эпителиальной дистрофии (ЭЭД) роговицы лежит развитие хрониче-

ского отека ткани роговой оболочки, сопровождающееся значительным снижением остроты зрения и выраженными болевыми ощущениями. Многие аспекты патогенеза данного заболевания до настоящего времени остаются не достаточно изученными, однако ведущим патогенетическим фактором считается прогрессирующее и необра-

✉ Филиппова Екатерина Олеговна, e-mail: katerinabosix@mail.ru

тимое уменьшение численности клеток эндотелия роговицы и, как следствие, утрата им барьерной и насосной функций [4, 5].

Наиболее радикальным и патогенетически ориентированным способом лечения ЭЭД роговицы является кератопластика с заменой эндотелиального слоя, позволяющая достичь как лечебного, так и оптического эффекта. Однако, как и при всяком хирургическом вмешательстве, в послеоперационном периоде высок риск развития гнойных осложнений и отторжения трансплантата [6–9].

Использование клеточной терапии, на наш взгляд, является альтернативой радикальной хирургии. Особый интерес в связи с этим представляют мононуклеары крови, обладающие высокой пластичностью и способностью легко адаптироваться к любому микроокружению и меняющимся условиям среды.

Цель исследования – в эксперименте *in vivo* изучить закономерности развития репаративной регенерации при ЭЭД роговицы на фоне локального (внутрикамерного) применения аутологичных мононуклеаров крови.

Материал и методы

Выполнена серия экспериментов на 24 половозрелых крысах – самцах породы Wistar массой 250 г, полученных из вивария СибГМУ. На I этапе животным в условиях операционной под наркозом моделировали ЭЭД путем механического повреждения и удаления эндотелия роговицы одного из глаз. На II этапе через 2 нед после развития патологического процесса в роговой оболочке животные в зависимости от планируемого лечения были разделены на две группы:

– основная – 12 крыс (24 глаза), которым выполняли локальное (внутрикамерное) введение аутологичных мононуклеаров крови. При этом в условиях операционной под наркозом с соблюдением правил асептики и антисептики каждому животному в роговице с предварительно индуцированной ЭЭД выполняли два парацентеза, в один из которых устанавливали ирригационную систему с подачей стерильного воздуха в переднюю камеру. С помощью шприца через второй парацентез в переднюю камеру на границе с внутренней поверхностью роговицы и воздухом вводили суспензию аутологичных мононуклеаров крови, аккуратно насаивая ее на поврежденную заднюю поверхность роговой оболочки. Затем ирригационную систему удаляли, края парацентезов гидратировали. Мононуклеарные клетки из крови экспериментальных животных выделяли методом фракционирования в градиенте плот-

ности на разделяющем растворе фикола – верографин. Чистота мононуклеаров, полученных на градиенте плотности, составляла 96–98%;

– сравнения – 12 крыс (24 глаза), которым проводилось традиционное консервативное лечение (метаболические средства, кератопротекторы).

Общая продолжительность эксперимента составила 35 сут. В ходе эксперимента проводили наружный осмотр, фоторегистрацию. Забор материала осуществляли на 3-и, 7, 14- и 21-е сут от начала эксперимента. Экспериментальные исследования выполнялись с соблюдением принципов гуманности, изложенных в директивах Европейского сообщества (86/609 ЕЕС) и Хельсинской декларации, а также с разрешения этического комитета ГБОУ ВПО СибГМУ Минздрава РФ (протокол № 3898 от 24.11.2014). Полученный материал фиксировали для световой микроскопии. В качестве фиксирующей смеси использовали жидкость Карнуа. После приготовления парафиновых срезов препараты окрашивали гематоксилином и эозином, по методу Ван-Гизона.

Результаты

При сравнительном анализе результатов лечения ЭЭД роговицы в эксперименте выявлена высокая эффективность внутрикамерного применения аутологичных мононуклеаров крови.

По данным наружного осмотра у животных основной группы уже на 3-и сут от начала лечения отмечено существенное уменьшение блефароспазма и слезотечения. Наблюдались перикорнеальная инъеция и умеренный отек роговицы. На 14-е сут признаки роговичного синдрома отсутствовали, прозрачность роговицы восстанавливалась полностью. У животных группы сравнения на протяжении всего эксперимента сохранялись роговичный синдром и диффузный отек роговицы.

В ходе морфологического исследования были получены следующие данные. Через 2 нед после индуцирования ЭЭД у животных обеих групп в роговице обнаруживались характерные для данного патологического процесса изменения. Передний эпителий многослойный с признаками баллонной дистрофии. Количество дистрофически измененных эпителиоцитов составляло $(19 \pm 1,0)$ клеток в поле зрения. Толщина переднего эпителия находилась в пределах $(34,1 \pm 0,5)$ мкм. Собственное вещество роговицы представлено гидратированными коллагеновыми волокнами, между которыми обнаруживались тканевые щели общей площадью до (1250 ± 120) мкм². Задняя пограничная мембрана была неравномерно утолщена, эндотелий отсутствовал на всем протяжении.

На 3-и сут от начала лечения у животных основной группы среди клеток переднего эпителия роговой оболочки толщиной ($23,7 \pm 1,4$) мкм обнаруживались единичные клетки с явлениями баллонной дистрофии – ($1,2 \pm 0,1$) в поле зрения. Собственное вещество роговой оболочки было представлено рыхло расположенными коллагеновыми волокнами, площадь тканевых щелей между которыми сократилась до (567 ± 95) мкм², что свидетельствовало об уменьшении гидратации стромы роговицы. Эндотелий отсутствовал.

У животных группы сравнения передний эпителий был представлен дистрофически измененными эпителиоцитами – до ($20 \pm 1,3$) клеток в поле зрения. Его толщина составляла ($35,9 \pm 1,8$) мкм. Строма представлена рыхло расположенными коллагеновыми волокнами, среди которых обнаруживались полости общей площадью (1197 ± 110) мкм². Эндотелий отсутствовал.

На 7-е сут от начала лечения у животных основной группы передний эпителий был без признаков дистрофии. В собственном веществе роговицы ход коллагеновых волокон на уровне передних 2/3 стромы становился более упорядоченным, в задней 1/3 стромы пучки коллагена сохраняли повышено извитой ход. Площадь полостей между волокнами уменьшилась до (449 ± 63) мкм². Со стороны эндотелия обнаруживалась выраженная пролиферация клеток отростчатой формы (рис. 1).

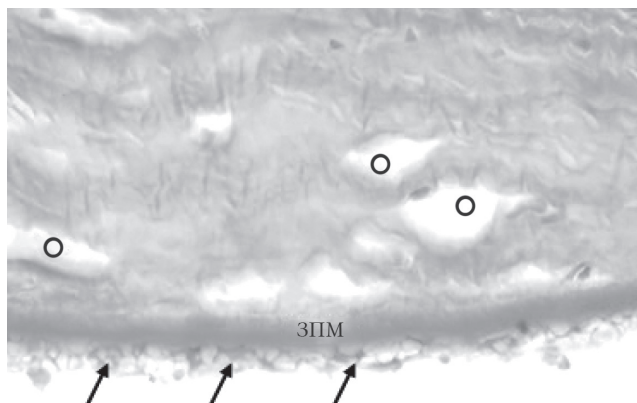


Рис. 1. Отек собственного вещества, нечеткие границы задней пограничной мембраны и пролиферация эндотелиальных клеток (стрелки) роговицы у животных основной группы на 7-е сут после внутрикамерного введения аутологических мононуклеаров крови: ЗПМ – задняя пограничная мембрана; О – отек собственного вещества роговицы. Окраска гематоксилином и пикрофуксином по Ван-Гизону. Ув. 600.

У животных группы сравнения цитоплазма эпителиоцитов переднего эпителия содержала большое количество вакуолей, ядра клеток были гиперхромны. Толщина эпителия – ($33,4 \pm 0,9$) мкм.

Коллагеновые волокна собственного вещества роговицы с явлениями отека. Площадь тканевых щелей составляла ($986 \pm 90,5$) мкм². Эндотелий отсутствовал.

На 14-е сут от начала лечения у животных основной группы передний эпителий – без признаков дистрофии. Коллагеновые волокна стромы лишь вблизи задней пограничной мембраны были незначительно раздвинуты отечной жидкостью. Общая площадь тканевых щелей не превышала (195 ± 44) мкм². Эндотелий был представлен одним слоем отростчатых клеток (рис. 2).

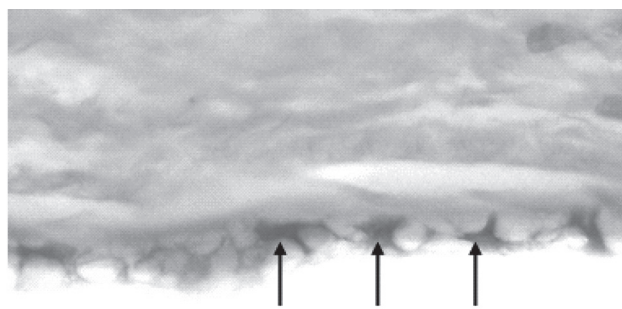


Рис. 2. Отростчатые клетки (стрелки) на внутренней поверхности роговицы у животных основной группы на 14-е сут после внутрикамерного введения аутологических мононуклеаров крови. Окраска гематоксилином и эозином. Ув. 600.

В группе сравнения в значительном количестве обнаруживались дистрофически измененные эпителиоциты – ($2,6 \pm 0,25$) клеток в поле зрения. Толщина переднего эпителия составляла ($30 \pm 0,8$) мкм. Среди коллагеновых волокон основного вещества сохранялись неравномерно выраженные явления отека. Площадь тканевых щелей – (665 ± 93) мкм². Местами обнаруживались новообразованные сосуды. Эндотелий представлял собой неравномерный, местами слущивающийся слой дистрофически измененных клеток.

На 21-е сут от начала лечения у животных основной группы передний эпителий был представлен 4–5 слоями плоских клеток. Передняя пограничная мембрана дифференцировалась на всем протяжении. Собственное вещество роговой оболочки содержало компактно расположенные коллагеновые волокна с нормальными тинкториальными свойствами. Задняя пограничная мембрана хорошо визуализировалась на всем протяжении и была гомогенна. Эндотелий представлял собой слой отростчатых клеток (рис. 3).

У животных группы сравнения в переднем эпителии сокращалось число клеток с признаками баллонной дистрофии – ($1,8 \pm 0,17$) клеток в поле зрения, вследствие чего уменьшалась толщина переднего эпителия до ($25,7 \pm 0,7$) мкм.

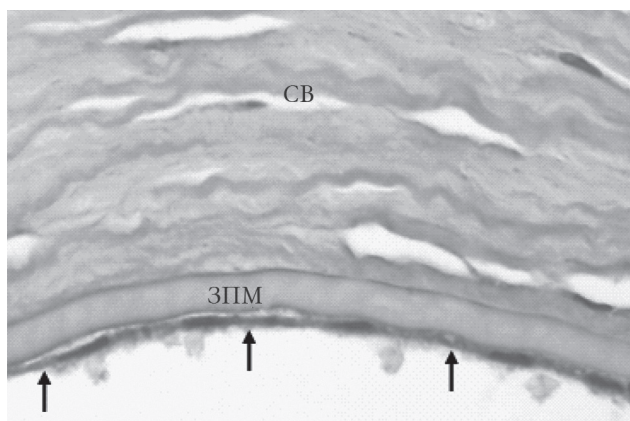


Рис. 3. Задняя пограничная мембрана и эндотелий (стрелки) роговицы у животных основной группы на 21-е сут после внутрикамерного введения аутологичных мононуклеаров крови: ЗПМ – задняя пограничная мембрана. Окраска гематоксилином и эозином. Ув. 600.

Площадь тканевых щелей в строме роговицы между волокнами коллагена составляла (485 ± 79) мкм², что свидетельствовало об уменьшении степени гидратации. Однако число новообразованных сосудов увеличилось. Эндотелий представлял собой слой дистрофически измененных клеток.

Обсуждение

Современное представление о биологической роли мононуклеаров основывается на их функциональной гетерогенности, которая характеризуется фагоцитарными, регенераторными и эффекторными свойствами. А также способностью секретировать многочисленные продукты метаболизма, опосредующие функции данных клеток [10, 11]. Подтверждением этому служит возможность разделения клеточной популяции на фракции и субклассы, отличающиеся по своим свойствам. Кроме того, среди мононуклеаров крови присутствуют клетки гемопоэтической и мезенхимальной линии различной степени дифференцировки. Однако, несмотря на гетерогенность мононуклеаров, неизменным остается их свойство функциональной полипотентности, то есть способности реализовывать различные потенции генома в зависимости от регуляторного воздействия микроокружения [11].

Можно предположить, что аутологичные мононуклеары крови после введения в переднюю камеру роговицы экспериментальных животных основной группы и наслоения на внутреннюю поверхность роговой оболочки адгезируются к десцеметовой оболочке. Причем в данном случае, по всей видимости, имеет место гиперадгезивность –

не новое качество, а усиление физиологической функции, сопряженное с реактивной перестройкой клеток под влиянием стимулов из микроокружения [11].

Адгезированные к внутренней поверхности роговицы мононуклеары оказываются на пути циркулирующей в определенном направлении внутриглазной жидкости. Наличие направленного движения жидкости через мононуклеарные клетки, как было показано в ходе экспериментальных исследований *in vitro* [11], вызывает в них биохимические и морфологические изменения.

Как известно, изменения внутриклеточного гомеостаза и гемокинеза сопряжены с процессами блокирования – деблокирования различных наборов генов на субклеточном уровне. Изменение же экспрессии генов и репрограммирование генома клеток непосредственно связаны с процессом их дифференцировки. Возможно, активация генов, обусловленная внутриклеточными биохимическими сдвигами, инициирует в одной из фракций мононуклеаров реализацию определенной дифференцировочной программы. В результате часть аутологичных мононуклеаров крови, адгезированных на внутренней поверхности роговицы, при модулирующем влиянии направленного движения внутриглазной жидкости дифференцируются в эндотелиоциты, которые постепенно в виде монослоя выстилают изнутри заднюю поверхность роговой оболочки.

Заключение

В ходе эксперимента показано, что внутрикамерное введение аутологичных мононуклеаров крови с последующим их наслоением на внутреннюю поверхность роговой оболочки при ЭАД способствует регенерации эндотелиального слоя, благодаря чему компенсируется его нарушенная функция, и как следствие уменьшается отек стромы и восстанавливается прозрачность роговицы.

Конфликт интересов

Авторы декларируют отсутствие явных и потенциальных конфликтов интересов, связанных с публикацией настоящей статьи.

Литература

1. Сметанина М.А., Данилова Д.Ю., Ким А.Э. Микроинвазивная трансплантация десцеметовой мембраны с эндотелием: результаты первых 20 случаев // Тезисы докладов IX съезда офтальмологов России. М.: Печатная мануфактура, 2010. С. 317.

2. Каспаров А.А., Каспарова Е.А., Павлюк А.С. Способ лечения отека роговицы и других проявлений ранней буллезной кератопатии. Патент РФ № 2357743.
3. Каспаров А.А., Каспарова Е.А., Павлюк А.С. Способ лечения поствоспалительной буллезной кератопатии. Патент РФ № 2165747.
4. Егоров В.В., Посвалюк В.Д., Сорокин Е.Л. Поиск возможностей повышения эффективности лечения тяжелых индуцированных дистрофий роговицы методом эксимерной хирургии // Офтальмология. 2008. Т. 5, № 3. С. 35–40.
5. Мороз З.И., Тахчиди Х.П., Калинин Ю.Ю. Современные аспекты кератопластики // Новые технологии в лечении заболеваний роговицы: мат-лы конф. М.: Печатная мануфактура, 2004. С. 280–288.
6. Волков В.В., Бржеский В.В., Ушаков Н.А. Офтальмохирургия с использованием полимеров. СПб.: Наука, 2003. 178 с.
7. Каспаров А.А., Каспарова Е.А., Труфанов С.В. Послеоперационная буллезная кератопатия: трансплантационные и нетрансплантационные методы лечения // Тезисы докладов IX съезда офтальмологов России. М.: Печатная мануфактура, 2010. С. 307.
8. Мамиконян В.Р., Труфанов С.В., Осипян Г.А. Современные технологии пересадки роговицы // Тезисы докладов IX съезда офтальмологов России. М.: Печатная мануфактура, 2010. С. 311.
9. Жаров В.В., Малов В.М., Перевозчиков П.А., Точилова Е.Р. Экспериментально-клиническое обоснование применения пласта фетальных клеток в комплексном лечении эндотелиально-эпителиальной дистрофии роговой оболочки // Новые технологии в лечении заболеваний роговицы: материалы научно-практической конференции «Федоровские чтения». М.: Печатная мануфактура, 2004. С. 439–442.
10. Симбирцев А.С. Цитокины – новая система регуляции защитных реакций организма // Цитокины и воспаление. 2002. № 1. С. 9–16.
11. Запускалов И.В., Кривошеина О.В., Хороших Ю.И. Биомеханика «периферического сердца» в тканях глаза. Томск: Иван Федоров, 2013. 140 с.

Поступила в редакцию 15.11.2015 г.

Утверждена к печати 15.03.2016 г.

Филиппова Екатерина Олеговна (✉) – аспирант кафедры офтальмологии СибГМУ (г. Томск).

Кривошеина Ольга Ивановна – д-р мед. наук, профессор кафедры офтальмологии СибГМУ (г. Томск).

Запускалов Игорь Викторович – д-р мед. наук, профессор, заведующий кафедрой офтальмологии СибГМУ (г. Томск).

✉ Филиппова Екатерина Олеговна, e-mail: katerinabosix@mail.ru

Сибирский государственный медицинский университет, 634050, г. Томск, Московский тракт, 2, e-mail: office@ssmu.ru, тел. (382-2)-90-11-01.

THE LOCAL APPLICATION OF AUTHOLOGICAL MONONUCLEAR BLOOD CELLS FOR THE ENDOTHELIAL EPITHELIAL CORNEAL DYSTROPHY EXPERIMENTAL TREATMENT

Filippova E.O., Krivosheina O.I., Zapuskalov I.V.

Siberian State Medical University, Tomsk, Russian Federation

ABSTRACT

Aim. The article illustrates the way of endothelial – epithelial corneal dystrophy regeneration with intracameral using of authological mononuclear blood cells.

Materials and methods. The series of experiments were made on Wistar rats. The main group of animals (12) was done intracameral injection the authological mononuclear blood cells on the posterior corneal surface after corneal dystrophy simulation. The control animals group (12) was made a tradition treatment.

The results experiment has shown a high effect of mononuclear cells treatment. The number of dystrophy changed epithelial cells reduced in the main group on the third day after treatment start. The proliferation of endothelial was shown on the seventh day after the treatment in the main group. On the fourteenth day the corneal endothelial was restored in the main animals group. The corneal endothelial layer in the control

group hasn't restored on the twenty first day.

Thus, intra cameral injection of autologous mononuclear blood cells induces the regeneration of corneal endothelial layer in endothelial – epithelial corneal dystrophy treatment.

KEY WORDS: endothelial – epithelial corneal dystrophy, autologous mononuclear cells, regeneration, microenvironment, poly functional properties of cell.

Bulletin of Siberian Medicine, 2016, vol. 15, no. 2, pp. 70–75

References

1. Smetanin M.A., Danilova L.Y., Kim A.E. Mikroinvazivnaya transplantaciya descemetovoj membrany s ehndoteliem: rezul'taty pervyh 20 sluchaev [Descemet's membrane micro-invasive transplantation of the endothelium: the results of the first 20 cases]. *Tezisy dokladov IX s'ezda oftal'mologov Rossii – Book abstracts of IX ophthalmology's conference*. M.: Pechatnauy Manufaktura Publ., 2010, P. 317 (in Russian).
2. Kasparov A.A., Kasparov E.A., Pavlyuk A.S. Cposob lecheniya oteka rogovicy i drugih proyavlenij rannej bulleznoj keratopatii [A method for treating edema and other manifestations of early bullous keratopathy]. The Patent of the Russian Federation. Number 2357743.
3. Kasparov A.A., Kasparov E.A., Pavlyuk A.S. Sposob lecheniya postvospalitel'noj bulleznoj keratopatii [A method of treating post-inflammatory bullous keratopathy]. The Patent of the Russian Federation. Number 2165747.
4. Egorov V.V., Posvaluk V.D., Sorokin E.L. Poisk vozmozhnostei povsheniya effektivnosti lecheniya tjazhelih inducirovannih distrofii rogovichi metodom eksimernoj hirurgii [Search for opportunities to improve the efficiency of the treatment of severe corneal dystrophy induced by excimer surgery]. *Ophthalmologiya – Ophthalmology*, 2008, no. 3, pp. 35–40 (in Russian).
5. Moroz Z.I., Takhchidi J.P., Kalinnikov Y.Y. Sovremennije aspekti keratoplasliki [Modern aspects of keratoplasty]. *Novije tehnologii v lechenii zabolevanij rogovichi – New technologies in corneal disease treatment*. M., Pechatnauy Manufaktura Publ., 2004, pp. 280–288 (in Russian).
6. Volkov V.V., Brzhesky V.V., Ushakov N.A. Oftal'mohirurgiya s ispol'zovaniem polimerov [Ophthalmosurgery using polymers]. St. Petersburg: Science Publ., 2003, p. 178 (in Russian).
7. Kasparov A.A., Kasparov E.A., Trufanov S.V. Posleoperacionnaya bulleznyaya keratopatiya transplantacionnye i netransplantacionnye metody lecheniya [Postoperative bullous keratopathy: transplantation and transplantation therapies]. *Tezisy dokladov IX s'ezda oftal'mologov Rossii – Book abstracts of IX ophthalmology's conference*. M., Pechatnauy Manufaktura Publ., 2010, p. 307 (in Russian).
8. Mamikonyan V.R., Trufanov S.V., Osipyanyan G.A. Sovremennye tekhnologii peresadki rogovicy [Modern technologies of corneal transplantation]. *Tezisy dokladov IX s'ezda oftal'mologov Rossii – Book abstracts of IX ophthalmology's conference*. M., Pechatnauy Manufaktura Publ., 2010, p. 311 (in Russian).
9. Zharov V.V., Maslov V.M., Carriers P.A., Tomilova E.R. EHksperimental'no-klinicheskoe obosnovanie primeneniya plasta fetal'nyh kletok v kompleksnom lechenii ehndotelial'no-ehpitelial'noj distrofii rogovoy obolochki [Experimental and clinical rationale for the use of the formation of fetal cells in treatment of endothelial-epithelial corneal dystrophy]. *Novye tekhnologii v lechenii zabolevanij rogovicy: materialy nauchno-prakticheskoy konferencii Fedorovskie chteniya – New technologies in corneal disease treatment: conference book "Fedor reading"*. M., Pechatnauy Manufaktura Publ., 2004, pp. 439–442 (in Russian).
10. Simbirtsev A.S. Citokiny – novaya sistema regulyacii zashchitnyh reakcij organizma [Cytokines – a new system of regulation of defense reactions]. *Cytokines and Inflammation – Cytokines and Inflammation*, 2002, no. 1, pp. 9–16 (in Russian).
11. Zapuskalov I.V., Krivosheina O.V., Horoshih Yu.I., Biomekhanika «perifericheskogo serdca» v tkanyah glaza [Biomechanics of distal heart in eyes tissue]. Tomsk, Ivan Fedorov Publ., 2013, 140 p. (in Russian).

Filippova Ekaterina O. (✉), Siberian State Medical University, Tomsk, Russian Federation.

Krivosheina Olga I., Siberian State Medical University, Tomsk, Russian Federation.

Zapuskalov Igor V., Siberian State Medical University, Tomsk, Russian Federation.

✉ Filippova Ekaterina O., e-mail: katerinabosix@mail.ru

Siberian State Medical University, 2, Moscow Trakt, 634050, Tomsk, e-mail: office@ssmu.ru, ph. (382-2)-90-11-01.