

УДК 616.329-009.12:616.8-008.61/.64]-055.2-053.7-07-08

<https://doi.org/10.20538/1682-0363-2019-2-290-298>

## Коморбидность ахалазии пищевода, смешанной тревожной и депрессивной реакции у пациентки молодого возраста: проблемы диагностики и лечения

Гарганеева Н.П.<sup>1,2</sup>, Белокрылова М.Ф.<sup>1,2</sup>, Костин А.К.<sup>2</sup>, Кошель А.П.<sup>1</sup>, Епанчинцева Е.М.<sup>2</sup>, Лебедева В.Ф.<sup>2</sup>, Аксенов М.М.<sup>2</sup>, Перчаткина О.Э.<sup>2</sup>, Карташова И.Г.<sup>2</sup>, Рудницкий В.А.<sup>1,2</sup>, Горбацевич Ю.Н.<sup>2</sup>, Цыбульская Е.В.<sup>2</sup>, Алексеев В.А.<sup>1</sup>

<sup>1</sup> Сибирский государственный медицинский университет (СибГМУ)  
Россия, 634050, г. Томск, Московский тракт, 2

<sup>2</sup> Научно-исследовательский институт (НИИ) психического здоровья, Томский национальный исследовательский медицинский центр (НИМЦ) Российской академии наук  
Россия, 634014, г. Томск, ул. Алеутская, 4

### РЕЗЮМЕ

Ахалазия кардии (кардиоспазм, френоспазм, долихоэзофагус, мегаэзофагус, кардиостеноз) представляет собой первичное нарушение двигательной функции пищевода, связанное с ухудшением расслабления нижнего пищеводного сфинктера и дефектами перистальтики его грудного отдела. Диагностируется в возрасте 25–60 лет, составляя до 20% случаев всех заболеваний пищевода, характеризуется триадой симптомов: дисфагией, регургитацией, загрудинными болями при глотании. В большинстве случаев первым проявлениям ахалазии предшествуют стрессовые ситуации в анамнезе, что затрудняет дифференциальную диагностику с психогенным эзофагоспазмом.

Представленный клинический случай иллюстрирует трудности диагностики ахалазии кардиального отдела пищевода у женщины молодого возраста с выраженной тревожной и депрессивной симптоматикой, развившейся в условиях хронической стрессовой ситуации семейного и производственного плана. Обсуждаются вопросы междисциплинарного взаимодействия специалистов (терапевта, гастроэнтеролога, психиатра, психотерапевта, хирурга) по тактике обследования и ведения больной с коморбидной соматической и психической патологией. Эффективность интегративного подхода к лечению и реабилитации с использованием современных реконструктивных хирургических вмешательств, а также консервативных методов терапии, психофармакотерапии, лично ориентированной психотерапии свидетельствует об актуальности изучения психосоматических аспектов ахалазии кардии.

**Ключевые слова:** ахалазия кардии, стресс, тревога, депрессия, коморбидность, хирургическая коррекция, психофармакотерапия, психотерапия.

**Конфликт интересов.** Авторы декларируют отсутствие явных и потенциальных конфликтов интересов, связанных с публикацией настоящей статьи.

**Источник финансирования.** Авторы заявляют об отсутствии финансирования при проведении исследования.

**Для цитирования:** Гарганеева Н.П., Белокрылова М.Ф., Костин А.К., Кошель А.П., Епанчинцева Е.М., Лебедева В.Ф., Аксенов М.М., Перчаткина О.Э., Карташова И.Г., Рудницкий В.А., Горбацевич Ю.Н., Цыбульская Е.В., Алексеев В.А. Коморбидность ахалазии пищевода, смешанной тревожной и де-

✉ Гарганеева Наталья Петровна, e-mail: [garganeeva@gmail.com](mailto:garganeeva@gmail.com).

прессивной реакции у пациентки молодого возраста: проблемы диагностики и лечения. *Бюллетень сибирской медицины*. 2019; 18 (2): 290–298. <https://doi.org/10.20538/1682-0363-2019-2-290-298>.

УДК 616.329-009.12:616.8-008.61/.64]-055.2-053.7-07-08  
<https://doi.org/10.20538/1682-0363-2019-2-290-298>

## Comorbidity of esophageal achalasia, mixed anxiety and depressive reaction in a young female patient: problems of diagnosis and treatment

Garganeeva N.P.<sup>1,2</sup>, Belokrylova M.F.<sup>1,2</sup>, Kostin A.K.<sup>2</sup>, Koshel A.P.<sup>1</sup>, Epanchintseva E.M.<sup>2</sup>, Lebedeva V.F.<sup>2</sup>, Aksenov M.M.<sup>2</sup>, Perchatkina O.E.<sup>2</sup>, Kartashova I.G.<sup>2</sup>, Rudnitsky V.A.<sup>1,2</sup>, Gorbatshevich Yu.N.<sup>2</sup>, Tsybul'skaya E.V.<sup>2</sup>, Alekseev V.A.<sup>1</sup>

<sup>1</sup>Siberian State Medical University (SSMU)  
2, Moskow Trakt, Tomsk, 634050, Russian Federation

<sup>2</sup>Mental Health Research Institute, Tomsk National Research Medical Center (TNRMC)  
4, Aleut'skaya Str., Tomsk, 634014, Russian Federation

### ABSTRACT

Achalasia cardia (“cardiospasm”, “phrenospasm”, “dolichoesophagus”, “megaesophagus”, “stenosis of cardia”) represents a primary impairment of esophageal motor function associated with impaired lower esophageal sphincter relaxation and peristalsis defects of the thoracic esophagus. It is diagnosed at the age of 25 to 60 years, making up to 20% of all diseases of the esophagus, and is characterized by a triad of symptoms: dysphagia, regurgitation and chest pain when swallowing. In most cases the first manifestations of achalasia are preceded by stress situations in the anamnesis that complicates the differential diagnosis of psychogenic esophageal spasm.

The presented clinical case illustrates difficulties of early diagnosis of achalasia cardia in a young female patient with severe anxiety and depressive symptoms which develop under conditions of chronic stressful situations in the family or at work. The issues of interdisciplinary interaction of health professionals (physician, gastroenterologist, psychiatrist, psychotherapist, and surgeon) on the course of examination and management of patients with comorbid physical and mental pathology are discussed. The efficiency of the integrative approach to treatment and rehabilitation with the use of modern reconstructive surgical interventions as well as conservative methods of therapy, psychopharmacotherapy and personality-oriented psychotherapy proves the relevance of studying psychosomatic aspects of achalasia cardia.

**Key words:** achalasia cardia, stress, anxiety, depression, comorbidity, surgical correction, psychopharmacotherapy, psychotherapy.

**Conflict of interest.** The authors declare the absence of obvious and potential conflicts of interest related to the publication of this article.

**Source of financing.** The authors state that there is no funding for the study.

**For citation:** Garganeeva N.P., Belokrylova M.F., Kostin A.K., Koshel A.P., Epanchintseva E.M., Lebedeva V.F., Aksenov M.M., Perchatkina O.E., Kartashova I.G., Rudnitsky V.A., Gorbatshevich Yu.N., Tsybul'skaya E.V., Alekseev V.A. Comorbidity of esophageal achalasia, mixed anxiety and depressive reaction in a young female patient: problems of diagnosis and treatment. *Bulletin of Siberian Medicine*. 2019; 18 (2): 290–298. <https://doi.org/10.20538/1682-0363-2019-2-290-298>.

Изучение медицины последнего времени приводит нас все больше и больше к тому, что психической симптоматике в картине чисто соматических заболеваний должна быть отведена значительно большая роль, чем это делалось до сих пор.

Д.Д. Плетнев (1927)

## ВВЕДЕНИЕ

Ахалазия кардии (греч. а – отсутствие, *cbalasis* – расслабление, *kardia* – входное отверстие желудка) представляет собой идиопатическое нервно-мышечное заболевание, сопровождающееся функциональным нарушением проходимости кардии вследствие дискоординации между глотком, рефлекторным раскрытием нижнего пищеводного сфинктера (НПС), двигательной и тонической активностью гладкой мускулатуры пищевода [1]. Существуют три основные этиологические гипотезы формирования ахалазии кардии: генетическая, инфекционная и аутоиммунная [2–4]. Заболевание развивается постепенно, иногда – внезапно, наиболее характерным является триада симптомов: дисфагия, регургитация, загрудинные боли при глотании [5, 6], при прогрессировании возможны различные респираторные проявления [7]. По данным разных авторов, до появления симптомов ахалазии кардии в 12–94% случаев выявляются психосоциальные стрессоры [8]. Непроходимость кардии в начальной стадии болезни носит спастический функциональный характер, что затрудняет дифференциальную диагностику с психогенным эзофагоспазмом, в обоих случаях дисфагия провоцируется или усиливается при эмоциональном напряжении [9]. Наличие дисфагии и регургитации любого генеза приводит к психической дезадаптации пациентов, усиливающаяся замкнутость и раздражительность которых отражаются на их взаимодействии в семье и обществе, что связано с формированием широкого спектра невротических расстройств. Трудности ранней диагностики ахалазии кардии нередко обусловлены недооценкой психологического и психического состояния больных. Более 70% пациентов реагируют на психосоциальные стрессоры как ухудшением течения гастроинтестинального заболевания, так и формированием психопатологических симптомов, затрудняющих своевременность диагностики и лечения коморбидной патологии [10–12].

Медикаментозная терапия ахалазии зачастую является симптоматической, одно из современных направлений – хирургическое лечение [1, 8, 13]. Своевременность диагностики ахалазии кардии и восстановления функции пищевода позволяет предотвратить отдаленные осложнения заболевания, обусловленные как прогрессированием основного процесса, так и развитием психических расстройств.

Оценка личностных особенностей пациентов, психопатологических проявлений, ассоциирован-

ных с соматическим заболеванием, способствует решению сложной проблемы диагностики и лечения психических расстройств в клинике внутренних болезней, что важно для профессиональной подготовки специалистов общей медицинской сети и «необходимости совместного и одновременного изучения соматической и психической симптоматики» [14].

Представленный ниже клинический случай демонстрирует особенности течения ахалазии пищевода у пациентки с выраженной тревожной и депрессивной симптоматикой, развившейся в условиях хронической стрессовой ситуации и ставшей причиной обращения к психиатру и госпитализации в первое клиническое психиатрическое отделение клиники НИИ психического здоровья Томского НИМЦ.

## КЛИНИЧЕСКИЙ СЛУЧАЙ

Пациентка К., 32 года, образование средне-специальное. *Анамнез жизни.* По линии матери и отца семейный анамнез отягощен гипертонической болезнью, сахарным диабетом 2-го типа. Пациентка – единственный, поздний ребенок в семье. Росла и развивалась соответственно возрасту. Особенности семейного воспитания в детстве были связаны с «доминирующей гиперпротекцией» (по А.Е. Личко, 1979) матери и непредсказуемыми, взрывчатыми и агрессивными поступками (в периоды алкоголизации) авторитарного отца. Эмоциональной привязанности к родителям не испытывала, тяготилась чрезмерным контролем матери. Росла робкой, стеснительной, тревожной, мнительной, нерешительной. Менструальный цикл с 12 лет, нерегулярный, сопровождается колебаниями настроения; часто болела острыми респираторными заболеваниями. В школьные годы была обязательной, прилежной ученицей, однако не смогла поступить сразу после окончания школы в вуз, обучалась на вечернем отделении колледжа. Вышла замуж в возрасте 18 лет, стремилась обрести самостоятельность («ушла от матери замуж»). Позже узнала, что муж употреблял инъекционные наркотики, своим поведением в семье напоминал ее отца. В браке родила дочь, не работала. Отношения в семье были конфликтными, через четыре года муж ушел из семьи. Воспитывала дочь одна. В возрасте 25 лет устроилась работать контролером. Поступила на вечернее отделение университета с большим желанием получить высшее образование. В течение 7 лет (с 25 лет) состоит в гражданском браке с мужчиной, который на 5 лет моложе пациентки, совместных детей нет. Отношения

в семье напряженные, частые конфликты, инициируемые сожителем. Во время ссор испытывает обиду, раздражение, которые внешне старается не проявлять, сдерживая эмоции. Вынуждена каждый раз делать выбор – поддерживать дочь, которую открыто игнорирует гражданский муж, или пытаться налаживать их взаимодействие в доме. Несмотря на неудовлетворенность сложившимися партнерскими отношениями, пассивно подчиняется его требованиям, старается сохранять мир в семье.

*Анамнез заболевания.* Около 5 лет назад (с 27 лет) впервые пациентку стали беспокоить ощущения дискомфорта при проглатывании пищи, связывала их с психоэмоциональным напряжением, стрессовой ситуацией в семье. Затруднения при прохождении пищи по пищеводу, ощущение остановки или «застревания» появлялись или усиливались во время и после конфликтов в семье. Через полтора года отметила резкое ухудшение состояния. Неожиданно пациентка проснулась ночью от обильного слюнотечения. С этого времени затруднения при приеме пищи стали мучительными, замечала, что не может ее проглотить. Связывала это с торопливостью и недостаточным пережевыванием пищи. За медицинской помощью не обращалась. Приспосабливаясь к своему состоянию, для улучшения проглатывания запивала пищу водой, измельчала, ела небольшими порциями. Однако затруднения при глотании сохранялись, учащались, усиливаясь при волнении, психоэмоциональном напряжении, и еще через полгода стали постоянными. Появилось ощущение, что пища «проваливается» и «встает» или «останавливается либо в горле, либо в области пищевода или эпигастрия», при этом появляются за грудиной боли. Для облегчения состояния вызывала рвоту. Начала подозревать у себя наличие опухолевого заболевания. Лишь спустя еще полгода (через пять лет с момента начала заболевания) с этими симптомами пациентка впервые обратилась к терапевту и была направлена в специализированное отделение НИИ гастроэнтерологии СибГМУ.

Комплексное обследование включало проведение фиброэзофагогастродуоденоскопии; эзофагеальной манометрии пищевода с оценкой давления в области нижнего пищеводного сфинктера; рентгенографии с контрастированием пищевода; эндоскопической ультрасонографии. По результатам исследования впервые была диагностирована ахалазия кардии II стадии. При рентгенографии с контрастированием пищевода было выявлено конусовидное сужение брюшного

отдела пищевода на протяжении 35 мм с супрастенотическим расширением до 35 мм, контраст сохранялся в течение всего времени наблюдения. По данным эндоскопической ультрасонографии, стенка пищевода на всем протяжении сохраняла равномерную слоистую структуру. Мышечный жом кардии был утолщен преимущественно за счет циркулярного мышечного слоя от 4 до 6 мм (мелкоточечные включения фиброза), продольный мышечный слой – 1,3 мм, гипоехогенный. Пациентке была выполнена эндоскопическая баллонная пневмокардиодилатация с использованием баллонного дилататора Wilson-Cook (Cooc Medical, Дания, Ирландия, США) 30 мм, длиной 10 см. Экспозиция баллона – 10–15 мин, давление в баллоне – до 1 атм. Всего проведено 4 сеанса с интервалом в 2–3 дня с положительной динамикой, регургитация и боли прекратились.

Однако через три месяца пациентка вновь отметила усиление дисфагии, была обеспокоена тем, что, несмотря на исключение диагноза «опухоль» и проведенное вмешательство, не могла свободно проглатывать пищу, вызывала рвоту при каждом ее приеме. За этот период к гастроэнтерологу не обращалась, объясняя свое состояние (усиление дисфагии) тревогой и реакцией на стресс после каждой ссоры в семье. На этом фоне еще более нарастала тревога, раздражительность, плаксивость, бессонница, снизилось настроение, пропал аппетит, за 6 мес похудела на 20 кг. Через полгода после эндоскопической баллонной пневмокардиодилатации вышеуказанные жалобы явились причиной ее обращения к психиатру и госпитализации в клинику НИИ психического здоровья.

При поступлении предъявляла жалобы на тревогу, сниженное настроение, плаксивость, бессонницу, нарушение глотания, ощущение «поперхивания» (дисфагии), задержки и «застревания» пищи на уровне горла или пищевода во время приема пищи, с облегчением после вызванной рвоты. Следом за ощущением задержки пищевого комка возникало ощущение «проваливания пищи», с появлением боли за грудиной или в эпигастриальной области. Дисфагия возникала при употреблении твердой, жидкой и полужидкой пищи. Иногда пациентка свободно проглатывала, например, мясо, сухари, запивая пищу теплой водой. Впервые появились ощущение кома в горле и нехватки воздуха, усилился страх наличия тяжелого онкологического заболевания. Это сопровождалось нарастанием тревоги, снижением настроения, нежеланием общаться, объяснять свое состояние, чем-либо заниматься, постоянным внутренним напряжением, обидчивостью («нака-

пливаю обиды и не умею прощать»), снижением аппетита, резкой слабостью, похудением.

**Психический статус.** Пациентка выглядит моложе паспортного возраста. Декоративной косметикой не пользуется. В разговор вступает охотно, голос тихий, модуляции сохранены. Во время беседы сутулится, избегает визуального контакта. Инициативы не проявляет, предпочитает отвечать на поставленные вопросы. Описывая свои «мучения» при каждом приеме пищи, плачет, с трудом останавливается. Признается, что «устала болеть», подозревает наличие неизвестного заболевания. Фиксирована на своем состоянии, которое описывает как постоянное напряжение, тревогу. Отмечает обидчивость, раздражительность, плаксивость, сниженное настроение, бессонницу. В семье частые конфликты, инициатором которых считает партнера. Обеспокоена тем, что он игнорирует ее дочь от первого брака. Говорит, что «очень устала» от работы и учебы, мало времени уделяет ребенку, семье. Мышление последовательное. Суицидальные мысли отрицает. Продуктивной симптоматики не выявлено. Интеллект соответствует полученному образованию и образу жизни. В актуальном состоянии пациентки при психологическом обследовании выявлены психастенические черты, повышенный уровень тревожности, ипохондричности, ригидности, склонность к принятию вины на себя, формированию зависимых отношений. Психический статус определялся тревожно-депрессивным синдромом с фиксацией на физических проявлениях соматического заболевания.

**Клинический диагноз.** F43.22. Расстройство адаптации: смешанная тревожная и депрессивная реакция. K 22.0. Ахалазия кардиальной части.

При обследовании не выявлено патологических изменений лабораторных показателей. Объективный осмотр: пациентка астенического телосложения, дефицит массы тела (индекс массы тела – 18,3 кг/м<sup>2</sup>). Кожа и слизистые без видимых изменений. Легкие: дыхание везикулярное, хрипы не выслушиваются. Сердце: ритм правильный, частота сердечных сокращений – 64 уд./мин. При аускультации сердца на верхушке выслушивается короткий систолический шум. Артериальное давление – 115/70 мм рт. ст. Живот мягкий, при пальпации болезненность в пилорoduоденальной области. Ультразвуковое исследование органов брюшной полости, почек, щитовидной железы – без патологии. Эхокардиография – признаки дисплазии соединительной ткани сердца в виде малых аномалий. В полости левого желудочка определяется пролапс митрального клапана I сте-

пени без регургитации, аномально расположенная хорда. Проведенное комплексное лечение включало индивидуальную психотерапию с сеансами релаксации и обучением аутогенной тренировке, спазмолитические и улучшающие метаболические процессы препараты. С учетом современных данных о возможности и эффективности применения антидепрессантов при расстройствах адаптации [15, 16] пациентке был назначен пароксетин (20 мг/сут), обладающий антидепрессивным и противотревожным действием. В рамках комплексной терапии также был назначен сульпирид (200 мг/сут), показавший высокую эффективность при лечении заболеваний желудочно-кишечного тракта, позволяющий уменьшить тревогу и ипохондрическую фиксацию [17]. Эффективность терапии проявлялась улучшением психического и соматического состояния пациентки: исчезло напряжение, выровнялось настроение, нормализовался сон, симптомы дисфагии значительно уменьшились, но окончательно не купировались, регургитация прекратилась, восстановился аппетит, масса тела увеличилась на 2 кг. Появилась позитивная установка на будущее.

Несмотря на положительную динамику психического состояния, при выписке из клиники было рекомендовано пройти повторное обследование у гастроэнтеролога, однако больная не сочла это необходимым. В течение месяца после выписки продолжала прием поддерживающей психотропной терапии, но, почувствовав улучшение общего состояния и работоспособности, самостоятельно прекратила. Амбулаторно посещала сеансы личностно ориентированной психотерапии. Следует отметить, что на тот период времени выраженной регургитации и снижения массы тела не наблюдалось. Успешно закончила вуз, получила диплом о высшем образовании, планировала трудоустройство по специальности. Однако на фоне сохраняющихся систематических семейных психогений и перегрузок, связанных с учебой в университете и работой, вновь стала испытывать тревогу, беспокойство, ощущение внутреннего напряжения, участились приступы нарушения глотания.

В связи с возобновлением симптоматики при очередном обращении к психиатру пациентка была направлена на консультацию к гастроэнтерологу, так как не исключалось прогрессирование основного процесса. Во время повторной госпитализации в НИИ гастроэнтерологии проведены фиброэзофагогастродуоденоскопия, рентгенография, абдоминальная ультрасонография. По данным эзофагеальной манометрии, обнаружено повышенное внутрижелудочное давление –

18,9 мм рт. ст., имел место гипертонус нижнего пищеводного сфинктера (НПС). Полного расслабления сфинктера при глотании не наступало, что свидетельствовало о наличии диффузного органического эзофагоспазма. С учетом клинко-инструментального обследования был установлен диагноз: «Ахалазия кардии III стадии. Состояние после эндоскопической баллонной пневмокардиодилатации. Диффузный катаральный эзофагит». В плановом порядке пациентке была выполнена реконструктивно-пластическая операция в объеме: демускуляризация абдоминального отдела пищевода с селективной проксимальной ваготомией и формированием инвагинационного клапана по методике Г.К. Жерлова [13]. В результате оперативного вмешательства была восстановлена свободная проходимость пищевода, регургитация прекратилась. На рис. 1–4 отражена динамика результатов исследования до и после операции: на рис. 1, 2 – данные рентгенологического исследования, на рис. 3, 4 – данные эндоскопической ультрасонографии.

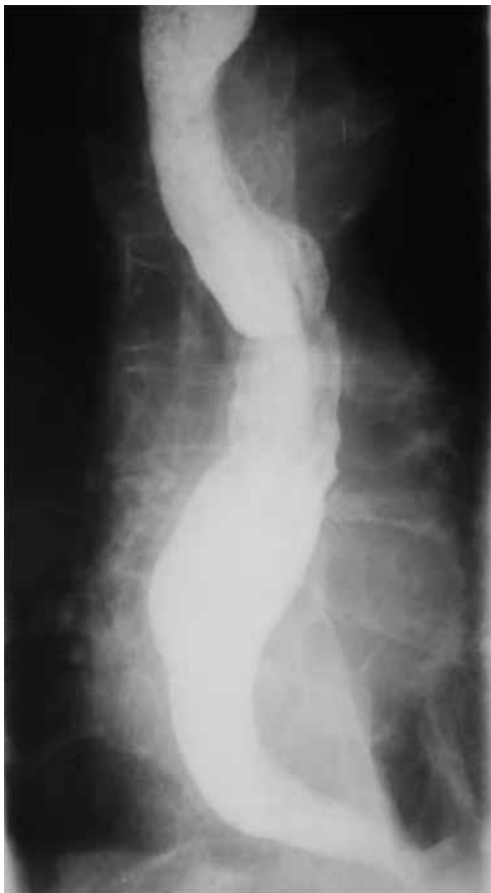

Рис. 1. Ахалазия кардии III стадии. Рентгенограмма до операции: расширение и деформация пищевода  
Fig. 1. Stage III achalasia cardia. Roentgenogram before surgery: expansion and deformation of the esophagus

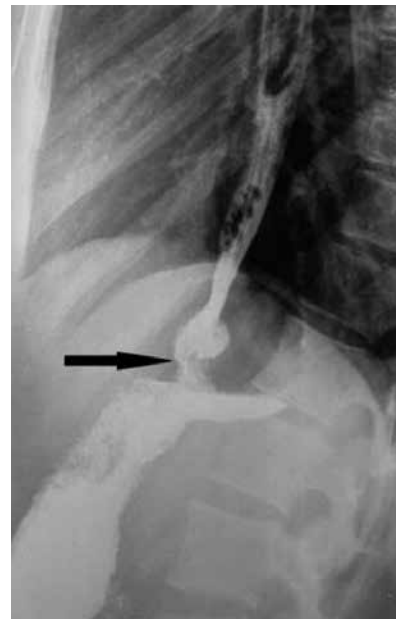

Рис. 2. Ахалазия кардии III стадии. Рентгенограмма через 3 мес после операции. Просвет пищевода не расширен. Стрелкой указаны зона пищеводно-кардиального перехода и зона сформированного инвагинационного клапана

Fig 2. Stage III achalasia cardia. Roentgenogram 3 months after surgery. The lumen of esophagus is not expanded. The zone of the esophageal-cardiac junction and the zone of the shaped invaginated valve are arrowed

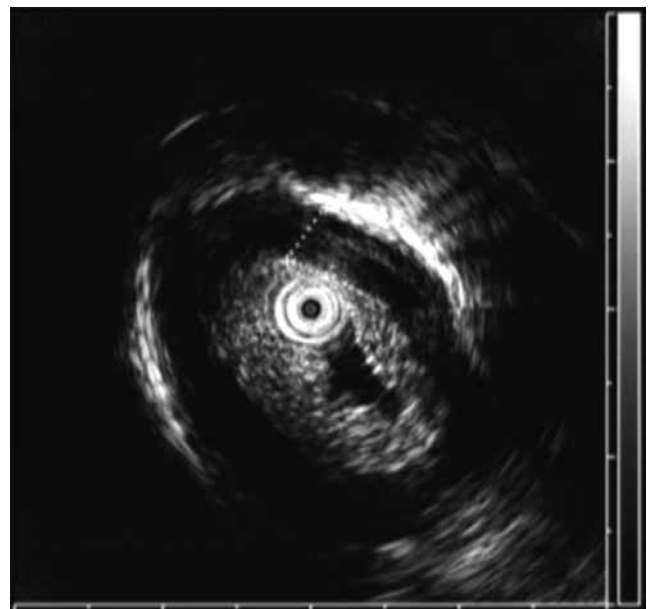


Рис. 3. Ахалазия кардии III стадии. Результаты эндоскопической ультрасонографии до операции. Стрелкой указан утолщенный циркулярный мышечный слой пищевода

Fig 3. Stage III achalasia cardia. Results of endoscopic ultrasonography before surgery. The thickened circular muscle layer of the esophagus is arrowed

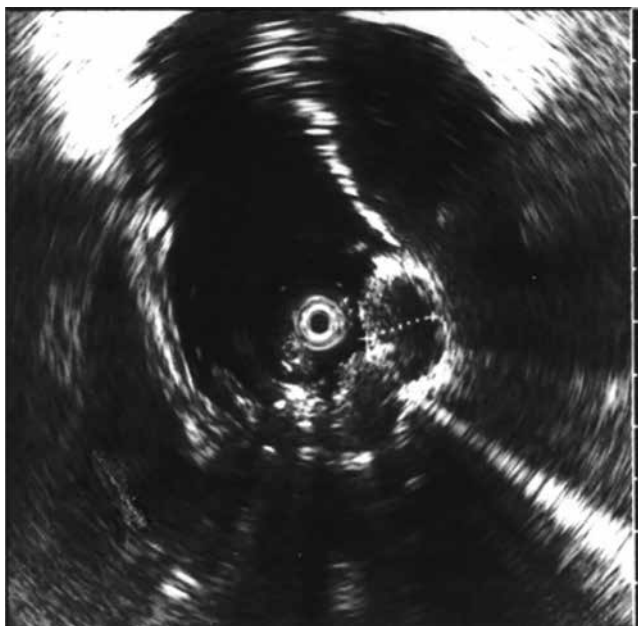


Рис. 4. Ахалазия кардии после операции. Данные эндоскопической ультрасонографии: утолщение стенки пищевода за счет дубликации слизисто-подслизистого слоя в зоне сформированного инвагинационного клапана

Fig. 4. Achalasia cardia after surgery. Data of endoscopic ultrasonography: thickening of the wall of the esophagus due to duplication of the mucous-submucous layer in the zone of the shaped invaginated valve

Через 4 мес после операции в связи с восстановлением проходимости пищевода и устранением препятствия к прохождению пищи в виде нерасслабляющегося нижнего пищеводного сфинктера, регургитации не наблюдалось, увеличилась масса тела, уменьшились тревога, ощущение беспокойства, внутренней напряженности. Через 6 мес, по данным эзофагеальной манометрии, давление в области сформированного клапана кардии соответствовало норме. Расслабление НПС при глотании было полным, период расслабления кардии не превышал 5 с. Средняя величина давления НПС по результатам манометрии составила 14,3 мм рт. ст.

Спустя год после оперативного вмешательства соматическое состояние пациентки стабильное, прежних проблем во время приема пищи не наблюдается, однако отмечает периодически возникающие беспокойство и опасения, что дисфагия может возобновиться. Многолетние психологические проблемы и пребывание в условиях длительной стрессовой ситуации в семье и на работе представляют неблагоприятный фон, способствующий сохранению повышенной тревоги и постоянного напряжения. С целью превенции негатив-

ных последствий хронического стресса больной рекомендовано продолжение курса психотерапии для выработки конструктивных стратегий поведения в ситуациях межличностного взаимодействия, формирования адекватной самооценки для преодоления сложившихся ранее стереотипов эмоционального реагирования, снятия фиксации на приобретенном за годы болезни опыте переживаний и телесных ощущений.

## ЗАКЛЮЧЕНИЕ

Описанный клинический случай демонстрирует трудности диагностики ахалазии кардии, обусловленные поздним обращением пациентки за медицинской помощью. По мере прогрессирования и нарастания гастроэнтерологической симптоматики в течение длительного времени в зависимости от стадии ахалазии – от начальных проявлений дисфагии до стойкой регургитации, появления загрудинных болей и потери массы тела, снижения качества жизни и трудоспособности пациентки, происходивших на фоне хронической стрессовой ситуации семейного и производственного плана, личностных и конституциональных особенностей – наблюдалась психическая дезадаптация с формированием тревожной и депрессивной симптоматики. На определенном этапе болезни коморбидность ахалазии кардии и психического расстройства обуславливает проблемы дифференциальной диагностики и приоритеты в лечении. Представленный клинический пример является иллюстрацией взаимодействия специалистов разного профиля (терапевта, гастроэнтеролога, психиатра, психотерапевта, хирурга) в вопросах диагностики и лечения пациентки с сочетанной тяжелой соматической и психической патологией, позволившего не только восстановить функции пищевода, но и в существенной степени улучшить ее социальное функционирование и качество жизни. Психотерапевтическое сопровождение и психотропная терапия явились дополнением к комплексной терапии и адаптации пациентки к проведению хирургического вмешательства. Ахалазия кардии представляет собой многогранную медицинскую проблему, требующую мультидисциплинарного подхода к диагностике, лечению и длительной комплексной реабилитации больных.

## ЛИТЕРАТУРА / REFERENCES

1. Ивашкин В.Т., Трухманов А.С., Годжелло Э.А., Маев И.В., Евсютина Ю.В., Лапина Т.Л., Сторонова О.А. Рекомендации Российской гастроэнтерологической ассоциации по диагностике и лечению ахалазии кар-

- дии и кардиоспазма. *Российский журнал гастроэнтерологии, гепатологии, колопроктологии*. 2016; 26 (4): 36–54. [Ivashkin V.T., Trukhmanov A.S., Godzhello E.A., Mayev I.V., Evsyutina Yu.V., Lapina T.L., Storonova O.A. Diagnostics and treatment of cardiac achalasia and cardiospasm: guidelines of the Russian Gastroenterological Association. *Russian Journal of Gastroenterology, Hepatology, Coloproctology*. 2016; 26 (4): 36–54. (in Russ.)].
2. Евсютина Ю.В., Стороднова О.А., Трухманов А.С., Ивашкин В.Т. Ахалазия кардии: современные представления об этиологии, патогенезе, клинической картине и диагностике. *Российский журнал гастроэнтерологии, гепатологии, колопроктологии*. 2014; 24 (5): 4–12. [Evsyutina Yu.V., Storonova O.A., Trukhmanov A.S., Ivashkin V.T. Achalasia cardia: modern concepts of the etiology, pathogenesis, clinical presentation and diagnosis. *Russian Journal of Gastroenterology, Hepatology, Coloproctology*. 2014; 24 (5): 4–12 (in Russ.)].
  3. Pohl D, Tutuian R. Achalasia: an overview of diagnosis and treatment. *J. Gastrointest Liver Dis*. 2007; 16 (3): 297–303.
  4. Park W., Va H.F. Etiology and pathogenesis of achalasia: the current understanding. *Am. J. Gastroenterol*. 2005; 100 (6): 1404–1414.
  5. Eckardt V.F., Stauf B., Bernhard G. Chest pain in achalasia: patient characteristics and clinical course. *Gastroenterology*. 1999; 116 (6): 1300–1304.
  6. Joel E. Richter. Achalasia – an update. *J. Neurogastroenterol. Motil*. 2010; 16 (3): 232–242. DOI: 10.5056/jnm.2010.16.3.232.
  7. Kathis J.M., Foltys D.B., Scheuermann U., Stempel M., Niebisch S., Ebert M., Jansen-Winkeln B., Gockel I., Lang H. Achalasia with megaesophagus and tracheal compression in a young patient: A case report. *Int. J. Surg. Case Rep*. 2015; 14: 16–18. DOI: 10.1016/j.ijscr.2015.06.020. Epub 2015 June 26.
  8. Черноусов А.Ф., Хоробрых Т.В., Ветшев Ф.П., Мелентьев А.А., Осминин С.В. Ахалазия кардии и кардиоспазм – современные принципы лечения. *Анналы хирургии*. 2012; 3: 5–10. [Chernousov A.F., Khorobrykh T.V., Vetshev F.P., Melentiev A.A., Osminin S.V. Esophageal achalasia and cardiospasm – contemporary principles of treatment. *Annals of Surgery*. 2012; 3: 5–10. (in Russ.)].
  9. Психосоматические расстройства в практике терапевта: руководство для врачей; под ред. В.И. Симаненкова. СПб: СпецЛит, 2008: 335. [Psychosomatic disorders in practice of an internist: Handbook for physicians; V.I. Simanenkova (ed.) SPb.: SpetsLit Publ., 2008: 335 (in Russ.)].
  10. Корнетов Н.А. Коморбидность соматических заболеваний и депрессивных расстройств – типичная проблема в современной медицине. *Ученые записки Санкт-Петербургского государственного медицинского университета им. акад. И. П. Павлова*. 2011; 18 (4): 38–40. [Kornetov N.A. Comorbidity of physical diseases and depressive disorders – typical problem in modern medicine. *Proceedings of Pavlov First Saint Petersburg State Medical University*. 2011; 18 (4): 38–40 (in Russ.)].
  11. Александровский Ю.А. Психические расстройства в общей медицинской практике и их лечение. М.: ГЭОТАР-Медиа, 2004: 240. [Aleksandrovsky Yu.A. Mental disorders in general medical practice and their treatment. М.: GEOTAR-Media Publ., 2004: 240 (in Russ.)].
  12. Циммерман Я.С. Гастроэнтерология: руководство. М.: ГЭОТАР-Медиа, 2012: 800. [Tsimmerman Ya.S. Gastroenterology: Handbook. М.: GEOTAR-Media Publ., 2012: 800 (in Russ.)].
  13. Жерлов Г.К., Кошель А.П., Зыков Д.В., Карпович А.В., Жерлова Т.Г., Рудая Н.С. Современная технология хирургического лечения ахалазии кардии II–III стадии. *Хирургия. Журнал им. Н.И. Пирогова*. 2007; 9: 26–31. [Zherlov G.K., Koshel' A.P., Zykov D.V., Karpovich A.V., Zherlova T.G., Rudaya N.S. Modern technology of surgical treatment of achalasia cardia stage II–III. *Khirurgiya. Surgery. N.I. Pirogov Journal*. 2007; 9: 26–31 (in Russ.)].
  14. Гарганеева Н.П. Великое предвидение: Д.Д. Плетнев о «необходимости совместного и одновременного изучения соматической и психической симптоматики». *Клиническая медицина*. 2013; 91 (8): 68–73. [Garganeeva N.P. Great foresight: D.D. Pletnev on “ the necessity of joint and simultaneous study of somatic and mental symptoms”. *Clinical Medicine*. 2013; 91 (8): 68–73 (in Russ.)].
  15. Антипова О.С. Расстройства адаптации: современные подходы к диагностике и терапии. *Психиатрия и психофармакотерапия*. 2012; 14 (6): 18–23. [Antipova O.S. Adjustment disorders: current approaches to diagnosis and therapy. *Psychiatry and Psychopharmacotherapy*. 2012; 14 (6): 18–23 (in Russ.)].
  16. Nameed U., Schwartz T.L., Malhotra K., West R.L., Bertone F. Antidepressant treatment in the primary care office: outcomes for adjustment disorders vs. major depression. *Ann. Clin. Psychiat*. 2005; 17 (2): 77–81.
  17. Вельтищев Д.Ю. Многоликий Эглонил. *Российский медицинский журнал*. 2001; 25: 1197–1202. [Veltishchev D.Yu. Eglonil of many faces. *Russian Medical Journal*. 2001; 25: 1197–1202 (in Russ.)].

## Сведения об авторах

Гарганеева Наталья Петровна, д-р мед. наук, профессор, кафедра общей врачебной практики и поликлиниче-

## Authors information

Garganeeva Natalia P., DM, Professor, General Medical Practice and Outpatient Therapy Department, SSMU,



ской терапии, СибГМУ; врач-терапевт, клиника НИИ психического здоровья, Томский НИМЦ, г. Томск. ORCID iD 0000-0002-7353-7154.

**Белокрылова Маргарита Федоровна**, д-р мед. наук, вед. науч. сотрудник, отделение пограничных состояний, НИИ психического здоровья, Томский НИМЦ; профессор, кафедра психиатрии, наркологии и психотерапии, СибГМУ, г. Томск. ORCID iD 0000-0003-2497-6684.

**Костин Алексей Константинович**, канд. мед. наук, науч. сотрудник, отделение пограничных состояний, НИИ психического здоровья, Томский НИМЦ, г. Томск. ORCID iD 0000-0002-6006-4853.

**Кошель Андрей Петрович**, д-р мед. наук, профессор, зав. кафедрой хирургии с курсом мобилизационной подготовки и медицины катастроф, СибГМУ, г. Томск. ORCID iD 0000-0001-5337-3183.

**Епанчинцева Елена Макаровна**, канд. мед. наук, зав. первым клиническим психиатрическим отделением, НИИ психического здоровья, Томский НИМЦ, г. Томск. ORCID iD 0000-0002-2974-2441.

**Лебедева Валентина Федоровна**, д-р мед. наук, заслуженный врач РФ, гл. врач, клиника НИИ психического здоровья, Томский НИМЦ, г. Томск. ORCID iD 0000-0001-7722-8589.

**Аксенов Михаил Михайлович**, д-р мед. наук, профессор, зав. отделением пограничных состояний, НИИ психического здоровья, Томский НИМЦ, г. Томск. ORCID iD 0000-0002-8949-6596.

**Перчаткина Ольга Эрнстовна**, канд. мед. наук, зав. отделом координации научных исследований, НИИ психического здоровья, Томский НИМЦ, г. Томск. ORCID iD 0000-0001-5538-1304.

**Карташова Ирина Геннадьевна**, канд. мед. наук, врач-терапевт, врач ультразвуковой диагностики, клинико-диагностическое отделение, НИИ психического здоровья, Томский НИМЦ, г. Томск. ORCID iD 0000-0002-4250-8879.

**Рудницкий Владислав Александрович**, д-р мед. наук, вед. науч. сотрудник, отделение пограничных состояний, НИИ психического здоровья, Томский НИМЦ, профессор, кафедра социальной работы, социальной и клинической психологии, СибГМУ, г. Томск. ORCID iD 0000-0003-1089-8793.

**Горбачевич Юлия Николаевна**, врач-психиатр, НИИ психического здоровья, Томский НИМЦ, г. Томск. ORCID iD 0000-0001-9024-4807.

**Цыбульская Елена Владимировна**, медицинский психолог, первое клиническое психиатрическое отделение, НИИ психического здоровья, Томский НИМЦ, г. Томск. ORCID iD 0000-0002-6745-6462.

**Алексеев Владимир Александрович**, врач-хирург, соискатель, кафедра хирургии с курсом мобилизационной подготовки и медицины катастроф, СибГМУ, г. Томск. ORCID iD 0000-0001-7552-2848.

✉ **Гарганеева Наталья Петровна**, e-mail: garganeeva@gmail.com.

Поступила в редакцию 21.04.2018  
Подписана в печать 14.12.2018

Therapist, Mental Health Research Institute, Tomsk NRMC, Tomsk, Russian Federation. ORCID iD 0000-0002-7353-7154.

**Belokrylova Margarita F.**, DM, Lead Researcher, Borderline States Department, Mental Health Research Institute, Tomsk NRMC, Tomsk, Russian Federation; Professor, Department of Psychiatry, Addiction Psychiatry and Psychotherapy, SSMU, Tomsk, Russian Federation. ORCID iD 0000-0003-2497-6684.

**Kostin Alexei K.**, PhD, Researcher, Borderline States Department, Mental Health Research Institute, Tomsk NRMC, Tomsk, Russian Federation. ORCID iD 0000-0002-6006-4853.

**Koshel Andrey P.**, DM, Professor, Head of the Department of Surgery with a Course of Mobilization Training and Medicine of Disasters, SSMU, Tomsk, Russian Federation. ORCID iD 0000-0001-5337-3183.

**Epanchintseva Elena M.**, PhD, Head of the First Clinical Psychiatric Unit, Mental Health Research Institute, Tomsk NRMC, Tomsk, Russian Federation. ORCID iD 0000-0002-2974-2441.

**Lebedeva Valentina F.**, DM, Chief Physician, Mental Health Research Institute, Tomsk NRMC, Tomsk, Russian Federation. ORCID iD 0000-0001-7722-8589.

**Aksenov Mikhail M.**, DM, Professor, Head of the Borderline States Department, Mental Health Research Institute, Tomsk NRMC, Tomsk, Russian Federation. ORCID iD 0000-0002-8949-6596.

**Perchatkina Olga E.**, PhD, Head of the Department of Coordination of Scientific Investigations, Mental Health Research Institute, Tomsk NRMC, Tomsk, Russian Federation. ORCID iD 0000-0001-5538-1304.

**Kartashova Irina G.**, PhD, Therapist, Ultrasound Diagnostician, Clinical Diagnostic Unit, Mental Health Research Institute, Tomsk NRMC, Tomsk, Russian Federation. ORCID iD 0000-0002-4250-8879.

**Rudnitsky Vladislav A.**, DM, Leading Researcher, Borderline States Department of Mental Health Research Institute, Tomsk NRMC, Tomsk, Russian Federation; Professor, Social Work, Social and Clinical Psychology Department, SSMU, Tomsk, Russian Federation. ORCID iD 0000-0003-1089-8793.

**Gorbachevich Yulia N.**, Psychiatrist, Mental Health Research Institute, Tomsk NRMC, Tomsk, Russian Federation. ORCID iD 0000-0001-9024-4807.

**Tsybul'skaya Elena V.**, Medical Psychologist, First Clinical Psychiatric Unit, Mental Health Research Institute, Tomsk NRMC, Tomsk, Russian Federation. ORCID iD 0000-0002-6745-6462.

**Alekseev Vladimir A.**, Surgeon, Department of Surgery with the Course of Mobilization Training and Medicine of Disasters, SSMU, Tomsk, Russian Federation. ORCID iD 0000-0001-7552-2848.

✉ **Garganeeva Natalia P.**, e-mail: garganeeva@gmail.com.

Received 21.04.2018  
Accepted 14.12.2018