

Экспрессия рецепторов стероидных гормонов и морфофункциональное состояние эндометрия у больных с аномальными маточными кровотечениями

Таюкина И.П.¹, Мустафина Л.М.², Тихоновская О.А.², Логвинов С.В.²

Expression of steroid hormones receptors and morphofunctional condition endometrium at patients with anomalous uterine bleedings

Tayukina I.P., Mustafina L.M., Tikhonovskaya O.A., Logvinov S.V.

¹ ОГУЗ «Томская областная клиническая больница», г. Томск

² Сибирский государственный медицинский университет, г. Томск

© Таюкина И.П., Мустафина Л.М., Тихоновская О.А., Логвинов С.В.

Проведено исследование влияния препарата, содержащего индол-3-карбинол, в сочетании с кипфероном на морфофункциональное состояние эндометрия при аномальных маточных кровотечениях. Неэффективность гормонотерапии при патологических состояниях эндометрия обусловлена снижением экспрессии рецепторов эстрогенов и прогестерона. Предложенный метод является эффективным за счет противовоспалительного и рецепторкорректирующего действия и может быть рекомендован при простой гиперплазии в сочетании с хроническим эндометритом на этапе подготовки эндометрия к гормональному лечению.

Ключевые слова: гиперплазия эндометрия, хронический эндометрит, индол-3-карбинол, экспрессия рецепторов стероидных гормонов.

The research of the influence of drug containing Indole-3-carbinol in combination with Kipferon on morphofunctional condition of endometrium with anomalous uterine bleedings is carried out. Ineffectiveness of hormonotherapy at pathological conditions of endometrium is specified by reduction of expression of estrogens and progesterone receptors. Suggested method is effective due to anti-inflammatory and receptorcorrecting effect, and probably, is recommended in the case of simple hyperplasia in combination with chronic endometrium in the stage of preparing endometrium for hormonal therapy.

Key words: endometrium hyperplasia, chronic endometritis, Indole-3-carbinol, expression of steroid hormones receptors.

УДК 618.14-005.1-008.6:611.664

Введение

Гиперпластические процессы эндометрия выступают наиболее частой причиной маточных кровотечений в репродуктивном и перименопаузальном возрасте. Для них характерны высокая частота в структуре гинекологической патологии (до 71,6%), рецидивирующее течение, трудности лечения [5]. Распространенным методом терапии гиперпластических процессов эндометрия в позднем репродуктивном и перименопаузальном возрасте является назначение гестагенов. Отсутствие положительного результата ге-

стагенотерапии нередко обусловлено неадекватно подобранной дозой препарата, наличием очаговой гиперплазии на

фоне атрофии эндометрия либо хронического эндометрита, прорывных маточных кровотечений, формированием побочных эффектов в виде метаболических нарушений, ухудшением течения соматических заболеваний. Эффективность гестагенотерапии во многом зависит от содержания рецепторов эстрогенов и прогестерона в эндометрии [3].

Цель настоящего исследования — изучение эффективности лечения аномальных маточных кровотечений с применением препарата, содержащего индол-3-карбинол, в зависимости от морфофункционального состояния эндометрия, в том числе и экспрессии рецепторов эстрогенов и прогестерона.

Материал и методы

В исследование включены 46 пациенток репродуктивного и перименопаузального возраста с аномальными маточными кровотечениями, которым проведена гистероскопия с диагностическим выскабливанием полости матки (ДВПМ) в центре планирования семьи и репродукции Томской областной клинической больницы в 2004—2008 гг. Средний возраст обследованных женщин составил $(44,3 \pm 0,8)$ (29—53) года.

При анализе анамнестических данных установлено, что нарушения менструального цикла по типу меноррагии наблюдались у 14 (30%) пациенток, по типу метроррагии — у 18 (39%) и менометроррагии — у 14 (30%). Длительность нарушений цикла составила от 4 мес до 2 лет. Неоднократные прерывания беременности отметили большинство женщин: 2—5 искусственных абортов — 16 (34%) человек; более 10 абортов — 3 (6,5%); спонтанные аборты имели 3 (6,5%) пациентки. Внутриматочную контрацепцию использовали 16 (34%) человек, причем у 6 из них выявлены нарушения условий ее применения (длительность нахождения в полости матки 10 лет и более). В связи с аномальными маточными кровотечениями в 13 (28%) случаях производились неоднократные ДВПМ (2—5 раз). Миома матки и аденомиоз диагностированы у 18 (39%) и 11 (24%) больных соответственно (табл. 1). Инфекции, передаваемые половым путем (ИППП), ранее выявлялись в 78% случаев, в связи с чем проводилось неоднократное лечение.

Аборты:		
2—5	16	34
более 10	3	6,5
выкидыши	3	6,5
Использование внутриматочной контрацепции	16	34
Количество ДВПМ	13	28
Миома матки	18	39
Аденомиоз	11	24
ИППП	36	78

Отмечен высокий индекс соматической патологии в виде сахарного диабета типа 2, артериальной гипертензии, жирового гепатоза, хронического пиелонефрита, хронического нарушения мозгового кровообращения, энцефалопатии, гипотиреоза и варикозной болезни. Неоднократно проводилась гормонотерапия пациенткам репродуктивного возраста комбинированными оральными контрацептивами либо гестагенами во 2-ю фазу менструального цикла, в перименопаузе гестагены назначались в непрерывном режиме. Побочные эффекты гормонотерапии отметили 22 (47%) пациентки в виде метаболических нарушений, обострения варикозной болезни, хронических заболеваний желудочно-кишечного тракта. При применении гестагенов в непрерывном режиме нередко наблюдались эпизоды прорывных маточных кровотечений.

Критериями исключения из исследования являлись клинические ситуации, требующие в дальнейшем оперативного лечения: миома матки размером более 10—11 нед, наличие субмукозных узлов 1-го и 2-го типа, истинные опухоли яичников, тяжелые формы генитального эндометриоза, атипичная гиперплазия эндометрия, рецидивирующие гиперпластические процессы эндометрия (более 3 раз), анемия средней и тяжелой степени при неэффективной проводимой ранее терапии. Все больные до гистероскопии гормонального лечения не получали.

В комплекс предоперационной подготовки были включены стандартные общеклинические исследования, ультразвуковое сканирование органов малого таза, микробиологическое исследование, в том числе диагностика ИППП с помощью полимеразной цепной реакции, онкоци-

Таблица 1
Гинекологический анамнез исследованных женщин

Показатель	Количество больных	%
Меноррагия	14	30
Метроррагия	18	39
Менометроррагия	14	30

тология экто- и эндоцервикса, определение гонадотропных и половых стероидных гормонов иммуноферментным методом.

Гистероскопию проводили диагностическим или операционным гистероскопом фирмы Olympus (Япония) или «Крыло» (г. Воронеж) по общепринятой методике. Материалом для исследования являлся соскоб эндометрия, который в дальнейшем оценивали согласно классификации ВОЗ и Международной ассоциации патоморфологов [6]. Иммуногистохимическое определение экспрессии рецепторов к эстрадиолу и прогестерону проводили двухэтапным авидин-биотиновым методом с демаскировкой антигена на парафиновых срезах с использованием антител и визуализацией системы фирмы DakoCytomation (Дания). Срезы, депарафинированные по стандартной методике, промывали в фосфатном буфере (рН = 7,2) и обрабатывали в микроволновой печи мощностью 650 Вт двукратно по 5 мин с перерывом в 1 мин. Охлаждали 15–20 мин при комнатной температуре. Готовые срезы докрашивали гематоксилином. Подсчет результатов осуществляли при помощи окулярной сетки Автандилова в 10 произвольно выбранных полях зрения при увеличении 400. Оценку иммуногистохимической метки производили по двум параметрам: степени распространения и интенсивности окраски. Степень распространения окраски определяли путем подсчета количества окрашенных ядер по отношению к общему числу ядер (в процентах). Результаты оценивали по интенсивности окраски: реакция отрицательная (–), слабая (1+), умеренная (2+), выраженная (3+). Уровень содержания рецепторов к эстрогенам и прогестерону устанавливали методом гистохимического счета H-score [7–9]. Система гистохимического счета включает в себя определение интенсивности окраски, оцениваемой от 0 до 3 баллов, и долю (%) окрашенных клеток, где формула подсчета следующая: $H\text{-score} = 1a + 2b + 3c$, где a — доля клеток со слабым ядерным окрашиванием, %; b — доля клеток с умеренно выраженным ядерным окрашиванием, %; c — доля клеток с сильно выраженным ядерным окрашиванием, % [2].

После получения результатов гистологического и иммуногистохимического исследования пациенткам с простой типичной гиперплазией эндометрия и (или) в сочетании с хроническим эндометритом был назначен препарат, содержащий индол-3-карбинол, в дозе 300 мг/сут в течение 2 мес с интравагинальным введением интерферона (кипферон) с постепенным снижением дозировки до 200 мг/сут еще на 2 мес (патент № 2275194 от 04.11.2004). Эффективность комплексного лечения оценивали через 2, 6, 12 мес и через 2–3 года по совокупности жалоб, объективных данных обследования, в том числе ультразвукового сканирования органов малого таза.

Морфофункциональное состояние эндометрия и степень экспрессии рецепторов эстрогенов и прогестерона оценивали через 2–3 мес на 20–22-й день цикла. Гистологическое исследование включало в себя фиксацию эндометрия в 10%-м растворе нейтрального формалина в течение 24 ч, последующую проводку и заливку в парафин по общепринятой методике. После приготовления срезов толщиной 4–6 мкм проводили окрашивание гематоксилином и эозином. На полученных препаратах оценивали морфологическое состояние эндометрия: соответствие фазе менструального цикла, наличие или отсутствие гиперпластических процессов, воспалительных изменений, а также экспрессию рецепторов эстрадиола и прогестерона.

Результаты измерений представлены в виде $M \pm m$, где M — среднее значение, m — ошибка среднего значения. Сравнение средних значений показателей до и после лечения проводили с использованием t -критерия Стьюдента для зависимых выборок. Различия считали статистически значимыми при $p \leq 0,05$.

Результаты и обсуждение

В зависимости от результатов гистологического исследования были сформированы следующие группы: 1-я группа — 8 пациенток с простой типичной гиперплазией эндометрия; 2-я группа — 8 женщин с хроническим эндометри-

том, 3-я группа — 16 больных с сочетанием простой типичной гиперплазии эндометрия с хроническим эндометритом; 4-я группа — 14 пациенток с эндометрием в поздней стадии пролиферации (табл. 2).

Эндометрий пациенток 1-й группы характеризовался компактной стромой, единичными мелкоочаговыми кровоизлияниями, железы расположены неравномерно, просвет их концевых отде-

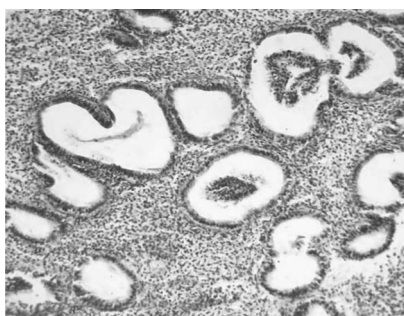
лов расширен, эпителий желез призматический с многоядно расположенными округлыми и вытянутыми ядрами (рис. 1,а). Изменения эндометрия в данной группе имели диффузный характер.

В нем отмечена одинаково высокая степень экспрессии рецепторов эстрадиола и прогестерона (рис. 2,а).

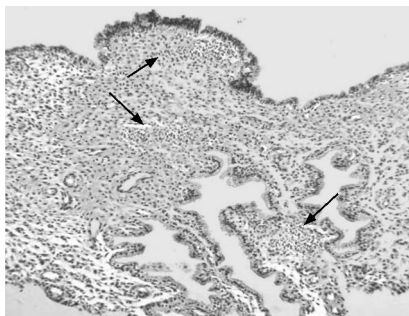
Таблица 2

Экспрессия рецепторов эстрадиола и прогестерона в эндометрии до и после лечения (H-score), $M \pm m$

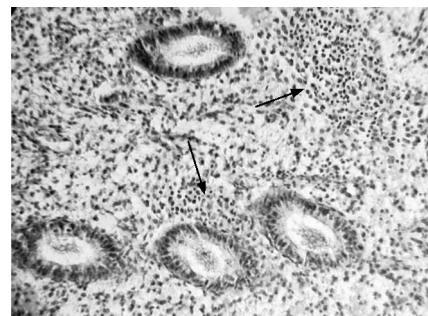
Состояние эндометрия	Абс.	Экспрессия рецепторов					
		Эстрадиол			Прогестерон		
		До лечения	После лечения	<i>p</i>	До лечения	После лечения	<i>p</i>
Простая типичная гиперплазия эндометрия	8	199,6 ± 32,04	266,6 ± 3,31	0,160	204,2 ± 6,4	266,6 ± 3,3	0,120
Хронический эндометрит	8	132,26 ± 40,8	258,07 ± 10,2	0,030	156,6 ± 7,8	247,1 ± 8,6	0,110
Простая типичная гиперплазия эндометрия с хроническим эндометритом	16	137,5 ± 27,6	224 ± 25,7	0,008	193,3 ± 19,2	258,0 ± 12,0	0,280
Поздняя пролиферация	14	147 ± 35,9	180,4 ± 40,9		—	—	



а

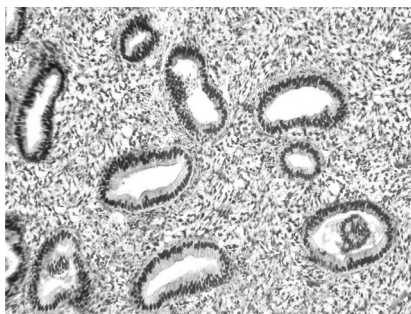


б

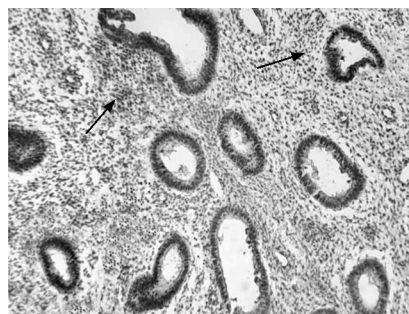


в

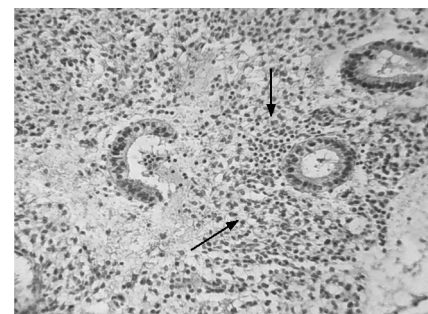
Рис. 1. Морфологическая характеристика эндометрия при аномальных маточных кровотечениях: а — простая типичная гиперплазия эндометрия; б — простая типичная гиперплазия эндометрия. Очаговый хронический эндометрит (стрелками указана воспалительная лейкоцитарная инфильтрация); в — очаговый хронический эндометрит (стрелками указана воспалительная лейкоцитарная инфильтрация). Окраска гематоксилином и эозином. Увеличение: а — 450; б — 300; в — 500



а



б



в

Рис. 2. Экспрессия рецепторов эстрадиола и прогестерона в эндометрии при аномальных маточных кровотечениях: а — простая типичная железистая гиперплазия эндометрия с кистозным расширением желез. Положительная иммуногистохимическая

реакция к рецепторам прогестерона; б — простая типичная железистая гиперплазия эндометрия с кистозным расширением желез, хронический эндометрит. Положительная иммуногистохимическая реакция к рецепторам прогестерона; в — эндометрий фазы пролиферации, очаговый хронический эндометрит. Положительная иммуногистохимическая реакция к рецепторам эстрогена. Увеличение: а — 450; б — 450; в — 500

Эндометрий пациенток 2-й группы характеризовался лимфоидной, гистиоцитарной и плазматической инфильтрацией стромы, очаговым фиброзом и склеротическими изменениями сосудов (рис. 1,в). Установлено значительное снижение рецепторов эстрадиола, вместе с тем именно у этих пациенток обнаружена высокая экспрессия рецепторов прогестерона (рис. 2,в)

В 3-й группе гиперпластические процессы эндометрия по типу простой типичной гиперплазии имели подобный характер, но расположены очагами в сочетании с явной морфологической картиной хронического эндометрита (рис. 1,б). Экспрессия рецепторов эстрогенов у данных больных была значительно ниже, чем у пациенток 1-й группы, но не отличалась от таковой при нормальном состоянии эндометрия (рис. 2,б). Количество рецепторов эстрогенов до лечения в этой группе составило $137,5 \pm 27,6$, что достоверно отличалось от их содержания после лечения ($p = 0,008$).

При ультразвуковом исследовании органов малого таза эндометрий до лечения при хроническом эндометрите характеризовался неравномерно гетерогенной структурой с наличием гиперэхогенных, мелколинейных и точечных включений в субэндометриальном слое без четких контуров, несоответствием толщины срединного М-эха фазе менструального цикла. При гиперпластических процессах эндометрий эхогенный, неравномерно гетерогенный, с характерным утолщением срединного М-эха в 1-ю фазу цикла более 8 мм и во 2-ю фазу более 14 мм.

Восстановление менструального цикла через 2–3 мес лечения в виде уменьшения объема менструальной кровопотери, исчезновения мажущих кровяных выделений до и после менструации, снижения продолжительности менструальных дней отмечено у 17 пациенток из 46: у 3 (17%) пациенток с гиперплазией эндометрия; у 3 (17%) больных с хроническим эн-

дометритом; у 5 (30%) пациенток в группе с простой типичной гиперплазией эндометрия в сочетании с хроническим эндометритом и у 6 (35%) больных в группе с нормальной трансформацией эндометрия. Через 2 мес после лечения при ультразвуковом исследовании органов малого таза выраженных изменений эндометрия не обнаружено.

Через 6–12 мес после лечения нормализация менструального цикла отмечена в 55% случаев у пациенток с хроническим эндометритом и в 50% у женщин с простой типичной гиперплазией эндометрия в сочетании с хроническим эндометритом. На фоне лечения исчезли симптомы анемизации, что связано, с одной стороны, с назначением антианемической терапии, с другой стороны, с отсутствием нарушений менструального цикла.

При контрольном исследовании состояния эндометрия на 20–22-й день менструального цикла через 2 мес, полученного при аспирационной биопсии, установлена секреторная трансформация в 14% случаев при простой типичной гиперплазии эндометрия и при хроническом эндометрите и в 29% при простой типичной гиперплазии эндометрия в сочетании с хроническим эндометритом. В остальных случаях преобладали признаки хронического воспаления — фиброз, инфильтрация. Экспрессия рецепторов эстрогенов и прогестерона соответствовала нормальной трансформации эндометрия в 1-й и 3-й группах (табл. 2), а при хроническом эндометрите (2-я группа) сохранялась низкая экспрессия.

В отдаленные сроки (6–12 мес) для пациенток с простой типичной гиперплазией эндометрия и с гиперплазией эндометрия в сочетании с хроническим эндометритом составлялся индивидуальный план лечения в зависимости от клинической ситуации.

Сложность совершенствования методов профилактики и лечения гиперплазии эндомет-

Тяюкина И.П., Мустафина Л.М., Тихоновская О.А., Логвинов С.В. Экспрессия рецепторов стероидных гормонов...

рия обусловлена многофакторным генезом заболевания. Возникновение данной патологии связывают не только с гиперэстрогенией, нарушениями экспрессии рецепторов половых стероидных гормонов, но и с избыточным влиянием биологически активных веществ, обладающих ростостимулирующей активностью, дисбалансом процессов пролиферации и апоптоза, а также с мутациями ряда онкогенов и туморсупрессорных генов (Uchikawa J., 2003; Crum C.P., 2005; Kapucuoglu N., 2007; Asakawa M.G., 2008). Недостаточная изученность причин возникновения гиперплазии эндометрия и короткие курсы гормонотерапии, сочетание гиперпластических процессов с хроническим эндометритом во многом объясняют высокую частоту рецидивирования процесса и неэффективность проводимого лечения. Рост заболеваемости, аномальные маточные кровотечения с неоднократными диагностическими выскабливаниями полости матки, приводящие нередко к гистерэктомии, потере менструальной и репродуктивной функции, делают эту проблему особенно актуальной. До 60–70% всех гистерэктомий в стационарах выполняются по поводу миомы матки, аденомиоза в сочетании с пролиферативными процессами эндометрия, а эффективность абляций эндометрия составляет 81,5%.

В.И. Киселёв считает, что индол-3-карбинол обладает антиэстрогенным эффектом, так как прерывает синтез эстрогензависимых генов через систему рецепторов, и опухолевая клетка не способна получать эстрогензависимую стимуляцию. Такая антипролиферативная активность индол-3-карбинола распространяется как на эстрогензависимые, так и эстрогеннезависимые клетки, где пролиферация осуществляется без участия эстрогена (т.е. не имеющих эстрогеновых рецепторов) [1]. Индол-3-карбинол целенаправленно блокирует деление измененных клеток и вызывает их гибель, не затрагивая при этом здоровые клетки организма. Эффективность лечения индол-3-карбинолом, вероятно, обусловлена блокированием патологической клеточной пролиферации эндометрия через нормализацию метаболизма эстрогенов, факторов роста и цитокинов в эндометрии [4].

Сопоставляя клинические данные с морфологическим и гистохимическим состоянием эндометрия, выявлено, что простая типичная гиперплазия эндометрия и (или) сочетание с хроническим эндометритом достоверно чаще наблюдаются у пациенток перименопаузального возраста с сопутствующей гинекологической патологией в виде миомы матки малых размеров, аденомиоза и соматическими заболеваниями, проявляющимися метаболическим синдромом и обменно-эндокринными нарушениями. Для пациенток с хроническим эндометритом характерно возникновение аномальных маточных кровотечений в позднем репродуктивном возрасте, наличие в анамнезе неоднократных внутриматочных инвазивных вмешательств, длительное использование внутриматочной контрацепции, высокая частота ИППП. Именно в этой группе наиболее часто отмечаются неэффективность гормонотерапии или прорывные маточные кровотечения. Гестагенорезистентность при патологических состояниях эндометрия обусловлена снижением экспрессии рецепторов эстрогенов и прогестерона и наиболее часто наблюдается при хроническом эндометрите.

Заключение

Таким образом, назначение индол-3-карбинола в сочетании с кипфероном при простой типичной гиперплазии эндометрия и (или) в сочетании с хроническим эндометритом является эффективным, что обусловлено противовоспалительным и рецепторкорректирующим действием препаратов.

Литература

1. Киселёв В.И., Ляшенко А.А. Молекулярные механизмы регуляции гиперпластических процессов. М.: Компания «Димитрейд График Групп», 2005. 347 с.
2. Ковязин В.А. Иммуногистохимическое исследование пролиферативных, гиперпластических и неопластических процессов в эндометрии женщин: Автореф. дис. ... канд. мед. наук. М., 2005. 18 с.
- 3.

Экспериментальные и клинические исследования

4. *Лысенко О.Н., Ашхаб М.Х., Стрижова Н.В., Бабиченко И.И.* Иммуногистохимические исследования экспрессии рецепторов к стероидным гормонам при гиперпластических процессах в эндометрии // *Акушерство и гинекология.* 2004. № 4. С. 7–10.
5. *Сидорова И., Унанян А., Коган Е. и др.* Миома матки в сочетании с аденомиозом. Пути фармакологической коррекции // *Врач.* 2007. № 3.
6. *Стрижова Н.В., Мельниченко Г.А., Чеботникова Т.В. и др.* Функциональное состояние щитовидной железы у больных с патологией эндометрия в менопаузе // *Акушерство и гинекология.* 2003. № 3. С. 24–27.
7. *Чепик О.Ф.* Морфогенез гиперпластических процессов эндометрия // *Практическая онкология.* 2004. Т. 5. № 1. С. 9–14.
8. *Douglas-Jones A.G., Collet N., Morgan J.M., Jasani B.* Comparison of core oestrogen receptor (ER) assay with excised tumor: intratumoral distribution of ER in breast carcinoma // *Clin. Pathol.* 2001. Dec. № 54 (12). P. 951–955.
9. *Regitning P., Riner A., Dinger H.P. et al.* Quality assurance for detection of estrogen and progesterone receptors by immunohistochemistry in Austrian pathology laboratories // *Virchows Arch.* 2002. Oct. № 441 (4). P. 328–34. Epub. 2002. Sep. 17.
10. *Saccani J.G., Johnston S.R., Salter. J. et al.* Comparison of new immunohistochemical assay for oestrogen receptor in paraffin was embedded breast carcinoma tissue with quantitative enzyme immunoassay // *J. Clin. Pathol.* 1994. Oct. № 47 (10). P. 900–905.

Поступила в редакцию 16.02.2008 г.

Утверждена к печати 19.03.2009 г.

Сведения об авторах

И.П. Таюкина – соискатель кафедры акушерства и гинекологии СибГМУ, врач-гинеколог центра планирования семьи и репродукции Томской ОКБ (г. Томск).

Л.М. Мустафина – канд. мед. наук, ст. преподаватель кафедры гистологии, эмбриологии и цитологии СибГМУ (г. Томск).

О.А. Тихоновская – д-р мед. наук, профессор кафедры акушерства и гинекологии СибГМУ (г. Томск).

С.В. Логвинов – д-р мед. наук, профессор, зав. кафедрой гистологии, эмбриологии и цитологии СибГМУ (г. Томск).

Для корреспонденции

Таюкина Ирина Петровна, тел. +7-906-951-7417, e-mail: tayukina@yandex.ru