

ЕРМОЛАЕВ ЮРИЙ ДМИТРИЕВИЧ

**ВЫБОР СПОСОБА РАДИКАЛЬНОЙ ОПЕРАЦИИ  
ПОСЛЕ РАНЕЕ УШИТЫХ ПЕРФОРАТИВНЫХ  
ГАСТРОДУОДЕНАЛЬНЫХ ЯЗВ**

14.00.27 – Хирургия

АВТОРЕФЕРАТ

диссертации на соискание ученой степени  
кандидата медицинских наук

Томск – 2003

Работа выполнена в Сибирском государственном медицинском университете

НАУЧНЫЙ РУКОВОДИТЕЛЬ:

доктор медицинских наук, профессор

**Жерлов Георгий Кириллович**

ОФИЦИАЛЬНЫЕ ОППОНЕНТЫ:

доктор медицинских наук, профессор,

член-корреспондент РАМН

**Дамбаев Георгий Цыренович**

кандидат медицинских наук

**Митасов Валерий Яковлевич**

Ведущая организация:

**Новосибирская государственная медицинская академия**

Защита диссертации состоится « \_\_\_\_ » \_\_\_\_\_ 2003г. в \_\_\_\_ часов на заседании диссертационного совета Д 208.096.01 при Сибирском государственном медицинском университете (634050, г. Томск, Московский тракт, 2)

С диссертацией можно ознакомиться в научно-медицинской библиотеке Сибирского государственного медицинского университета (г. Томск, пр-т. Ленина, 107).

Автореферат разослан « \_\_\_\_ » \_\_\_\_\_ 2003 г.

Ученый секретарь

диссертационного совета:

**Бражникова Н.А.**

## ОБЩАЯ ХАРАКТЕРИСТИКА РАБОТЫ

**АКТУАЛЬНОСТЬ ПРОБЛЕМЫ.** Ушивание прободной язвы является вынужденной операцией, после которой не меняются условия, приведшие к возникновению язвы. Она не влияет на этиологические и патогенетические механизмы развития язвенной болезни и, тем не менее, остается наиболее распространенным оперативным вмешательством (В.Л. Маневич 1990, А.Ф. Черноусов [и др.] 1988). Причинами этого являются техническая простота операции и доступность ее дежурным хирургам (А.А.Курыгин 1999, Т.М. Магдиев 1990).

После ушивания перфораций угроза рецидива язвы остается не только потенциально возможной, но и повышается еще более вследствие развития необратимых анатомических изменений. Рубцовый процесс в области ушитой прободной язвы приводит к стенозу, деформациям выходного отдела желудка и луковицы двенадцатиперстной кишки, нарушению эвакуации и кислотообразования (Д.И.Кривицкий 1990, В.Т. Егиазарян [и др.] 1988, В.И. Оноприев 1998, Н.А. Ефименко [и др.] 2001, В.И. Пшеничников 1964).

Квалифицированное консервативное лечение после ушивания перфорации у значительной части больных заканчивается рубцеванием язвы, а у 30 – 70 % сопровождается развитием осложнений, требующих повторных оперативных вмешательств (В.Г. Плешков 1991).

Показаниями к повторным радикальным операциям после ушивания перфоративной язвы являются частые рецидивы язв и развитие осложнений язвенной болезни. Наиболее частым из осложнений, требующих повторного оперативного вмешательства являются стеноз выходного отдела желудка который встречается у 10,0 – 57,3 % больных язвенной болезнью (Д.И.Кривицкий, В.А. 1990, А.П.Крылов 1995, Н.М. Кузин 1997, В.Т. Егиазарян

[и др.] 1988, Е.Н. Маломан 1994, К.И. Мышкин 1989, Ю.М. Панцырев [и др.] 1989). Стеноз выходного отдела желудка довольно часто встречается в сочетании с пенетрацией - 31,6 %, пенетрирующие язвы встречаются у 30,4 % больных (А.П. Погромов 1996). До 10 % больных, имеющих в анамнезе ушивание прободной язвы, оперируются повторно в экстренном порядке по поводу опасных для жизни осложнений - повторных перфораций, острых язвенных кровотечений, острой спаечной кишечной непроходимости (Т.М. Магдиев 1990, В.Л. Маневич 1990, А.П. Погромов 1996, А.Ф. Черноусов [и др.] 1988).

В настоящее время нет единой точки зрения на выбор радикальной операции у больных с ранее ушитыми перфорациями гастродуоденальных язв. По данным литературы, подавляющее большинство авторов, при лечении этой категории больных считают операцией выбора резекцию желудка в объеме 2/3 по способу Бильрот II, за исключением некоторых работ из клиники В.И. Оноприева.

Исходя из выше изложенного, проблема улучшения непосредственных и отдаленных результатов хирургического лечения данной категории больных остается актуальной и требует своего дальнейшего совершенствования.

## ЦЕЛЬ РАБОТЫ

Целью настоящего исследования является, научное обоснование и внедрение в клиническую практику усовершенствованных способов радикальных хирургических операций после ранее ушитых перфоративных гастродуоденальных язв, направленных на улучшение непосредственных и отдаленных результатов хирургического лечения данной категории больных.

## ЗАДАЧИ ИССЛЕДОВАНИЯ

1. Изучить по материалам клиники частоту встречаемости и особенности клинического течения язвенной болезни после ранее ушитых

- перфоративных язв, требующих радикальной операции.
2. Определить показания и сроки выполнения радикальных операций после ушивания перфоративных гастродуоденальных язв.
  3. Усовершенствовать способ селективной проксимальной ваготомии с пилоробульбэктомией при стенозах выходного отдела желудка после ранее ушитых перфоративных гастродуоденальных язв.
  4. Провести сравнительный анализ ближайших и отдаленных результатов органосохраняющих операций и резекций желудка после ранее ушитых перфоративных гастродуоденальных язв.

### НАУЧНАЯ НОВИЗНА

На основании комплексного метода исследования больных в дооперационном периоде научно обоснованы показания к выбору способа операции, позволяющие, у абсолютного большинства пациентов восстановить гастродуоденальную непрерывность.

В клиническую практику внедрен метод эндоскопической ультрасонографии, который позволяет до операции изучить структуру язвенного дефекта и периульцерозной зоны, что является одним из критериев выбора тактики ведения больного, определения сроков и избрания оптимального способа операции при пенетрирующих язвах.

Разработана и внедрена в клинику оригинальная методика органосохраняющей операции при пилоробульбарном стенозе. Определены основные показания и противопоказания к данному варианту операции. На предложенный способ операции получена приоритетная справка по заявке на изобретение № 2001135551/14.

### ПРАКТИЧЕСКАЯ ЗНАЧИМОСТЬ РАБОТЫ

1. Разработанный метод пилоровосстанавливающей операции позволяет осуществить органосохраняющие операции у больных со стенозом выходного

отдела желудка после ранее ушитых перфоративных язв.

2. Индивидуальный подход в выборе показаний, сроков и способов радикальных операций, после ранее ушитых перфоративных гастродуоденальных язв позволяет улучшить результаты раннего и отдаленного послеоперационного периода, повысить «качество жизни» у данной категории больных.

### ОСНОВНЫЕ ПОЛОЖЕНИЯ, ВЫНОСИМЫЕ НА ЗАЩИТУ

1. На основании комплексного метода обследования пациентов в дооперационном периоде возможен выбор оптимальной операции для каждого больного при любых осложнениях, размерах и локализации язв без существенных отличий в отдаленных результатах после резекций желудка или органосохраняющих операций.

2. При язвенной болезни двенадцатиперстной кишки осложненной пилородуоденальным стенозом и супрастенотической деформацией препилорического отдела желудка, соответствии кислотопродуцирующей функции и патоморфологических изменений слизистой оболочки желудка показано выполнение органосохраняющей операции: селективной проксимальной ваготомии, пилоробульбэктомии вместе с супрастенотической деформацией и последующим формированием функционально активного гастродуоденоанастомоза.

3. Эндоскопическое ультразвуковое исследование пенетрирующих язв, позволяет объективно определить необходимость, объем и длительность проведения консервативной предоперационной терапии, что способствует значительному уменьшению послеоперационных осложнений.

### ВНЕДРЕНИЕ И АПРОБАЦИЯ РАБОТЫ

Алгоритм выбора способа и сроков повторных радикальных операций после ранее ушитых перфоративных язв и предложенный способ оперативного

лечения пилородуоденальных язв, осложненных стенозом выходного отдела желудка внедрен в клиническую практику НИИ Гастроэнтерологии СГМУ, хирургического отделения ЦМСЧ – 81.

Основные положения диссертации обсуждены на VI-й научно-практической конференции хирургов Федерального управления «Медбиоэкстрем» по теме: «Актуальные вопросы хирургической гастроэнтерологии», г. Северск, 2002г.; на заседании Томского областного общества хирургов 19.12.2002г. По результатам исследований опубликовано 13 работ, в том числе 2 в центральной печати. По теме диссертации получено 2 патента Российской Федерации на изобретение № 2199279 от 27.02.2003г. и № 2202963 от 27.04.2003г.

#### ОБЪЕМ И СТРУКТУРА ДИССЕРТАЦИИ

Диссертация изложена на 166 страницах машинописного текста, иллюстрирована 30 рисунками, 12 таблицами и 3 диаграммами. Работа состоит из введения, пяти глав, заключения, выводов, практических рекомендаций. Библиографический указатель содержит 298 литературных источника, в том числе 227 отечественных и 71 иностранных.

#### МАТЕРИАЛЫ И МЕТОДЫ ИССЛЕДОВАНИЯ

В работе изучению и анализу подвергнуты истории болезни 197 пациентов. Среди них было 191 (96,9%) мужчин, 6 (3,1%) женщин. Возраст больных колебался от 21 года до 65 лет (средний возраст – 43,3 г.). Все больные ранее перенесли ушивание перфоративной гастродуоденальной язвы и были оперированы повторно в клинике в плановом порядке в период с 1985 по 2002г. в сроки от 2 месяцев до 26 лет (в среднем – 8,2 г.). Сроки наблюдения после операций составили от 1 года до 16 лет. Всего больных с язвой желудка было 48 (24,4%), с язвой двенадцатиперстной кишки 149 (75,6%).

После ушивания перфоративной язвы все больные получали курсовое противоязвенное лечение амбулаторно и в гастроэнтерологическом стационаре. Из них 67 (34 %) пациентов лечились неоднократно.

В клинике за период с 1985 по 2002 гг по поводу перфоративной гастродуоденальной язвы в экстренном порядке было оперировано 364 больных. Из них возникли показания для повторных радикальных операций у 197 пациентов, что составило 54,1 %.

При распределении больных по возрасту и длительности язвенного анамнеза следует отметить, что наибольшее количество больных было в возрасте от 31 до 50 лет, то есть в самом трудоспособном возрасте.

Программа обследования больных состояла из четырех этапов:

- 1) перед операцией;
- 2) в раннем послеоперационном периоде (5- 14 сутки);
- 3) в ближайшие сроки после операции (от 1,5 до 2 месяцев);
- 4) в отдаленные сроки после операции (от 1 года до 16 лет).

При комплексном обследовании были использованы общеизвестные методы клинических, лабораторных и инструментальных исследований.

Ведущим критерием при выборе способа и объема операции при язвенной болезни желудка и двенадцатиперстной кишки, а так же оценки ее эффективности, остается, наряду с клиническими данными, показатели функциональной активности желудка. В результате исследования кислотопродуцирующей функции желудка у больных язвенной болезнью двенадцатиперстной кишки гиперацидность отмечена у 71% больных, у остальных - нормоцидность, гипоацидного и анацидного состояния не наблюдалось. При язвенной болезни желудка II типа — преобладала умеренно выраженная гиперацидность, нормоцидность зарегистрирована у 6% больных; при язве желудка I и III типа в большинстве случаев (92,1 %) — гипохлоргидрия.



Немаловажное значение имеет и морфологическое исследование биоптатов слизистой оболочки желудка в зоне язвы, так как наличие мета- и диспластических изменений, требует более активной хирургической тактики.

В клинику внедрен метод эндоскопической ультрасонографии, который позволяет до операции изучить структуру язвенного дефекта и периульцерозной зоны, определить в какой орган произошла пенетрация, ее глубину, выраженность перифокальной инфильтрации, что являлось одним из критериев выбора тактики ведения больных, определения срока операции, избрания оптимального способа операции при пенетрирующих гастродуоденальных язвах.

При анализе характера осложнений течения язвенной болезни после ушитых перфораций, которые явились показаниями к оперативному лечению, у 197 пациентов было установлено, что пенетрация является одним из самых частых осложнений – выявлена у 64 % больных. Из них: пенетрация в 2 или 3 органа одновременно – обнаружено у 22 % больных. При этом у 18 % пациентов пенетрация язвы осложнилась желудочно-кишечным кровотечением (всего кровотечений в анамнезе было выявлено у 24 % больных).

Стенозы пилородуоденальной зоны были выявлены у 109 (55,3 %) больных (компенсированный стеноз – у 68, субкомпенсированный стеноз – у 35, декомпенсированный стеноз – у 6). Из них стеноз, как изолированное осложнение был только у – стенозы сочетались с пенетрацией язвы.

Известно, что для обеспечения главной функции желудочно-кишечного тракта – нормального режима пищеварения и усвоения поступившей пищи, необходимы следующие условия:

- Последовательная непрерывность пищеварительной трубки
- Ритмичное, порционное поступление пищевого комка в дистальном направлении
- Отсутствие патологических рефлюксов.

При «выпадении» одного из этих условий нарушается нормальный процесс пищеварения, развиваются новые патологические состояния, качество жизни пациента значительно страдает.

Поэтому при выборе способа радикальной операции при язвенной болезни мы придерживаемся следующих основополагающих моментов:

1. Операция должна быть направлена на удаление патологического очага и ликвидацию основного патогенетического звена язвообразования – кислотно-пептического фактора, что достигается путем резекции достаточного объема кислотопродуцирующей зоны желудка или его денервации различными видами ваготомий.

2. В результате операции больной не должен страдать от вновь приобретенных болезней, называемых болезнями оперированного желудка. То есть, кроме того, операция должна быть направлена и на моделирование нормальной анатомии и физиологии желудочно-кишечного тракта, функциональное протезирование удаленного участка.

В качестве радикальных операций после ушивания перфораций гастродуоденальных язв было использовано 6 типов оперативных вмешательств. Из них 4 – резекционных, 2 – органосохраняющих.

1) дистальная резекция желудка по Бильрот – I с искусственным пилорическим жомом (выполнена у 96 – 48,7 % больных);

2) дистальная резекция желудка по Бильрот – I с искусственным пилорическим жомом в сочетании с клапаном «створкой», формируемым из подслизисто-слизистых тканей передней стенки культи желудка и двенадцатиперстной кишки с целью усиления арефлюксных свойств гастродуоденоанастомоза (выполнена у 67 – 34,1 % больных);

3) субтотальная дистальная резекция желудка с первичной еюногастропластикой, выполняется при субкардиальных язвах желудка (выполнена у 4 – 2% больных);

4) субтотальная дистальная резекция по способу РУ с формированием

инвагинационного клапана в отводящей петле кишки, выполняется при наличии противопоказаний к восстановлению трансдуоденального пассажа пищи (выполнена у 2 – 1% больных).

Органосохраняющие операции считаем показанными в следующих случаях:

- 1) язвенная болезнь луковицы и постбульбарного отдела ДПК;
- 2) наличие нормацидного и умеренно выраженного гиперацидного состояния желудочной секреции;
- 3) отсутствие субкомпенсированной и декомпенсированной формы дуоденостаза;
- 4) отсутствие атрофического и гиперпластического гастрита, метаплазии и дисплазии эпителия желудка.

Если состояние желудка и двенадцатиперстной кишки не соответствует изложенным требованиям, избирается резекционный метод лечения язвенной болезни.

Из органосохраняющих операций было использовано два способа:

1 – селективная проксимальная ваготомия с пилоробульбэктомией и пилоропластикой при язвенно-рубцовом стенозе привратника и луковицы двенадцатиперстной кишки (выполнена у 16 – 8,1% больных);

2 – новый способ органосохраняющей операции, разработанный в клинике при стенозах выходного отдела желудка с выраженной надстенотической «мешкообразной» деформацией со стороны большой кривизны желудка (выполнена у 12 – 6,1% больных).

Способ заключается в том что, после селективной проксимальной ваготомии, производится резекция пилоробульбарного отдела и стенозирующего кольца вместе с «мешкообразно» деформированной препилорической частью большой кривизны желудка, при этом диаметры анастомозируемых органов приводятся в соответствие (Рис 1). Операцию оканчивают наложением функционально-активного гастродуоденоанастомоза с

клапаном-«створкой» (Рис 2).

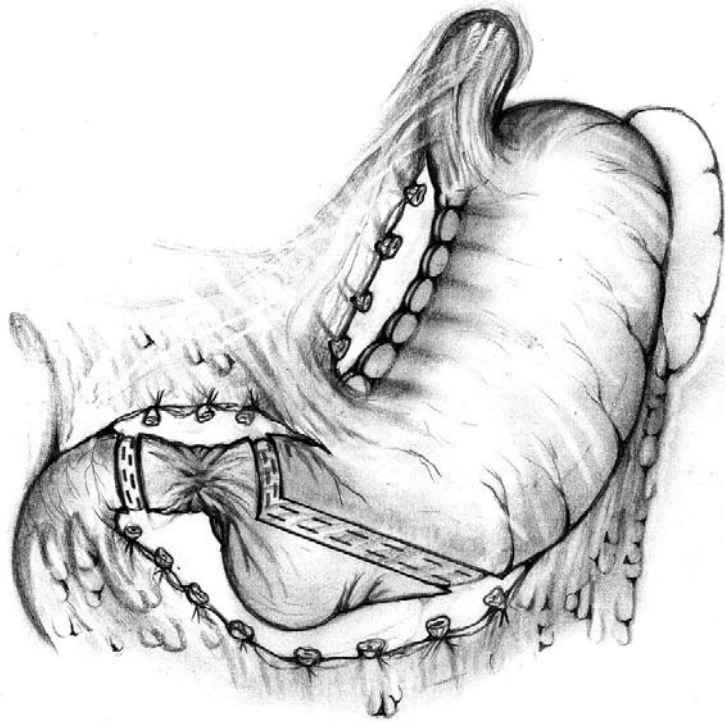


Рис. 1. Выполнена селективная проксимальная ваготомия. Намечены и прошиты аппаратом УО верхняя и нижняя границы резекции.

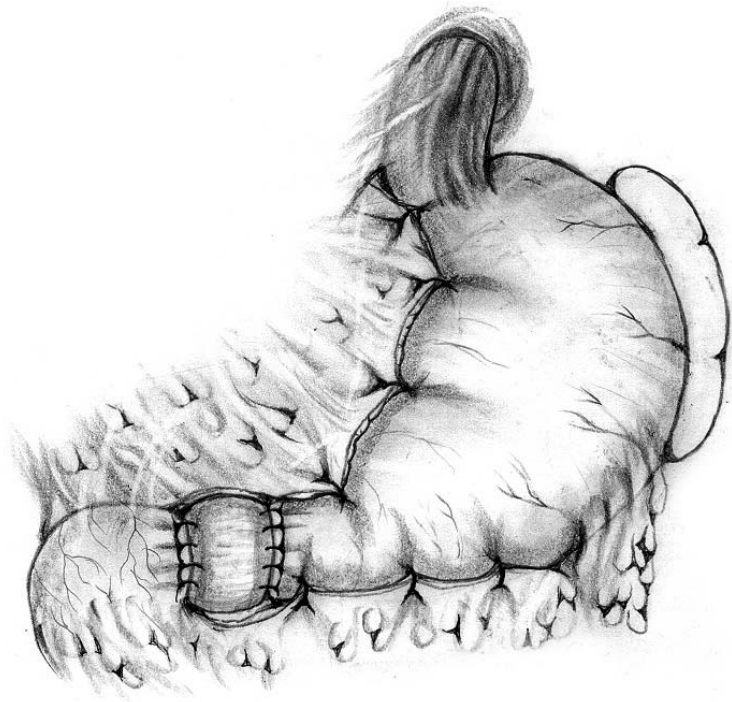


Рис. 2. Окончательный вид операции.

Основной особенностью повторных радикальных операций после ушивания перфоративных язв является различной степени выраженности спаечный процесс в верхнем отделе брюшной полости. Он более выражен в пилородуоденальной области, особенно при наличии пенетрирующей язвы. Используя прецизионную технику при мобилизации желудка и двенадцатиперстной кишки нам всегда удавалось освободить мобилизуемые органы из спаечного процесса. Этому так же способствует мобилизация ДПК по Кохеру. При пенетрирующих язвах в головку поджелудочной железы применяли методику как атеградного, так и ретроградного выделения культи двенадцатиперстной кишки с оставлением кратера язвы на поджелудочной железе.

Во время операции обязательно производится ревизия двенадцатиперстной кишки. По показаниям выполняем операцию Стронга. В трех случаях при дуоденостазе II степени был наложен дуоденоюноанастомоз. Так же ревизии подлежит и пищеводное отверстие диафрагмы, угол Гиса. При необходимости выполняется передняя или задняя крурорафия, эзофагофундорафия.

## РЕЗУЛЬТАТЫ ИССЛЕДОВАНИЯ И ИХ ОБСУЖДЕНИЕ

В послеоперационном периоде все больные были разделены на II группы.

I группа – 168 больных после различных видов резекций желудка;

II группа – 28 больных, после органосохраняющих операций.

Непосредственно после операции умер один больной от послеоперационного панкреонекроза. Послеоперационная летальность составила 0,5 %.

Осложнения, связанные с операцией возникли у 14 (7,1 %) больных.

Из общехирургических осложнений были выявлены: пневмония у 3 (1,5 %) больных (у 2-х I группы, 1-го II группы); послеоперационный панкреатит у 2

(1 %) больных (один с летальным исходом); внутрибрюшное кровотечение у 1 (0,5 %) пациента I группы.

Из специфических осложнений, в ранние сроки после операции, наиболее частыми были проявления моторно-эвакуаторных нарушений оперированного органа – у 6 (3,1 %) больных (у 4-х I группы, у 2-х II группы); анастомозит II степени наблюдался у 1 (0,5 %) больного после резекции желудка и анастомозит I степени у 1 (0,5 %) больного после органосохраняющей операции.

Помимо клинического, инструментальных и лабораторных обследований в послеоперационном периоде, с целью изучения качества жизни пациентов проводилось заполнение анкеты.

Использовался специфический опросник - гастроинтестинальный индекс (ГИ) для хирургических больных, который был создан специальной международной комиссией и является специфичным для гастроинтестинальной хирургии.

Данные анкетирования следующие: до операции у больных с язвенной болезнью средний бал составлял 100,4; после операции – в I группе больных после резекционных способов операций у 64 человек – средний бал качества жизни составил 124,6; во II группе – после органосохраняющих операций у 28 больных, средний бал составил – 120. В качестве сравнения у здоровых людей средний бал составил – 128.

Результаты анкетирования показывают, что применение индивидуального подхода к выбору способа радикальной операции после ушитых перфоративных гастродуоденальных язв полностью оправдало себя. Снижения качества жизни больных, связанных с выполнением оперативного вмешательства не выявлено.

Из 195 обследованных оперированных больных, пациентов трудоспособного возраста (21 – 56 лет) было 183. На основании данных проведенных обследований, через 1,5 – 2 месяца после операции, 128 (70 %) пациентов признаны трудоспособными через  $60 \pm 5$  дней, 26 (14,2 %) – через 65

$\pm 4$  дней, 15 (8,2 %) – через  $70 \pm 6$  дней, 14 (7,6 %) – через  $75 \pm 5$  дней. Инвалидом II группы в течение 1 года, признан 1 больной с тяжелым послеоперационным панкреатитом, механической желтухой. Через 1 год инвалидность была снята, пациент вернулся к прежней работе. Хорошие и отличные результаты получены у 94,03%.

Типичными рентгенологическими особенностями в раннем послеоперационном периоде, для пациентов I группы (резекционные способы операций) – являлась гипотония культи желудка, выявленная у 59,6 % пациентов. При этом отмечена четкая взаимосвязь с дооперационными расстройствами тонуса стенки желудка, которые наблюдались у пациентов с декомпенсированным и субкомпенсированным стенозом выходного отдела желудка.

При обследовании этих же пациентов в сроки от 2 до 2,5 месяцев наблюдали восстановление тонуса и перистальтики культи уже у 85,1% пациентов.

В отдаленные сроки после операции у всех пациентов этой группы регистрировалась хорошая перистальтическая активность культи желудка на фоне нормального тонуса желудочной стенки.

Среди пациентов II группы (после органосохраняющих операций) в ранние сроки после операции, явления гипотонии были выявлены у большего количества больных – 77,8 %, что проявлялось как дилатация желудка. И восстановление моторики желудка происходило несколько медленнее. Так, в ближайшие сроки (2-3 месяца) после операции в этой группе больных восстановление тонуса и перистальтики отмечено у 57,1 % пациентов. К 12 месяцу после операции нормализация моторно-эвакуаторной функции отмечена у 92,9 % пациентов этой группы.

Из 12-ти пациентов оперированных по новой методике, у 1 (8,3 %) больного, через год после операции сохранялись признаки гипотонии

проксимального отдела желудка. В более поздние сроки (2–5 лет) нормализация тонуса и перистальтики отмечалась у всех больных II группы.

Выполнение эндоскопического исследования, у оперированных больных в раннем послеоперационном периоде (6-8 суток) позволяет оценить степень выраженности воспалительных изменений в зоне анастомоза и клапанных структур, выявить или объяснить причину моторно-эвакуаторных нарушений оперированного желудка. В зависимости от этого определить объем и тактику проводимого лечения.

Эндоскопическое исследования у 168 больных I группы, проведенные в ранние сроки после операций дали следующие результаты.

В культе желудка во всех случаях отмечено содержимое от 10 до 100 мл. Окрашивание содержимого желчью отмечено у 30 (17,9 %) пациентов. Тонус желудка снижен, перистальтика вялая. В эти сроки после операции слизистая культи желудка розового цвета. Складки широкие, отечные. Клинически проявляющийся (ноющие боли в эпигастрии, чувство переполнения желудка, тошнота) анастомозит II степени (Рудая Н.С., 1999), был выявлен у 1 (0,6 %) больных. Анастомозит I степени выявлен у 5 (3,0 %) больных. Клинических проявлений при этом, так же как и при анастомозите 0 степени, не отмечается. У остальных 95,8 % пациентов заживление шва анастомоза происходило по типу первичного натяжения, что соответствует анастомозиту 0 степени.

При эндоскопическом обследовании 28 пациентов II группы через 6-8 суток после операции наблюдали следующую картину.

У 4 (14,3 %) больных были обнаружены явления катарального эзофагита. Эрозивный эзофагит отмечен у 2 (7,1 %) больных. У остальных кардия находилась в сомкнутом состоянии, свободно проходима. Желудок сохранял свою форму и объем. Тонус желудка снижен, у 2 (7,1 %) больных отмечена довольно выраженная гипотония желудка с большим количеством застойной жидкости. Анастомозит I степени был выявлен у 3 (10,7 %) пациентов. У 25 (89,3 %) больных в области гастродуоденального анастомоза отмечалась



небольшая гиперемия слизистой оболочки, дефектов не выявлено, что соответствовало анастомозиту 0 степени.

У всех 12 больных оперированных по новой методике, в эти сроки после операции, по линии швов большой кривизны отмечался отек, гиперемия слизистой оболочки, мелкие подслизистые кровоизлияния, дефектов по линии шва не было. Заживление шва гастродуоденоанастомоза первичным натяжением (анастомозит 0 степени) отмечено у 11 (92 %) больных. У 1 (8 %) пациента имелся налет фибрина по линии шва на задней стенке полуокружности анастомоза – анастомозит I степени.

Анастомозитов II степени после органосохраняющих операций выявлено не было.

В отдаленные сроки после операции (более 1 года) у пациентов I группы, при эндоскопическом исследовании форма культи желудка напоминала не оперированный желудок в уменьшенном виде.

Признаки гипотонии культи желудка наблюдались у 5,8 % пациентов, при этом прослеживалась четкая взаимосвязь с низкой функциональной активностью анастомоза (Рудая Н.С., 1999). Так у 1 больного выявлен функционально пассивный анастомоз; у 5 – функциональная активность анастомоза была I степени и во время исследования, у этих пациентов регистрировался рефлюкс дуоденального содержимого в культию желудка.

Рефлюкс-гастрит I степени отмечен у 3,2% больных. Рефлюкс-гастритов II и III степени у обследованных пациентов не отмечено. У остальных пациентов этой группы в 94,2 % случаев зарегистрированы нормальный тонус и перистальтика культи желудка с функциональной активностью анастомоза II и III степени.

После органосохраняющих операций (II группа) в сроки до 2,5 – 3 месяцев желудок сохранял форму и объем. У 3 (11,5 %) пациентов сохранялись косвенные признаки гипотонии – наличие небольшого количества светлой жидкости с примесью желчи, при функциональной активности анастомоза I

степени. У остальных пациентов регистрировалась активность анастомоза II и III степени. Визуально слизистая имела нормальный вид у 23 (88,5 %) человек. Атрофия слизистой выявлена у 1 (3,8 %), картину поверхностного гастрита наблюдали у 2 (7,7 %) больных.

В отдаленный период у пациентов этой группы слизистая желудка имела нормальный вид у 91 % больных. Дуодено-гастральный рефлюкс выявлен у 2 пациентов.

У 12 больных оперированных по новой методике отмечена нормальная форма и объем не оперированного желудка. Деформаций выходного отдела не обнаружено, линия швов по большой кривизне препилорического отдела эпителизирована, дефектов нет. Четко прослеживается перистальтическая волна, в которой равномерно участвуют все стенки желудка. Воспалительных изменений слизистой желудка не отмечено. Функциональной пассивности анастомоза не выявлено ни у одного из 12 пациентов.

Болезнь оперированного желудка наблюдалась у 3 (1,5%) пациентов и протекала в легкой или средней степени тяжести.

Демпинг синдром легкой степени выявлен у 2, а средней степени тяжести у 1 больных. Во всех случаях проявления демпинга купировались соблюдением диеты и медикаментозными препаратами и не требовали хирургического вмешательства.

При анализе данных рН-метрии пациентов перенесших резекцию желудка среднее значение базального внутрижелудочного рН составило  $4,08 \pm 2,36$ , что характеризуется как гипоацидное состояние. При стимуляции гистамином наблюдалось незначительное снижение внутрижелудочной рН, в среднем до  $3,5 \pm 1,15$ . (При проведении щелочного теста Ноллера базальное щелочное время у них составило  $10,7 \pm 6,8$  мин).

У пациентов перенесших СПВ отмечали более низкие показатели кислотности. Так средние показатели базальной рН составили  $3,024 \pm 2,19$ . На

фоне стимуляции инсулином рН в среднем за весь период теста снижалось до  $2,1 \pm 1,04$ .

Более низкие показатели кислотности после СПВ по сравнению с резекционными методиками объясняются отбором пациентов для органосохраняющих операций, в том числе с учетом кислотопродуцирующей функции желудка. Так как для этого вида операций, кроме прочих необходимых условий, берутся пациенты с непрерывным типом секреции, компенсированной функцией ощелачивания в антральном отделе и положительным результатом теста медикаментозной ваготомии.

Существенных отличий в отдаленных результатах резекционного и органосохраняющего методов лечения не отмечено.

Таким образом, на основании комплексного метода обследования больных в дооперационном периоде, возможно обеспечить выбор оптимальной операции при любых осложнениях, размерах и локализациях язв, с учетом кислотопродуцирующей функции желудка, патоморфологических изменений слизистой оболочки желудка и морфофункционального состояния пищевода, желудка и двенадцатиперстной кишки.

Моделирование нормальной анатомии и физиологии желудочно-кишечного тракта и функциональное протезирование удаленного участка позволяет снизить процент болезни оперированного желудка до 1,5% и повысить уровень качества жизни оперированных больных.

## ВЫВОДЫ

1. После ушивания перфоративных гастродуоденальных язв у 54,1 % больных, несмотря на проведение противоязвенной терапии, течение заболевания приобретает осложненный характер, требующее радикального хирургического лечения.

2. Показаниями для радикальных операций после ушивания перфоративных гастродуоденальных язв являются – имевшиеся, но не

устраненные во время экстренной операции, или развившиеся после нее осложнения язвенной болезни. При этом, наиболее часто встречающимися осложнениями являются: пенетрация язвы – 64 %; стеноз гастродуоденального перехода – 55,3 % (нередко их сочетание – 89,9 %); стеноз и рецидив язвы на новом месте – 22,3 %; кровотечения – 24 %. У 39,5 % пациентов имеет место сочетание нескольких осложнений.

3. При язвенной болезни луковицы и постбульбарного отдела двенадцатиперстной кишки, осложненной субкомпенсированным стенозом выходного отдела желудка и развившейся «мешкообразной» деформацией со стороны большой кривизны препилорической части желудка, возможно выполнение органосохраняющей операции – селективной проксимальной ваготомии, пилоробульбэктомии с резекцией «мешкообразной» деформации и формированием функционально активного гастродуоденоанастомоза.

4. На основании комплексного метода обследования больных в дооперационном периоде, возможен выбор оптимальной операции для каждого больного при любых осложнениях, размерах и локализации язв без существенных отличий в отдаленных результатах после резекций желудка или органосохраняющих операций.

5. Моделирование нормальной анатомии и физиологии желудочно-кишечного тракта, функциональное протезирование удаленного участка позволяет снизить вероятность возникновения болезни оперированного желудка до 1,5 % и повысить качество жизни оперированных больных.

## ПРАКТИЧЕСКИЕ РЕКОМЕНДАЦИИ

1. Выбор способа радикальной операции у больных, перенесших ушивание перфоративной язвы, должен быть индивидуальным и основан на результатах комплексного (клинического, лабораторного, инструментального) обследования до операции. Выявленные функциональные и органические

изменения верхних отделов желудочно-кишечного тракта, подлежат адекватной хирургической коррекции наряду с устранением язвенного дефекта.

2. Для выбора тактики предоперационной подготовки и оптимальной операции у больных с пенетрирующей язвой показано проведение динамического эндоскопического ультразвукового исследования язвенного дефекта и переульцерозной зоны.

3. Сроки выполнения радикальных операций после ушивания перфоративной язвы должны быть индивидуальными, в зависимости от характера течения язвенной болезни, но не дожидаясь развития сочетанных и тяжелых осложнений. Начинать обследовать больных необходимо через два месяца после операции.

#### СПИСОК РАБОТ, ОПУБЛИКОВАННЫХ ПО ТЕМЕ ДИССЕРТАЦИИ.

1. О выборе хирургической тактики при перфоративной язве // Материалы научно-практической конференции «Актуальные проблемы экстренной медицины». – Якутск, 2001. С.47 – 48. (Соавт. Г.К. Жерлов, С.С. Клоков, С.Р. Баширов).

2. Выбор способа операции при перфоративной пилоробульбарной язве // Актуальные вопросы абдоминальной хирургии. Юбилейный сборник научных работ, посвященных 90-летию со дня рождения профессора А.В. Овчинникова. – Барнаул, 2001. С.31 – 32. ( Соавт. Г.К. Жерлов, С.С. Клоков).

3. Состояние слизистой желудка при рецидиве язвы после ушивания перфорации // Актуальные вопросы абдоминальной хирургии. Юбилейный сборник научных работ, посвященных 90-летию со дня рождения профессора А.В. Овчинникова. – Барнаул, 2001. С.32 – 34. ( Соавт. Г.К. Жерлов, С.С. Клоков).

4. Хирургическая тактика при перфоративной язве // Материалы научно-практической конференции «Актуальные вопросы клинической медицины»(к 50-летию ЦМСЧ № 81). – Северск, 2001. С. – 77. (Соавт. С.С. Клоков).

5. Язвенная болезнь желудка и двенадцатиперстной кишки – новые технологии хирургического лечения // Сибирский журнал гастроэнтерологии и гепатологии. – Томск, 2001. – N 12,13 – С. 45 – 47. (Соавт. Г.К. Жерлов, А.П. Кошель, С.С. Клоков, С.В. Кейян).

6. Выбор способа операции при перфоративной дуоденальной язве // Сибирский журнал гастроэнтерологии и гепатологии. – Томск, 2001. – N 12,13 – С. 158. (Соавт. С.С. Клоков, С.В. Кейян).

7. Повторные радикальные операции после ранее ушитых перфоративных гастродуоденальных язв // Материалы VI-й научно-практической конференции хирургов Федерального управления «Медбиоэкстрем». Актуальные вопросы хирургической гастроэнтерологии. – Северск, 2002. С. 46 – 47. (Соавт. С.С. Клоков, А.В. Помыткин).

8. К вопросу хирургического лечения перфоративных гастродуоденальных язв. // Материалы VI-й научно-практической конференции хирургов Федерального управления «Медбиоэкстрем». Актуальные вопросы хирургической гастроэнтерологии. – Северск, 2002. С. 49 - 50. (Соавт. Г.К. Жерлов, С.С. Клоков).

9. Способ ушивания «трудных» перфоративных гастродуоденальных язв // Материалы VI-й научно-практической конференции хирургов Федерального управления «Медбиоэкстрем». Актуальные вопросы хирургической гастроэнтерологии. – Северск, 2002. С. 50 – 52. (Соавт. Г.К. Жерлов, С.С. Клоков).

10. Современная тактика и технология хирургического лечения осложненных дуоденальных язв // Доклад на VI-й научно-практической конференции хирургов Федерального управления «Медбиоэкстрем». Актуальные вопросы хирургической гастроэнтерологии. – Июль, 3 – 5, 2002, - Северск. (Соавт. С.В. Кейян, С.С. Клоков, А.В. Помыткин).

11. Оперированный желудок: анатомия и функция по данным инструментальных методов исследования / Соавт. Г.К. Жерлов, А.П. Кошель,

С.С. Клоков, Н.В. Гибадулин, И.О. Гибадулина и др. – Новосибирск. «Наука», 2002. – 240 с.

12. Патент РФ на изобретение № 2199279 от 27.02.2003г. «Способ дуоденопилорогастропластики в хирургии гастродуоденальных язв, осложненных протяженным пилородуоденальным стенозом» // БИПМ № 6, 2003. (Соавт. Г.К. Жерлов, Н.В. Гибадулин, И.О. Гибадулина, С.С. Клоков, С.В. Кейян)

13 Патент РФ на изобретение № 2202963 от 27.04.2003г. «Способ ушивания трудных перфоративных гастродуоденальных язв» // БИПМ № 12, 2003. (Соавт. Г.К. Жерлов, С.С. Клоков).