

*На правах рукописи*

**РУДАЯ**  
**Наталья Семеновна**

**СОВРЕМЕННЫЕ ПОДХОДЫ К ДИАГНОСТИКЕ И ВЫБОРУ ТАКТИКИ  
ЛЕЧЕНИЯ ХРОНИЧЕСКИХ ЭРОЗИЙ ЖЕЛУДКА**

14.01.17 – хирургия

**АВТОРЕФЕРАТ**

диссертации на соискание ученой степени  
доктора медицинских наук

Томск - 2012

Работа выполнена в Государственном бюджетном образовательном учреждении высшего профессионального образования «Сибирский государственный медицинский университет» Министерства здравоохранения и социального развития Российской Федерации

**Научный консультант:**

доктор медицинских наук, профессор

**Кошель Андрей Петрович**

**Официальные оппоненты:**

доктор медицинских наук, профессор,  
заслуженный деятель науки РФ,  
почетный заведующий кафедрой  
хирургических болезней  
педиатрического факультета СибГМУ

**Альперович Борис Ильич**

доктор медицинских наук, профессор  
кафедры хирургии, урологии и эндоскопии  
ГБОУ ДПО «Новокузнецкий  
государственный институт  
усовершенствования врачей»  
Минздравсоцразвития РФ

**Короткевич Алексей Григорьевич**

доктор медицинских наук,  
ведущий научный сотрудник  
отделения эндоскопии ФГБУ  
«Научно-исследовательский  
институт онкологии» СО РАМН

**Вусик Марина Владимировна**

**Ведущая организация:** Государственное бюджетное образовательное учреждение высшего профессионального образования «Московский государственный медико-стоматологический университет» Министерства здравоохранения и социального развития Российской Федерации (г. Москва).

Защита диссертации состоится « \_\_\_\_ » \_\_\_\_\_ 2012 г. в \_\_\_\_ часов на заседании диссертационного совета Д 208.096.01 Сибирского государственного медицинского университета (634050, г. Томск, Московский тракт, д. 2).

С диссертацией можно ознакомиться в Научно-медицинской библиотеке Сибирского государственного медицинского университета.

Автореферат разослан « \_\_\_\_ » \_\_\_\_\_ 2012 г.

Ученый секретарь  
диссертационного совета

Петрова И.В.

## ОБЩАЯ ХАРАКТЕРИСТИКА РАБОТЫ

**Актуальность исследования.** Широкое применение эндоскопической техники на рубеже XX и XXI вв. позволило существенно повысить уровень диагностики заболеваний желудка, что явилось одним из факторов, способствующих улучшению результатов лечения, в том числе предраковых заболеваний.

Эрозивные поражения слизистой оболочки желудка привлекают внимание клиницистов и ученых вследствие частой выявляемости их при эндоскопическом исследовании (до 25%), а также увеличения количества случаев хронического течения эрозивного процесса [Звягинцева Т.Д., Гаманенко Я.К., 2007]. При этом следует отметить, что очень часто эндоскопическое заключение «хроническая эрозия желудка» не вызывает у врача должного внимания и в первую очередь онкологической настороженности. Вместе с тем в окружающей полные эрозии слизистой оболочки желудка морфологически можно обнаружить различной степени выраженности диспластические изменения и даже аденому, что дало основание предположить возможность трансформации эрозий в полипы соответствующего типа и вероятность их малигнизации [Аруин Л.И., Каппулер Л.Л., 1998; Водолагин В.Д. и др., 2006]. Все это явилось важным аспектом, характеризующим необходимость пересмотра сложившихся взглядов на диагноз: «хроническая эрозия желудка». Поскольку под маской эрозии может скрываться и ранний рак желудка (*cancer in situ*), оставление без внимания этих больных опасно непоправимыми последствиями.

Несмотря на значительное количество работ, посвященных раннему раку желудка и различным вариантам гастритов и язвенной болезни, публикаций, раскрывающих патогенез и саногенез хронических эрозий желудка, до настоящего времени не так много. Вместе с тем уникальные особенности хронических эрозий: существование без регрессии в течение десятилетий, перманентный фибриноидный некроз в морфологическом субстрате, не распознаваемый фагоцитами, морфологическая близость к полипам желудка, а по клиническим проявлениям к язвенной болезни, определяют актуальность проблемы и сохранение интере-

са к их дальнейшему изучению [Логинов А.С., Васильев Ю.В., Болдырева Л.И., 1996; Мельченко Д.С., Белова Г.В., Сазонов Д.В., 2008].

Актуальность проблемы определяется также еще и тем, что в настоящее время не существует стандартной программы терапии хронических эрозий желудка, что диктует необходимость разработки четкой тактики ведения больных, включающей весь арсенал консервативных, эндоскопических и хирургических методов лечения.

Нерешённость указанных вопросов, их неоспоримая практическая значимость обосновывают актуальность проблемы изучения причин возникновения, прогрессирования, а также разработки доступных и надежных способов лечения хронических эрозий желудка и определяют актуальность настоящего исследования.

**Цель исследования.** На основании изучения клинических, морфологических и функциональных особенностей улучшить непосредственные и отдаленные результаты лечения хронических эрозий желудка путем разработки критериев диагностики, прогноза развития, обоснования тактики ведения и рационального лечения.

#### **Задачи исследования:**

1. Определить ведущие патогенетические механизмы развития хронических эрозий желудка.
2. На основании современных инструментальных и лабораторных методов исследования изучить клинико-морфологические изменения в зоне эрозии и желудке в целом.
3. Разработать эндосонографические критерии диагностики и дифференциальной диагностики хронической эрозии желудка, полипа, тубулярной аденомы и рака желудка.
4. На основании данных углубленного обследования пациентов с хроническими эрозиями желудка разработать патогенетически обоснованные схемы консервативной терапии, определить показания и противопоказания к их использованию.

5. Провести сравнительный анализ схем консервативного лечения, оценить результаты, эффективность каждого из предлагаемых вариантов.
6. Разработать способ оперативного лечения единичных хронических эрозий желудка, предусматривающий эндоскопическую, аспирационную мукоэктомию с эрозией, обосновать показания и противопоказания к ее применению.
7. Изучить непосредственные и отдаленные результаты применения эндоскопической, аспирационной мукоэктомии с оценкой частоты послеоперационных осложнений и рецидивирования процесса в отдаленные сроки после операции.
8. Разработать программу профилактических мероприятий, направленных на предупреждение рецидивов обострений хронических эрозий желудка.

**Научная новизна.** На основании анализа результатов комплексного клинико-инструментального и морфофункционального обследования пациентов с хроническими эрозиями определены главные звенья патогенеза. Доказано влияние психологического статуса пациентов на процесс заживления эрозий.

На основании изучения ультразвуковой структуры стенки желудка и микроциркуляции в области хронической эрозии впервые определены критерии диагностики неоплазии, дисплазии, тубулярной аденомы и раннего рака желудка при отсутствии морфологического заключения в дооперационном периоде, что служит объективным показателем для уточнения варианта лечения. Научная новизна исследования подтверждена патентами РФ: № 2267995 от 20 января 2006 г. «Способ диагностики тубулярных аденом желудка», № 2311132 от 27 ноября 2007 г. «Способ дифференциальной диагностики инфильтративных форм новообразований желудка».

Впервые доказана роль нарушения двигательной функции антрального отдела желудка в патогенезе хронической эрозии с помощью разработанного способа дифференцированной диагностики, заключающегося в непосредственной визуализации перистальтической активности выходного отдела желудка и верхнегоризонтальной части двенадцатиперстной кишки (ДПК). Предлагаемый новый критерий оценки моторно-эвакуаторной функции (МЭФ) – коэффициент антроудоде-

нальной координации, который значительно повышает точность и информативность и, как следствие, диагностическую ценность трансабдоминального ультразвукового исследования, позволяет определить роль хронической эрозии в нарушении моторики гастродуоденального комплекса (Патент РФ № 2277859 от 20 июня 2006г. «Способ дифференциальной диагностики антродуоденальной координации»).

Впервые обоснован и применен способ хирургического лечения единичных хронических эрозий желудка методом эндоскопической резекции слизистой при единичных хронических эрозиях желудка. Выполнение эндоскопической резекции слизистой предотвращает рецидив и прогрессирование хронических эрозий желудка, способствует своевременной диагностике и профилактике раннего рака желудка (Патент РФ № 2275867 от 10 мая 2006 г. «Способ хирургического лечения хронических эрозий желудка»).

Впервые при исследовании рельефа слизистой оболочки желудка с помощью контрастного вещества и эндоскопической ультрасонографии (ЭУС) разработан способ диагностики хронического гастрита (Патент РФ № 2282397 от 27 августа 2006 г).

**Практическая значимость.** Работа имеет непосредственную практическую направленность, так как в процессе исследования разработан комплекс мероприятий по диагностике и лечению больных с единичными и множественными хроническими эрозиями желудка. Среди полученных результатов важное практическое значение имеют рекомендации по выбору последовательности диагностических исследований, определению тактики лечения в зависимости от степени морфологических и микроциркуляторных изменений слизистой, функционального состояния гастродуоденального комплекса, психологического статуса пациента. Обоснована целесообразность комплексного многокомпонентного консервативного лечения с обязательным проведением эрадикации *Helicobacter pylori* (НР), назначением анксиолитика (при высоком уровне реактивной тревожности (РТ)). Доказана необходимость своевременного выполнения эндоскопиче-

ской мукозэктомии при наличии длительно незаживающих хронических эрозий желудка, а также признаков диспластических изменений слизистой.

### **Положения, выносимые на защиту:**

1. Проведение комплексного инструментального обследования пациентов с хроническими эрозиями желудка с применением эндоскопической ультрасонографии и лазерной доплеровской флоуметрии позволяет повысить чувствительность и специфичность прицельной биопсии, а также частоту выявления предраковых изменений слизистой и раннего рака желудка.
2. Методом выбора лечения хронических эрозий желудка остается консервативная терапия, повышение эффективности которой связано с применением современных фармакологических препаратов, обеспечивающих комплексное воздействие на все звенья патогенеза заболевания с последующим проведением профилактических мероприятий.
3. Показанием для эндоскопической мукозэктомии являются длительно незаживающие хронические эрозии желудка, а также наличие признаков дисплазии и неполной кишечной метаплазии эпителия по данным морфологического и инструментального исследования.

**Апробация и реализация результатов работы.** Материалы и основные положения диссертационной работы доложены на:

- Томской областной эндоскопической конференции (Томск, 2004, 2006),
- Томском областном обществе хирургов (Томск, 2005),
- 2-й научно-практической конференции, посвященной памяти А.Ф. Родина (Северск, 2006),
- 9-й гастроэнтерологической неделе (Москва, 2007),
- Всероссийской научно-практической конференции «Проблемы хирургии в современной России» (Санкт-Петербург, 2007),
- областной гастроэнтерологической конференции (Томск, 2008, 2009),

- Российской научно-практической конференции «Современные эндоскопические технологии в онкологии». (Томск, 2010),
- областной научно-практической конференции «Предопухолевые заболевания органов пищеварения» (Томск, 2010),
- Томском областном обществе онкологов (Томск, 2010),
- Томском областном обществе хирургов (Томск-2012).

Результаты исследования, теоретические положения и методики, изложенные в диссертации, используются в практике кафедры хирургии ФПК и ППС СибГМУ, НИИ гастроэнтерологии им. Г.К. Жерлова СибГМУ, лечебных отделений ФГБУЗ КБ № 81 ФМБА России (г. Северск), АНО «Северский гастроэнтерологический центр» СО РАМН.

**Публикации.** По материалам диссертации опубликовано 48 печатных работ, в том числе 14 статей в центральных рецензируемых периодических изданиях, рекомендованных ВАК РФ, 7 патентов на изобретение, 2 монографии.

**Структура и объем диссертации.** Диссертация изложена на 273 страницах машинописного текста, состоит из введения, 6 глав, заключения, выводов и практических рекомендаций. Список литературы включает 152 отечественных и 114 иностранных источников. Работа иллюстрирована 129 рисунками и документирована 23 таблицами.

**Личный вклад автора.** Основные результаты исследования получены лично автором: анализ литературных данных по теме диссертации, сбор и систематизация первичного клинического материала, нумерация тематических больных, участие в операциях с овладением методики эндоскопической вакуумной резекции слизистой. Самостоятельно проведен сравнительный анализ, интерпретация и статистическая обработка полученных данных, на основании которых было сделано заключение по проведенной работе и предложены практические рекомендации по выбору способа патогенетического лечения больных с хроническими эрозиями желудка. Выполнен ряд операций по эндоскопической резекции слизистой желудка с хронической эрозией.



## ХАРАКТЕРИСТИКА КЛИНИЧЕСКОГО МАТЕРИАЛА И МЕТОДЫ ИССЛЕДОВАНИЯ

В основу работы положен анализ клинических исследований и динамического эндоскопического наблюдения за 338 пациентами с хроническими эрозиями желудка. Всем больным проводилось комплексное обследование, консервативное или оперативное лечение с последующим динамическим диспансерным наблюдением на базе Научно-исследовательского института гастроэнтерологии им. Г.К. Жерлова СибГМУ и Северского гастроэнтерологического центра СО РАМН.

Среди пациентов было 239 (70,7%) женщин и 99 (29,3%) мужчин в возрасте от 20 до 69 лет ( $m=42,8\pm 9,4$  года). Абсолютное большинство пациентов (89,9%) являлись лицами трудоспособного возраста.

В 226 (66,9%) случаях эрозии были множественными (3 и более). У 112 (33,1%) пациентов имели место единичные эрозии.

При клиническом обследовании особое внимание уделяли анамнезу и предъявляемым жалобам. Всех пациентов целенаправленно расспрашивали на предмет наличия синдрома желудочной диспепсии: дискомфорт, тяжесть, боли в верхних отделах живота на фоне приема пищи или натощак; изжога, горечь во рту, чувство раннего насыщения при приеме пищи.

Особое внимание обращали на давность возникновения жалоб, ранее проводимое обследование и лечение.

Для оценки качества жизни (КЖ) использовали специфический опросник Gastrointestinal Quality of Life Index (GIQLI) или гастроинтестинальный индекс (ГИ).

Для оценки психологического статуса по уровню личностной и реактивной тревожности использовали тест Спилбергера–Ханина.

Общеклинические анализы крови и мочи выполнялись по стандартным методикам и включали в себя определение лабораторных показателей, характеризующих различные стороны функционального состояния основных систем органов: печени, почек, поджелудочной железы. Кровь на пепсиноген-1 (PG-1) и гастрин-17 (G-17) брали утром натощак.

Эндоскопическое исследование выполняли до начала лечения и в динамике при оценке результатов проводимой терапии в ранние и отдалённые сроки. Исследование проводили видеоэндоскопом GIF-1T140, видеосистемой EVIS EXERA GLV-160 и фиброгастроскопами GiF P-30 и GiF Q-40 фирмы Olympus (Япония).

Для дополнительного изучения состояния слизистой оболочки желудка во время эндоскопического исследования проводили забор слизи для исследования секреторного иммуноглобулина А (SIgA). Прямую хромогастроскопию с метиленовым синим применяли для локализации участка, из которого производили забор биопсийного материала для гистологического исследования.

Морфологическое изучение слизистой из зоны эрозии и неизмененных участков выполнялось у больных на диагностическом этапе, а у пациентов с эндоскопической резекцией слизистой (ЭРС) изучали операционный и биопсийный материал из рубца или слизистой желудка после заживления эрозии в ближайшем и отдаленном послеоперационном периоде. Забор биопсийного материала для гистологического исследования производили из стандартных точек в желудке (антральный отдел, тело желудка) и патологических очагов – хронических эрозий желудка. Биоптаты брались из трех точек по периферии хронической эрозии. Биопсийными щипцами брали ткань в объёме до 0,2 см<sup>3</sup>. Полученный материал помещали в 10% раствор формалина. Приготовленные сериями срезы толщиной 5-7 мкм, наносились на предметные стекла, окрашивались гематоксилином и эозином и по Ван-Гизону, что давало общую структуру слизистой оболочки.

Эндоскопическую ультрасонографию осуществляли с использованием эхоскопа GF-UM160 и миниатюрных ультразвуковых радиально сканирующих зондов MN-2R/MN-3R с частотой сканирования 12 и 20 МГц, которые проводили через рабочий канал видеоэндоскопа GIF-1T140 видеосистемы EVIS EXERA GLV-160 компании Olympus.

Для оценки секреторной функции желудка выполняли кратковременную внутрижелудочную рН-метрию на аппарате «Ацидогастрометр АГМ-05К» в модификации «Гастроскан-5» (Россия).

При исследовании микроциркуляции в слизистой оболочке желудка использовали двухканальный лазерный анализатор капиллярного кровотока ЛАКК-01 НПО «ЛАЗМА» (Россия) с датчиками в красной и инфракрасной областях спектра излучения.

Оценку дуоденогастральных рефлюксов с помощью трансабдоминальной ультрасонографии проводили в условиях кабинета ультразвуковой диагностики в В-режиме и режиме цветного доплеровского сканирования на цифровых ультразвуковых диагностических системах: Aloka SSD-2000 Multi View, Aloka Pro Sound SSD-5500 (Япония) и Accuvix XQ (Корея) – в режиме реального времени с встроенными спектральными и цветными модулями.

Для экспресс-диагностики обсемененности слизистой желудка *Helicobacter pylori* – использовали «Геликобактер тест». В качестве неинвазивной экспресс-диагностики НР применяли модифицированный дыхательный тест на цифровом ХЕЛИК® - аппарате компании АМА (Россия).

Математическую обработку полученных данных проводили на ПК с помощью программы обработки данных «Биостатистика» [Copyright© 1998 McGraw Hill, перевод на русский язык, 1998, Издательский дом «Практика»].

Все полученные данные анализировали методами вариационной статистики. До проведения статистического анализа оценивался характер распределения каждого показателя. При нормальном распределении показателя использовались методы параметрической статистики (среднее –  $M$ , стандартная ошибка среднего –  $m$ ). Были использованы следующие методы статистического анализа: расчет описательных статистик, сравнение частот по критерию  $\chi^2$ , анализ альтернативных признаков по F-критерию Фишера, сравнение средних значений количественных показателей для зависимых и независимых выборок.

Достоверность различных средних арифметических величин определяли по абсолютному показателю точности (Р) по таблице процентных точек распре-

деления Стьюдента в зависимости от коэффициента достоверности ( $t$ ) и числа степеней свободы ( $n$ ). На основании  $t$  по таблице Стьюдента определялась вероятность различия ( $p$ ). Различие считалось достоверным при  $p \leq 0,05$  т.е. в тех случаях, когда вероятность различия составляла больше 95%.

## **РЕЗУЛЬТАТЫ ИССЛЕДОВАНИЯ И ИХ ОБСУЖДЕНИЕ**

При клинической оценке пациентов с хроническими эрозиями желудка наиболее частыми субъективными жалобами являлись различной степени дискомфорт и боли в области эпигастрия после приема пищи (69,2%). Изжога беспокоила больных в 23,1% случаев. Чувство переполнения желудка, раннего (быстрого) насыщения, тошнота отмечены у 10,4% пациентов. Некоторые симптомы были схожи с другими заболеваниями, в частности с гастродуоденальными язвами, гастроэзофагеальной рефлюксной болезнью. Так, ночная и тошачковая боль наблюдалась у 12,7% пациентов, отрыжка воздухом, чувство горечи во рту – у 14,5% пациентов, неустойчивый стул – у 9,2% пациентов. При этом у 16% пациентов отсутствовали всякие клинические проявления хронических эрозий желудка, которые явились находкой при профилактическом осмотре.

Из анамнеза было выяснено, что у 18,9% пациентов хронические эрозивные изменения слизистой желудка были диагностированы впервые, в остальных случаях давность постановки диагноза варьировала от 3 месяцев до 12 лет. При этом 274 больных с ранее установленным диагнозом получали консервативное лечение (в ряде случаев неоднократно) как амбулаторно, так и в стационаре. Консервативная терапия была неэффективной у 33,2% пациентов, по данным контрольных эндоскопических обследований, эпителизации эрозий не наблюдалось. В остальных (66,8%) случаях после эпителизации эрозий через 4–5 месяцев возникали рецидивы заболевания.

Психический компонент качества жизни был одинаково снижен у пациентов с редкими и частыми обострениями. Кроме того, при исследовании уровня реактивной тревожности было обнаружено, что 25,1% пациентов с хронической

эрозией имели индекс РТ > 64, что говорило о высоком уровне тревожности и прямо коррелировало с наличием невротического конфликта. Наибольшее число пациентов с высокой реактивной тревожностью наблюдалось в случаях с давностью заболевания от 3 месяцев до 5 лет – 33 и 45% соответственно. Судя по полученным данным, пациенты нуждались в проведении психологической коррекции на всех этапах лечения.

По результатам эндоскопического исследования множественные (3 и более) эрозии выявлены в 66,9% случаев, а единичные (не более 2) – в 33,1% случаев. У 82,2% пациентов единичные хронические эрозии располагались в антральном отделе желудка, у 10,7% – в непосредственной близости от привратника, в остальных 7,1% случаев эрозии находились выше угла желудка. В 8,3% случаев хронические эрозии диагностированы на фоне атрофического гастрита, в 43,2% – на фоне поверхностного гастрита, в 30,2% – на фоне смешанного гастрита. В остальных 18,3% случаев окружающая слизистая визуально была неизменной. У 36,1% пациентов с хроническими эрозиями выявлен дуоденогастральный рефлюкс (ДГР) по наличию примеси желчи в желудочном содержимом. Остатки непереваренной пищи, несмотря на ее последний прием более чем за 12 часов до обследования, выявлены у 6,8% пациентов.

При эндоскопической ультрасонографии у 35% пациентов вблизи эрозий выявляли участки слизистой с уплощенным эпителиальным слоем и множественными островками фиброза, которые визуализировались как гиперэхогенные включения и служили доказательством рецидивирующего течения заболевания. У 9,8% пациентов изменения в зоне эрозии в виде уплотнения эпителия с утолщением собственной мышечной пластинки слизистой являлись признаком дисплазии. Так, например, диспластические изменения в зоне эрозий по данным эндоскопической ультрасонографии визуализировались как уплотнение эпителия с утолщением собственно мышечной пластинки слизистой (рис. 1).

Чувствительность (Se) данного метода диагностики составила 89%.

Изменения в зоне эрозии в виде уплотнения эпителия с утолщением собственной мышечной пластинки слизистой по данным эндоскопической ультрасонографии были выявлены у 33 (9,8%) пациентов.

Гиперпластические изменения распространялись на подслизистый слой с расширением сосудов и воспалительной инфильтрацией.

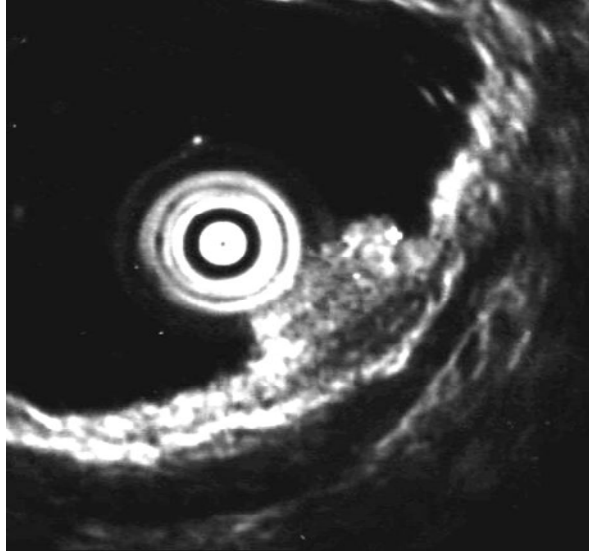


Рис. 1. Эндосонограмма (20МГц). Хроническая эрозия выходного отдела желудка. Стрелкой показана значительно утолщенная мышечная пластинка слизистой

При повторных биопсиях у 16 (48,5%) пациентов выявлена неинвазивная неоплазия (дисплазия) эпителия низкой и высокой степени (рис. 2 а), что явилось показанием для оперативного лечения - эндоскопической резекции слизистой. В данном случае чувствительность (Se) метода составила 63%, специфичность (Sp) – 57%.

Неблагоприятным прогностическим признаком является выявление утолщения подслизистого слоя в зоне эрозии, с гипоэхогенной верхушкой, без четких контуров. В таких случаях морфологически выявлялся ранний рак без инвазии в собственную мышечную пластинку слизистой (рис. 2 б.).

Чувствительность (Se) данного метода диагностики в случаях раннего рака составила 65%.

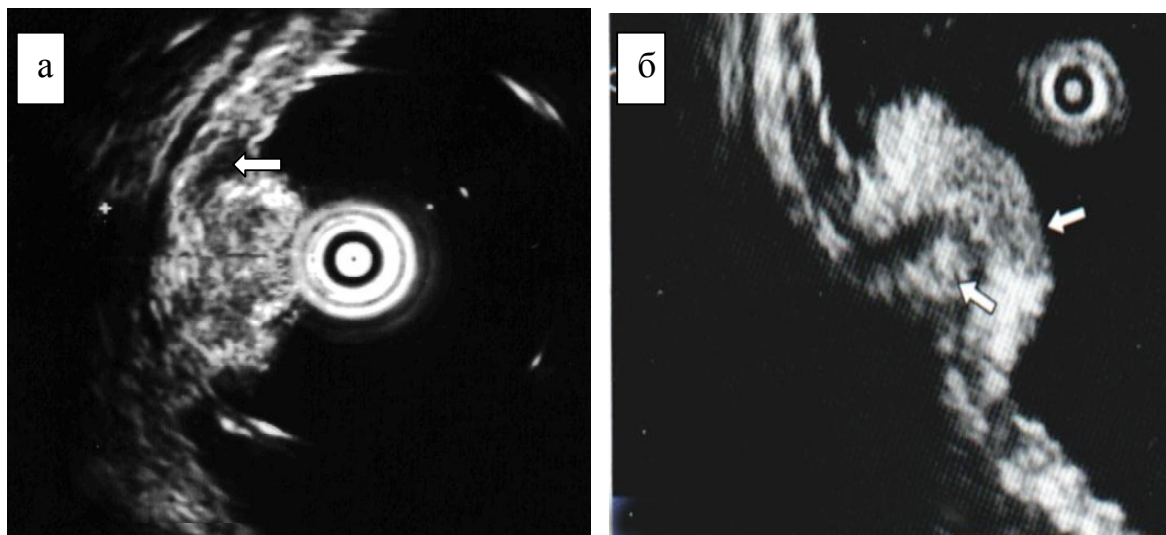


Рис. 2. Эндосонограмма хронической эрозии: а – визуализируется уплотнение эпителия, неоднородная структура по слоям, утолщение мышечной пластинки слизистой (→), расширенные сосуды в подслизистом слое; б – отмечается неоднородная гипоэхогенность верхушки эрозии, стрелками указаны слизистый слой и утолщенный подслизистый слой

У 21 (6,2%) пациента (из них 12 (57,1%) с единичными эрозиями) при эндоскопическом ультразвуковом исследовании были диагностированы аденомы, при этом при сканировании зоны эрозий в подслизистом слое желудка были обнаружены кистообразные гипоэхогенные расширения в виде четок протяженностью 1,5 – 2,0 см (рис. 3).

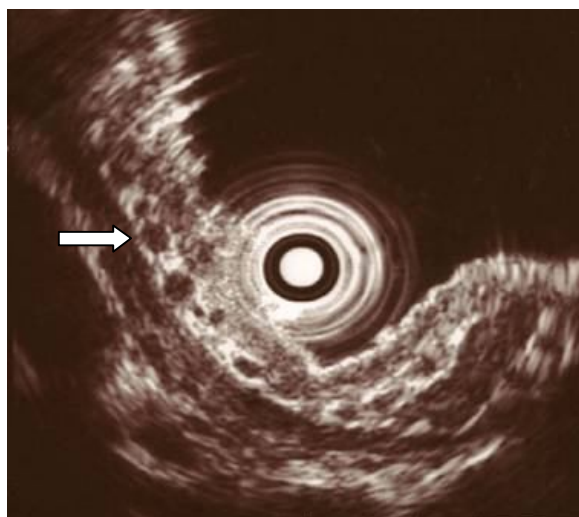


Рис. 3. Эндосонограмма (20МГц). Больной 3., 57 лет. В подслизистом слое выходного отдела желудка отчетливо визуализируются округлые анэхогенные образование в виде «четок»

Данный диагностический признак подтвержден патентом РФ № 2267995 от 20 января 2006г. «Способ диагностики тубулярных аденом желудка». Примечательно, что данный феномен выявлялся во всех случаях морфологически подтвержденных тубулярных аденом. Чувствительность (Se) данного метода составила 92%.

Обычное эндоскопическое исследование показывает при аденомах только наличие полиповидного возвышения, внешних визуальных отличий при различной гистологической картине образований не наблюдалось, не было признаков, по которым без гистологического исследования возможно было заподозрить аденому, аденокарциному и т.д.

Таким образом, эндосонографическое исследование желудка в диагностике хронических эрозий и раннего рака в первую очередь позволяет провести дифференциальную диагностику между доброкачественными (воспалительными) и злокачественными (опухолевыми) изменениями. Оценить глубину инвазии опухоли, произвести точную оценку протяженности и определить границы поражения. В случае, когда имеются воспалительные изменения, стенка желудка остается с равномерной слоистой структурой, отмечается утолщение только слизистого, а в отдельных случаях и подслизистого слоев, что характерно для тубулярной аденомы. При раннем раке визуализируются признаки деструкции эпителия с вовлечением, либо без вовлечения мышечной пластинки слизистого слоя, также может отмечаться нарушение их дифференцировки.

На основании уреазного теста у 92,3% пациентов выявлена инфицированность *H. pylori*, из них по степени обсемененности слизистой: «+++» – в 52,2%, «++» – в 38,1% и «+» – в 9,6% случаев. По результатам дыхательного теста НР-инфекция была диагностирована у 90,6% из 160 пациентов. Таким образом, расхождение в результатах составило 1,9%, что говорит о сопоставимости результатов дыхательного и уреазного тестов.

Показатели местного иммунитета желудка до лечения свидетельствовали о значительном снижении SIgA в желудочной слизи. При этом отмечалась зависимость содержания SIgA от состояния слизистой оболочки желудка. Так, наи-



большее снижение показателей до  $12,5 \pm \text{мг}\%$  обнаружили при атрофическом гастрите, независимо от степени обсеменённости НР.

Морфологическое исследование во всех случаях в краях хронических эрозий желудка выявило признаки хронического воспаления различной степени активности. Тонкокишечная метаплазия наблюдалась у 42,6% обследованных, дисплазия – у 9,8% пациентов. У 6,2% больных, у которых при ультразвуковом сканировании зоны эрозий в подслизистом слое желудка были обнаружены кистообразные гипоехогенные расширения в виде четок протяженностью 1,5–2,0 см, при гистологическом исследовании биоптатов определялась тубулярная аденома желудка.

Аденокарцинома была диагностирована у 1,5% больных, у которых при визуальном осмотре данные за злокачественное поражение отсутствовали, что еще раз подтверждает необходимость многофрагментарной биопсии в динамике на фоне хронической эрозии.

Изучение кровотока с помощью лазерной доплеровской флоуметрии у больных с хроническими эрозиями антрального отдела желудка позволило оценить состояние микроциркуляторного звена непосредственно над эрозированной поверхностью и в нормальной слизистой желудка. Комплекс изменений в виде уменьшения кровотока в капиллярном звене микроциркуляторного русла выявляли только над эрозиями, в то время как над визуально неизменной слизистой желудка сохранялась перфузия в пределах нормальных цифр.

У больных с тубулярной аденомой констатировано максимальное снижение сывороточных концентраций PG-1 ( $14,56 \pm 2,99$  мкг/л) и G-17 ( $3,79 \pm 0,34$  пмоль/л), которые были ниже нормы и достоверно ( $p < 0,05$ ) ниже показателей в группе контроля и в группе пациентов с неатрофическим гастритом (табл. 1).

Анализ результатов исследования показал, что по мере прогрессирования изменений со стороны слизистой желудка (атрофия, дисплазия, тубулярная аденома) нарастают деструктивные процессы в секреторном аппарате, что, в свою очередь, проявляется снижением концентрации G-17 и PG-1.

Таблица 1

Сывороточные концентрации гастрина -17 (G-17) и пепсиногена-1 (PG-1) у больных хроническими эрозиями желудка и здоровых добровольцев

Характеристика слизистой желудка у пациентов с хроническими эрозиями по данным ЭУС	S/P-PG1, мкг/л	S/P-G-17, пмоль/л
Неатрофический гастрит	120,13±5,68	6,56±0,20
Атрофический гастрит	<b>14,56±2,99*</b>	<b>4,89±0,34*</b>
Кишечная метаплазия	24,3±9,07	6,45±0,35
Тубулярная аденома	<b>12,56±2,99*</b>	<b>3,79±0,34*</b>
Слизистая здорового человека	91,24±12,46	6,76±0,53

Примечание. \* –  $p < 0,05$  по сравнению с аналогичными показателями в контроле.

При этом наименьшая концентрация PG-1 и G-17 у больных с тубулярной аденомой свидетельствует о глубоком нарушении функционального состояния слизистой желудка и тяжести ее поражения. Важным является тот факт, что данные ЭУС коррелируют с данными гистологического исследования и данными лабораторных показателей функции слизистой желудка, что, в свою очередь, говорит о высокой диагностической значимости эндоскопической ультрасонографии и перспективах ее использования при невозможности выполнения лабораторных исследований.

Трансабдоминальное ультразвуковое исследование в режиме цветного доплеровского картирования позволило выявить дуоденогастральный рефлюкс у большинства пациентов. При этом незначительно выраженный заброс дуоденального содержимого (I степень рефлюкса) выявлен в 31,1% случаев, умеренно выраженный (II степень) – в 51,6% случаев и резко выраженный (III степень) – в 17,3% случаев. Данное наблюдение подтверждает патогенетическую роль ДГР в развитии хронических эрозий.

Несмотря на то, что информация о состоянии желудочной стенки по данным трансабдоминального ультразвукового исследования была получена только у 38,2% больных, использование его у больных с хроническими эрозиями желудка целесообразно в плане диагностики дуоденогастрального рефлюкса и степени его выраженности.

Результаты, полученные в ходе изучения кислотопродукции с помощью кратковременной внутрижелудочной рН-метрии, объективно свидетельствуют в пользу участия стимулированной гиперацидности и дуоденогастрального рефлюкса в патогенезе хронической эрозии.

Изучение моторики верхних отделов желудочно-кишечного тракта с помощью антродуоденальной манометрии у 57,7% больных хроническими эрозиями желудка выявило нарушение антродуоденальной координации, патологическую ритмическую активность ДПК, что обосновало включение в комплекс лечебных мероприятий препаратов, нормализующих двигательную активность гастродуоденального комплекса, – прокинетики.

Таким образом, повышение факторов агрессии (гиперацидность, хеликобактерная инфекция) приводит к формированию воспаления и дефектов слизистой желудка. Воспаление и дефекты слизистой создают локальные очаги ишемии в подслизистом слое желудка, что, в свою очередь, снижает выработку секреторного IgA и нарушает двигательную активность антродуоденального комплекса (снижение клиренса, ослабление перистальтики, усиление дуоденогастральных рефлюксов). Задержка эвакуации желудочного содержимого и забросы желчи поддерживают воспалительные изменения в желудке и замедляют процессы регенерации слизистой. Клинические проявления наблюдаемых изменений, а также малоэффективная традиционная терапия способствуют развитию психоэмоциональных расстройств у пациентов, которые через центральное воздействие (изменение аппетита) и вегетативную нервную систему активируют психосоматический компонент заболевания.

Проведенный комплекс диагностических мероприятий позволил уточнить у обследованных пациентов ведущие патогенетические механизмы, на которые необходимо воздействовать при лечении хронических эрозий (рис. 4).

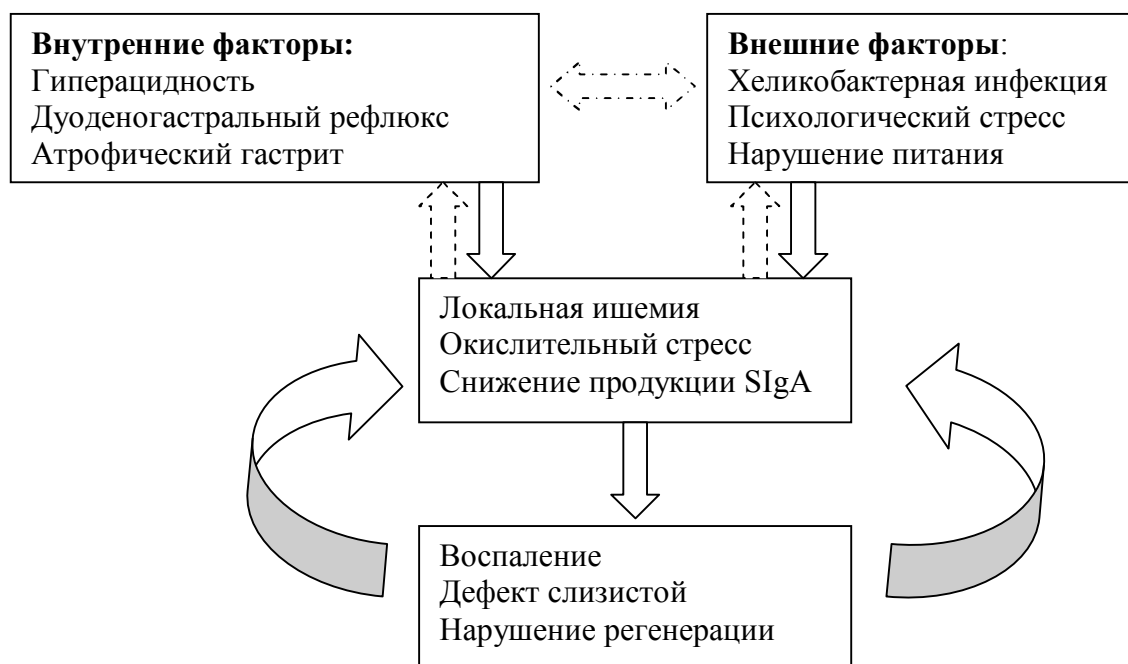


Рис. 4. Патогенетические механизмы образования и персистенции хронических эрозий

На основании полученных данных нами были модифицированы и применены в клинической практике схемы комплексного консервативного и оперативного лечения хронических эрозий желудка и проведено исследование их эффективности в плане сроков эпителизации эрозии и продолжительности безрецидивного периода.

Схема лечения № 1 (схема первой линии) является модификацией традиционной семидневной схемы лечения, пролонгированной на срок от 1 до 2 месяцев с обязательным эндоскопическим и ультрасонографическим контролем через 3–4 недели от начала и в конце лечения. Данная схема включает: ингибитор протонной помпы (омепразол), 20 мг 2 раза в день (8.00 и 20.00) в первую неделю лечения с последующим сокращением кратности приема до 1 раза утром до окончания курса лечения. Антацидный препарат (алмагель или маалокс) по 1 дозе 3 раза в день через 30–40 минут после еды и на ночь перед сном в первые 2–3 недели лечения. Прокинетики (метоклопромид) по 1 таблетке 3 раза в день за 30 минут до еды на весь курс лечения. Эрадикационная терапия (при верифицированной

НР-инфекции): (амоксциллин 1000 мг 2 раза в день + кларитромицин 500 мг 2 раза в день после еды 7 дней.

Схема лечения №2 (схема второй линии) была сформирована с учетом появления новых (улучшенных) форм препаратов указанных фармакологических групп, а также полученных в ходе исследований новых данных о патогенезе хронических эрозий желудка (ХЭЖ) и включала назначение следующих препаратов: ингибитор протонной помпы (эзомепразол) 20 мг 1 раз в день (утром) в течение 3–4 недель, с последующим переходом на терапию по требованию (1 раз в 3 дня) при необходимости, эрадикационная терапия, аналогичная схеме № 1, прокинетики (домперидон) по 1 таблетке 3 раза в день за 30 минут до еды на весь курс лечения, анксиолитик (грандаксин) 50 мг 2 раза в день после еды с 8-го дня лечения (по окончании эрадикационной терапии) в течение 20 дней, антиоксиданты: аскорбиновая кислота 1 мг 3 раза в день после еды на весь курс лечения и витамин Е по 1 капсуле 3 раза в день на весь курс лечения.

Развитие эндоскопических технологий привело к появлению нового направления в малоинвазивной хирургии желудочно-кишечного тракта. Наиболее подходящим видом вмешательства при хронических эрозиях желудка следует рассматривать эндоскопическую резекцию слизистой. Преимуществом данной методики над консервативными видами лечения при хронических эрозиях являются полное удаление патологического очага, замыкающего «порочный круг» в патогенезе заболевания, что потенцирует действие консервативной терапии и усиливает эффект назначаемых препаратов. Кроме того, патологоанатомическое исследование удаленного участка слизистой позволяет точнее установить характер и степень морфологических изменений, что на практике приводит к увеличению частоты выявления предраковых заболеваний и раннего рака желудка.

Медикаментозное лечение по схеме № 1 было проведено 116 пациентам. На фоне проводимой терапии наиболее частым осложнением явилась задержка стула, развившаяся на прием алмагеля у 26,7% пациентов, что у 19,8% пациентов потребовало полного исключения данного препарата из схемы лечения, у остальных 6,9% купировалось заменой препарата на таблетированные формы препарата

«Маалокс». Положительная динамика по данным ФГДС (полная эпителизация, уменьшение числа или размера эрозий) зафиксирована у 57,8% пациентов, которым было продолжено консервативное лечение по данной схеме или установлены сроки диспансерного наблюдения, эти 116 пациентов составили I группу наблюдения.

Схема второй линии (схема №2) была проведена у 139 больных, к которым в дальнейшем были добавлены 34 пациента с отсутствием положительного эффекта от терапии по схеме №1. Все пациенты переносили курс лечения удовлетворительно, без осложнений. По данным контрольного обследования, эпителизация хронических эрозий наступила у 165 (95,4%) пациентов, которые составили II группу.

Эндоскопическая вакуумная резекция слизистой желудка с хронической эрозией изначально была проведена у 83 больных с единичными хроническими эрозиями желудка. В последующем в эту группу были включены еще 23 пациента, ранее проходившие консервативное лечение по одной из предлагаемых схем без выраженного эффекта, всем им была также выполнена эндоскопическая мукоэктомия. Таким образом, общее количество пациентов в III группе составило 106.

В послеоперационном периоде всем пациентам проводились реабилитационные мероприятия, включавшие противоязвенную терапию и эрадикацию *H. pylori*. Учитывая размеры и характер послеоперационного дефекта, консервативную терапию проводили в течение 2–4 недель. Показанием к прекращению приема лекарственных препаратов являлась полная эпителизация дефекта слизистой. При необходимости противоязвенную терапию продолжали в поддерживающей (половинной) дозе еще 2–3 недели.

Пациентам с множественными хроническими эрозиями, которым выполнялась эндоскопическая аспирационная мукоэктомия одной из эрозий, в обязательном порядке проводили полный курс медикаментозной терапии по схеме № 2.

На основании клинических наблюдений за пациентами сравниваемых групп в ранние сроки можно говорить о превосходстве результатов применения схемы второй линии по сравнению со схемой № 1 по целому ряду показателей. Среди них выделяются сроки эпителизации хронических эрозий, составляющие  $25,7 \pm 4,1$  и  $44,3 \pm 11,5$  суток, а также сроки временной утраты трудоспособности –  $12,3 \pm 1,2$  и  $18,7 \pm 4,2$  суток во II и в I группах соответственно. Аналогичные показатели у пациентов III группы занимают промежуточное положение, достоверно не отличаясь от двух предыдущих. При этом следует отметить, что размер дефекта после мукозэктомии единичной эрозии до 10 мм и сочетание мукозэктомии с медикаментозной терапией второй линии обеспечивают достоверно ( $p < 0,05$ ) меньшие сроки эпителизации по сравнению с пациентами I группы. Наконец, как было отмечено выше, выздоровление или стойкая ремиссия наблюдались у 95,4% пациентов II группы уже после первого курса лечения, тогда как в I группе – у 57,8%.

Выполнение динамического эндоскопического исследования и эндоскопической ультрасонографии на фоне различных вариантов лечения позволило точно определить сроки и фазы воспалительных изменений слизистой в области хронических эрозий и на месте пострезекционного дефекта. Поскольку заживление у всех пациентов происходило путем вторичного натяжения, основным фактором, влияющим на сроки заживления у пациентов в пределах одной группы, явился размер первоначального дефекта слизистой, что и было выявлено при визуальном осмотре. Однако для пациентов, получавших только консервативную терапию, в качестве фактора, потенцирующего репаративные процессы слизистой, было назначение препарата с положительным влиянием на микроциркуляторное русло подслизистого слоя, что позволило достоверно ( $p < 0,05$ ) сократить сроки эпителизации хронических эрозий с  $44,3 \pm 11,5$  до  $25,7 \pm 4,1$  суток.

Эндоскопическая ультрасонография позволяет проследить изменения структуры слизистого и подслизистого слоев, которые недоступны визуальному осмотру. Так, наиболее выраженные инфильтративные изменения в подслизистом слое отмечались у пациентов I группы, что в совокупности с длительным сроком

эпителизации приводило к формированию участка гиперплазии слизистой на месте хронической эрозии у 71,9% пациентов. Раннее восстановление микроциркуляции в дне эрозии позволяло не только сократить сроки ее эпителизации, но и обеспечивало нормальную толщину слизистой у 61,3% пациентов II группы. Кроме того, ультрасонография позволяет проследить образование рубца у пациентов III группы, который формируется на уровне собственной мышечной пластинки слизистой при ее повреждении во время эндоскопической резекции.

Повторное гистологическое исследование биопсийного материала при отсутствии положительной динамики на фоне проводимой консервативной терапии позволило выявить более тяжелые морфологические изменения у 30,6–37,5% пациентов. При окончательном гистологическом исследовании удаленной слизистой с хронической эрозией у оперированных пациентов отмечено расхождение диагнозов с предоперационными данными, которое составило 4,7%, при этом во всех случаях имелось утяжеление характера патологических изменений слизистой. В этой связи эндоскопическая аспирационная мукоэктомия как способ хирургического лечения хронических эрозий желудка тактически оправдана, так как позволяет полностью удалить патологический очаг и провести более тщательное морфологическое исследование.

Гистологическое изучение состояния слизистой в зоне резекции хронической эрозии показало отсутствие кишечной метаплазии и дисплазии слизистой во все сроки наблюдения.

При повторном проведении уреазного теста у 35% из 20 ранее НР-негативных пациентов II группы отмечена контаминация бактерией различной степени. Полученные данные о выявлении *H. pylori* в слизистой желудка пациентов, которым назначалось консервативное лечение без эрадикации, указывают на важное значение повторного исследования обсемененности НР и включения антибактериальных препаратов в терапию данного заболевания в зависимости от полученных результатов.

Наблюдаемые изменения микроциркуляторного русла в раннем периоде после лечения хронических эрозий характеризовались этапностью репаративных



изменений, протекающих с объективным улучшением регионального кровоснабжения. При этом у пациентов I и II групп, получавших только консервативное лечение, нарастание показателей микроциркуляции имеет линейный характер в связи с постепенным восстановлением адекватного кровоснабжения слизистой в области хронической эрозии. У пациентов III группы изменение показателей микроциркуляции носило скачкообразный характер и было обусловлено формированием грануляционной ткани на месте пострезекционного дефекта с последующим ее созреванием и ретракцией в «белый» рубец.

При исследовании кислотообразующей функции желудка в раннем периоде после проводимого лечения достоверно ( $p < 0,05$ ) значимые различия включали сохранение базальной гиперацидности у 4,1% больных III группы, чаще наблюдаемую гипоацидность (18,2%) у пациентов I группы.

Сравнение полученных данных с исходными, показало, что в I и II группах на фоне проводимого лечения происходило снижение доли пациентов со стимулированной гиперацидностью и увеличение доли пациентов со стимулированной нормацидностью; кроме того, достоверно снижалась частота дуоденогастральных рефлюксов.

На основании клинических наблюдений за пациентами сравниваемых групп в отдаленные сроки после лечения (через 4–5 лет) наилучший результат был получен у пациентов II и III группы: после оперативного лечения заболевание протекало без обострений у 87% прооперированных пациентов и у 62% больных, пролеченных по схеме №2. Тогда как в I группе без обострения заболевание протекало лишь у 35% пациентов. Наибольшее число обострений также было отмечено в I группе – 43% против 19% во II и 9% в III группе. Редкие рецидивы были отмечены у пациентов пролеченных по схеме № 2 – в 19% случаев и в 22% – у пациентов I группы. После оперативного лечения у 4% пациентов отмечались редкие рецидивы заболевания. В 98% случаев пациенты с частыми рецидивами были НР-позитивными.

В случаях безрецидивного течения заболевания средние значения сывороточных концентраций PG-1 составили от 96 до 120,13 мкг/л, G-17 – 6,56 пмоль/л (табл. 2).

Таблица 2

Сывороточные концентрации гастрина - 17 и пепсиногена-1 у больных хроническими эрозиями желудка в трех группах

Группа больных	I группа		II группа		III группа	
	S/P-PG1 мкг/л	S/P-G-17 пмоль/л	S/P-PG1 мкг/л	S/P-G-17 пмоль/л	S/P-PG1 мкг/л	S/P-G-17 пмоль/л
Без обострений (n=161)	120,23±5,6 8	6,56±0,0 9	100,31±5, 68	6,06±0,4 8	96,06±5, 68	6,25±0,21
Редкие рецидивы (≤ 1 за год) (n=46)	24,3±9,07*	6,45±0,3 5*	29,3±8,17 *	6,05±0,4 5*	34,3±9,0 7*	6,16±0,23 *
Частые рецидивы (≥ 2 за год) (n=54)	14,56±2,99	4,89±0,3 4	18,76±2,7 9	5,87±0,5 4	24,56±2, 99	3,99±0,24

Примечание. \* – по сравнению с показателями безрецидивного течения заболевания (p<0,05).

При выявлении редких рецидивов (в трех группах) значения сывороточных концентраций PG-1 составляли в среднем (24–34)±9,07 мкг/л, что было ниже нормы и достоверно ниже по сравнению с аналогичными показателями безрецидивного течения заболевания (p<0,05). Средние значения G-17 составили 6,45±0,35 пмоль/л, что соответствовало норме и достоверно не отличалось от аналогичного показателя при безрецидивном течении заболевания.

В случае выявления частого рецидивирования средние значения PG-1 составили от 14 до 24,56 мкг/л, что было ниже нормы и достоверно ниже по сравнению с соответствующими показателями безрецидивного течения. Результаты эндоскопической диагностики течения заболевания сочетались с серологическими показателями PG-1 и G-17, которые свидетельствовали о наличии дисрегенераторных процессов в слизистой оболочке желудка.

Из пациентов I группы, проходивших курс лечения по схеме № 1, в отдаленные сроки обследовано 52. У 44% больных клинический эффект от лечения был кратковременным – до 3–4 месяцев. Данной группе пациентов были уста-

новлены сроки диспансерного наблюдения – 2 раза в год. Эндоскопическая картина у 34,6% больных с частыми рецидивами не отличалась от первичной, проведенной 5 лет назад, и у 9,6% пациентов отмечались ухудшения в сторону увеличения числа и размера эрозий, из них у 3,8% пациентов были найдены полипы в зоне ранее диагностированных эрозий.

Эндоскопическая диагностика 126 пациентов II группы только у 11% выявила отрицательную динамику, из них у 1,6% пациентов хронические эрозии трансформировались в полипы. Также в это число вошли пациенты с высокой тревожностью –  $PT \geq 64$ . У 8% пациентов с рецидивирующим течением хронических эрозий число и размеры эрозий были прежними. В отдаленные сроки обследованы 70,7% пациентов III группы, в их число вошли пациенты с установленными злокачественными изменениями в зоне эрозии – с аденокарциномой – 3 и с перстневидно-клеточной формой опухоли – один больной.

При обследовании этих пациентов в отдаленные сроки рецидива заболевания выявлено не было. Из 75 больных эндоскопическое лечение по поводу единичных хронических эрозий выполнено 85,3% пациентов, при множественных хронических эрозиях желудка – 14,6% пациентов. В этой группе отмечен наибольший процент – 87, у которых в течение 5 лет не наблюдалось обострения заболевания.

Положительная динамика установлена в 83,6% случаев у оперированных пациентов III группы – это наилучший результат. Во II группе уменьшение числа и размеров эрозий и регресс воспалительных и атрофических изменений слизистой вокруг эрозий отмечены в 61,9% случаев, что также является высоким показателем в лечении хронических эрозий желудка. Положительный исход в I группе наблюдался у 17, 2% пациентов.

Эндоскопическая ультрасонография в отдаленные сроки после лечения выполнялась у 253 пациентов трех групп. Благодаря своей высокой разрешающей способности ЭУС позволяла достоверно оценить характер изменений слизистого и подслизистого слоев в области хронических эрозий желудка на фоне консервативного лечения. Также объективно доказывала либо восстановление слизистого

слоя, которое определялось заполнением гипоехогенной грануляционной тканью дефекта в центре эрозии, либо рецидив заболевания. В послеоперационном периоде ЭУС позволяла диагностировать восстановление слизистого слоя в зоне резецированной эрозии, которое определялось гипоехогенным эпителиальным слоем над гиперэхогенными фиброзными включениями в зоне рубца.

Исследование морфологического материала в отдаленные сроки после резекции слизистой желудка с хроническими эрозиями показало, что кишечной метаплазии и дисплазии слизистой на месте удаленных эрозий выявлено не было ни в одном случае. Признаки воспаления с отеком, нейтрофильной или мононуклеарной инфильтрацией уменьшались до 7%. Фиброз стромы с образованием рубцовой ткани в месте резекции слизистой формировался начиная с 3 месяцев и сохранялся в 19,6% случаев. Физиологическая репарация слизистой на месте резекции устраняла в полном объеме патологические изменения.

У пациентов после консервативного лечения по схемам № 1 и № 2, по данным морфологического исследования хронических эрозий желудка, во всех случаях выявлялось хроническое воспаление, различная степень атрофии желез, незначительный фиброз стромы. Другим частым изменением слизистой была тонкокишечная метаплазия, которая наблюдалась у 50% пациентов с многократными рецидивами заболевания. Морфологически были выявлены диспластические изменения 1–2-й степени у 5 (9,6%) пациентов I группы и у 3 (4%) пациентов III группы выявлена дисплазия 2 степени. У одного пациента из I группы была диагностирована *carcinoma in situ*.

Количественное содержание SIgA было сопоставлено с частотой обострения воспаления в хронических эрозиях в зависимости от состояния слизистой желудка. Полученные на данном этапе результаты свидетельствовали о значительном снижении SIgA при частых обострениях хронических эрозий. Как и до лечения, прослеживалась зависимость содержания SIgA от состояния слизистой оболочки желудка.

Изучение кровотока с помощью лазерной доплеровской флоуметрии позволило оценить происходящие в микроциркуляторном звене изменения непо-

средственно над эрозированной поверхностью и нормальной слизистой желудка. При исследовании в зоне пострезекционного рубца было отмечено повышение показателей микроциркуляции через 4–5 лет после операции, когда происходит окончательная ретракция и уменьшение размеров рубца.

Дуоденогастральные рефлюксы зарегистрированы почти у половины (49%) пациентов с частыми обострениями. Результаты проведенной внутрижелудочной рН-метрии объективно свидетельствуют в пользу участия стимулированной гиперацидности и дуоденогастрального рефлюкса в патогенезе рецидивирования обострений воспаления хронических эрозий.

В отдаленные сроки после лечения у пациентов с безрецидивным течением заболевания и после резекции слизистой отмечается статистически достоверное уменьшение частоты встречаемости таких отклонений, как снижение моторной активности антрального отдела желудка (14,3%), нарушение соотношения фаз мигрирующего моторного комплекса (8,6%), антродуоденальная дискоординация (5,7%) и ретроградное распространение сокращений (5,7%). Также следует отметить, что среди больных с положительной динамикой, обследованных в отдаленные сроки, достоверно выше число пациентов, у которых все показатели находились в пределах нормы: 74,3% против 10,4% в дооперационном периоде ( $p < 0,05$ ), что доказывает патогенетическую связь имевшейся хронической эрозии с выявляемыми нарушениями и обосновывает необходимость хирургического ее удаления.

Учитывая показатели, полученные при использовании опросников, характеризующих качество жизни и уровень реактивной и ситуативной тревожности, можно сделать заключение, что среди обследованных больных менее всего страдает качество жизни у пациентов с безрецидивным течением заболевания, приближаясь к таковому у здоровых лиц. Наилучшие результаты по тестам были получены у пациентов с хроническими эрозиями желудка, у которых на протяжении 4–5 лет после лечения не отмечалось обострения заболевания. Следует отметить, что психический компонент качества жизни одинаково снижен у пациентов с редкими и частыми обострениями. У пациентов с частыми рецидивами в 35%

случаев уровень реактивной тревожности остается высоким –  $PT > 64$ . В соответствии с этими данным пациентам показано проведение в отдаленном периоде психологической коррекции.

Таким образом, выявленная клиническая эффективность патогенетической терапии указывает на правильность избранного подхода к выбору метода лечения хронических эрозий желудка. Вместе с тем мы считаем, что проблема лечения больных с хроническими эрозиями желудка, существующими без регрессии в течение десятилетий, предопределяет сохранение интереса к их дальнейшему изучению.

## **ВЫВОДЫ**

1. Основными звеньями патогенеза хронических эрозий являются: базальная и стимулированная гиперацидность желудочного сока; дуоденогастральный рефлюкс; нарушение клиренса антродуоденальной зоны; снижение микроциркуляции слизистой оболочки в области эрозии; контаминация слизистой *H. pylori*; снижение местного иммунитета; изменение психологического статуса пациента по уровню личностной и реактивной тревожности.

2. В краях хронических эрозий желудка морфологически выявляются явления хронического воспаления различной степени активности. В том числе кишечная метаплазия наблюдалась у 42,6% обследованных, дисплазия – у 9,8% пациентов, тубулярная аденома желудка – в 6,2% случаев. Аденокарцинома выявляется у 1,5% больных, у которых при визуальном осмотре данные за злокачественное поражение отсутствовали.

3. Эндосонографическим признаком хронической эрозии желудка является утолщение подслизистого слоя (более чем на 1,5мм в сравнении с неизменной стенкой вблизи эрозии) вследствие развития фиброза на фоне выраженного продуктивного воспаления. Для доброкачественного полипа характерно локальное утолщение слизистого слоя (более чем на 2мм в сравнении с неизменной стенкой вблизи полипа), при этом толщина и структура подслизистого слоя не изменяются. При тубулярной аденоме, помимо утолщения слизистого слоя, выявляются гипоехогенные округлые образования в подслизистом слое в виде че-

ток. Наличие гипоэхогенной без четких контуров верхушки эрозии является признаком злокачественности процесса.

4. Показаниями для включения в схему лечения хронических эрозий ингибитора протонной помпы, прокинетики, анксиолитика и антиоксидантов являются: длительно существующие, персистирующие единичные и множественные хронические эрозии желудка при отсутствии положительной динамики от ранее проводимого полноценного консервативного лечения, отсутствие признаков злокачественных или предраковых изменений (неполная кишечная метаплазия, дисплазия, тубулярная аденома) в биоптатах из края эрозии; высокий уровень реактивной тревожности –  $PT \geq 46$ .

5. Результаты применения медикаментозной терапии по схеме второй линии оказались более эффективными по сравнению со схемой № 1 по следующим показателям: сроки эпителизации хронических эрозий  $25,7 \pm 4,1$  и  $44,3 \pm 11,5$  суток, сроки временной утраты трудоспособности  $12,3 \pm 1,2$  и  $18,7 \pm 4,2$  суток; выздоровление или стойкая ремиссия у 95,4 и 57,8% пациентов II и I групп соответственно.

6. Разработанный способ эндоскопической аспирационной мукоэктомии, который позволяет радикально удалить патологический очаг (хроническую эрозию желудка). Относительными показаниями для разработанного способа являются: длительно (6 месяцев и более) незаживающие хронические эрозии или рецидивирующее течение эрозивного гастрита не менее 5 лет, с ежегодными (1–2 раза) обострениями при условии полноценного медикаментозного лечения; выраженный болевой синдром при обострении, значительно снижающий трудоспособность. Абсолютным показанием к аспирационной мукоэктомии является наличие в биоптатах неполной кишечной метаплазии, дисплазии, тубулярной аденомы, малого рака.

7. Кровотечение, возникшее у 3,6% пациентов, было единственным осложнением раннего послеоперационного периода эндоскопической вакуумной резекции слизистой. Во всех случаях осложнение купировано эндоскопически.

ем сосуда. В отдаленные сроки после операции осложнений, обусловленных применением разработанной методики, не выявлено.

8. Больные с рецидивирующим характером заболевания (2 рецидива в год и более) требуют постоянного врачебного наблюдения, проведения патогенетически обоснованного лечения и контрольных эндоскопических исследований через 3, 6 и 12 месяцев после рецидива заболевания. Учитывая онкологическую настороженность, существует необходимость постоянного динамического наблюдения. Проведение контрольных эндоскопических исследований с прицельной биопсией из края длительно незаживающих эрозий должно осуществляться не реже 1 раза в год для больных моложе 30 лет и не реже 1 раза в 6 месяцев для больных более старшего возраста. Обязательным является исследование контаминации *H. pylori*. Даже при отсутствии хеликобактерной инфекции до лечения в последующем необходимо проводить данное обследование.



## ПРАКТИЧЕСКИЕ РЕКОМЕНДАЦИИ

1. Наличие хронических эрозий желудка требует постоянного динамического эндоскопического контроля с взятием многофракционного биопсийного материала. Проведение контрольных эндоскопических исследований с прицельной биопсией из края эрозии и гистологическим анализом гастробиопсионного материала должно осуществляться не реже 1 раза в год для больных моложе 30 лет и не реже 1 раза в 6 месяцев для больных более старшего возраста.

2. Профилактика рецидивов обострения должна включать оптимизацию режима питания, труда и отдыха. Ульцерогенные препараты следует назначать только в комбинации с патогенетически обоснованными препаратами. Больные с рецидивирующим характером заболевания (два рецидива в год и более) или требуют постоянного врачебного наблюдения и динамического эндоскопического контроля.

3. При выявлении длительно (до 2 месяцев и более) незаживающих единичных хронических эрозий желудка требуется проведения обследования по программе, включающей эндоскопическое исследование, ультрасонографию, морфологическое исследование слизистой, исследование кислотопродукции, микроциркуляции слизистой в зоне эрозии, моторно-эвакуаторной функции желудка, контаминацию *Helicobacter pylori*.

**СПИСОК РАБОТ, ОПУБЛИКОВАННЫХ ПО ТЕМЕ ДИССЕРТАЦИИ**

1. Язвенная болезнь желудка, двенадцатиперстной кишки, *Helicobacter pylori* и секреторный иммуноглобулин А до и после операции // Г.К. Жерлов, Н.С. Рудая, Т.Т. Радзивил, С.В. Кейян // **Клиническая медицина**. – 2001. – № 1 – С. 55–57.
2. Оперированный желудок, анатомия и функция по данным инструментальных методов исследования. Монография. Наука. Под ред. Г.К. Жерлов, А.П. Кошель, г. Новосибирск, 2002. – С. 238.
3. Использование современных методов в дифференциальной диагностике предраковых изменений и рака желудка // Г.К. Жерлов, А.П. Кошель, Н.С. Рудая // Сборник докладов областной научно-практической конференции. «Предопухольевые заболевания органов пищеварения» – Томск, 2003. – С. 23.
4. Рентгенологическое исследование в оценке функциональных результатов пилорусмоделирующих резекций желудка. // Г.К. Жерлов, А.П. Кошель, Н.С. Рудая, С.А. Соколов, Н.А. Савельева, Р.С. Лобачев // **Вестник рентгенологии и радиологии**. – 2003. – № 6. – С. 56–61.
5. Новые технологии в диагностике хронических эрозий желудка./ Г.К. Жерлов, Е.И. Маевский, Н.С. Рудая // Сборник трудов научно-практической конференции «Современные технологии в многопрофильной больнице». – Красноярск, 2003. – С. 244.
6. Новое в диагностике гастроэзофагеальной рефлюксной болезни. // Г.К. Жерлов, С.В. Козлов, Н.С. Рудая, С.А. Соколов // Сборник трудов научно-практической конференции «Современные технологии в многопрофильной больнице» Красноярск, 2003. – С. 219.
7. Хирургическое лечение осложненных дуоденальных язв: опыт и перспектива. // Г.К. Жерлов, А.П. Кошель, Н.С. Рудая, С.С. Клоков, С.А. Соколов, А.П. Кошель Е.А // **Экспериментальная и Клиническая гастроэнтерология**. – 2003. – № 2 – С. 68–72.
8. Рудая Н.С. Первый опыт эндоскопической резекции при раннем раке желудка и тяжелой дисплазии // Н.С. Рудая, Д.Н. Чирков // Межрегиональная научно-практическая конференция «Актуальные вопросы онкогастроэнтерологии»: Тезисы докладов, Т. 2. – Барнаул. 2003, – С. 73–74.
9. Способ дифференциальной диагностики степени рефлюкс-эзофагита // Г.К. Жерлов, Н.С. Рудая, С.А. Соколов, Д.Н. Слугин, А.П. Кошевой: Патент на изобретение №2257149 от 16.04.2003г., Бюл. № 11.
10. Современные технологии в дифференциальной диагностике хронических эрозий желудка // Г.К. Жерлов, Н.С. Рудая, Е.И. Маевский. // Материалы 1 Республиканской научно-практической конференции «Актуальные проблемы хирургической службы республики Тыва» Кызыл, 18–19 мая 2004. – С. 45
11. Возможности Эндоскопической ультрасонографии в диагностике хронических эрозий желудка.// Г.К.Жерлов, Н.С.Рудая, Е.И.Маевский, С.А.Соколов // Российский журнал гастроэнтерологии, гепатологии, колопроктологии. – 2004. – Т. 14, № 5, прил.23. – С. 28.

12. Возможности эндоскопической ультрасонографии в диагностике анастомозитов // Г.К. Жерлов, Н.С. Рудая, С.А. Соколов, А.И. Смирнов, Р.С. Лобачев, С.П. Синько, Д.В. Райш // **Ультразвуковая и функциональная диагностика.** – 2004. – № 2. – С. 33–40.
13. Хирургическое лечение рефлюкс-эзофагита // Г.К.Жерлов, В.Э.Гюнтер, А.П.Кошель, С.В.Козлов, Н.С.Рудая, С.А.Соколов, Д.Г.Слугин // **Хирургия.** – 2004. – № 7. – С. 9–14.
14. Способ прогнозирования риска рецидива язвенных гастродуоденальных кровотечений // Г.К. Жерлов, Р.С. Баширов, В.В. Сахаров, Ю.С. Селезнев, С.Р. Баширов, Н.С. Рудая: Патент на изобретение № 2254048 от 05.02.2004. Бюл. № 7.
15. Рудая Н.С. Ранняя диагностика и лечение предрака и раннего рака желудка. Н.С. Рудая // Сборник докладов областной научно-практической конференции. «Предопухолевые заболевания органов пищеварения» Томск, 2004. – С. 66.
16. Современные технологии в диагностике осложнённых анастомозитов // Г.К. Жерлов, С.А. Соколов, Н.С. Рудая // **Анналы хирургии.** – 2004. – № 4 – С. 33–37.
17. Хронические эрозии желудка: новые технологии диагностики и лечения.// Е.И. Маевский, Н.С. Рудая. // Новые технологии диагностики. – Сочи, 2004. – С. 102–103.
18. Новые технологии в диагностике и лечении хронических эрозий желудка // Г.К. Жерлов, Е.И. Маевский, Н.С. Рудая // Материалы конференции «Актуальные вопросы клинической медицины». – Томск, 2004. – С. 66–67.
19. Использование эндоскопической ультрасонографии в дифференциальной диагностике предраковых изменений и рака желудка // Г.К. Жерлов, А.П. Кошель, Н.С. Рудая // Сборник научных трудов, посвященных 80-летию Республиканской клинической больницы имени Н.А. Семашко. – Улан-Удэ; Иркутск, 2004. – С. 53–56.
20. Руководство по ультразвуковой диагностике заболеваний пищевода, желудка и двенадцатиперстной кишки. Новосибирск: «Наука» РАН // Г.К. Жерлов, С.А. Соколов, Н.С. Рудая, А.П. Кошель, А.И. Смирнов А.И // 2004. – С. 208.
21. Современные методы эндоскопии в дифференциальной диагностике предраковых изменений и рака желудка // Г.К. Жерлов, Н.С. Рудая, Е.И. Маевский // Вопросы реконструктивной и пластической хирургии. – 2005. – № 1. – С. 67–69.
22. Выбор радикальной операции у больных с ушитыми перфоративными гастродуоденальными язвами // Г.К.Жерлов, А.В. Аксиненко, Н.С.Рудая, Ю.Д. Ермолаев // **Хирургия.** – 2005. – № 3. – С. 18–22.
23. Клинико-эндоскопические и морфологические критерии оценки функции пищеводных анастомозов // Г.К.Жерлов, Н.С. Рудая, А.И. Смирнов // **Хирургия.** – 2005. – № 7. – С. 9–14.
24. Применение новых технологий в диагностике и хирургическом лечении хронических эрозий желудка // Г.К.Жерлов, Е.И.Маевский, Н.С.Рудая. // Актуальные проблемы современной хирургии. – Новосибирск, 2005. – С. 114–115.
25. Возможности эндоскопической ультрасонографии в диагностике хронических эрозий желудка // Г.К. Жерлов, Н.С. Рудая, Е.И. Маевский // **Анналы хирургии.** – 2006г. – № 3. – С. 24–29.

26. Современные методы эндоскопии в дифференциальной диагностике предраковых изменений и рака желудка // Г.К. Жерлов, Н.С. Рудая, Е.И. Маевский // Вопросы реконструктивной и пластической хирургии. – 2005. – № 1. – С. 67– 69.
27. Оптимизация прогноза и хирургической профилактики кровотечений из варикозно-расширенных вен пищевода // Г.К. Жерлов, Н.С. Рудая, А.П. Кошевой, Д.В. Зыков, Д.Н. Чирков // **Хирургия**. – 2006. – № 7. – С. 21–27.
28. Способ диагностики тубулярных аденом желудка // Жерлов Г.К., Рудая Н.С., Падеров Ю.М., Кошель А.П., Савченко И.В., Соколов С.А., Лобачев Р.С. // Патент на изобретение № 2267995 от 20.01.2006. Бюл. № 4.
29. Способ дифференциальной диагностики антродуоденальной координации // Г.К. Жерлов, Н.В. Гибадулин, И.О. Гибадулина, Н.С. Рудая, С.А. Соколов, А.А. Анищук: Патент на изобретение № 2277859 от 20.06.2006. Бюл. № 17.
30. Способ хирургического лечения хронических эрозий желудка // Г.К. Жерлов, Д.В. Зыков, Е.И. Маевский, И.В. Савченко, Н.С. Рудая, Д.Н. Чирков, А.В. Аксененко: Патент на изобретение № 2275867 от 10.05.2006. Бюл. № 13.
31. Способ диагностики хронического гастрита // Г.К. Жерлов, С.А. Соколов, Н.С. Рудая, Е.И. Маевский: Патент на изобретение № 2282397 от 27.08. 2006. Бюл. № 24.
32. Алгоритм ультразвукового исследования в диагностике хронических эрозий желудка // Г.К. Жерлов, С.А. Соколов, Н.С. Рудая // **Ультразвуковая и функциональная диагностика**. – 2007. – № 1. – С 13-19.
33. Рудая Н.С. Особенности экоструктуры подслизистого слоя желудка при тубулярных аденомах // Н.С.Рудая // Труды межрегиональной научно-практической конференции. г.Чита, 10-11 апреля 2007г – Чита, 2007. – С. 160.
34. Рудая Н.С. Эндоскопическая ультрасонография в диагностике хронических эрозий желудка // Н.С. Рудая.// Труды межрегиональной научно-практической конференции, г.Чита, 10-11 апреля 2007г. – Чита, 2007. – С. 162.
35. Рудая Н.С. Тубулярная аденома желудка: особенности экоструктуры подслизистого слоя // Н.С. Рудая // **Сибирский онкологический журнал**. – 2007. – № 3 (23), – С. 86–89.
36. Рудая Н.С. Организационные аспекты дифференциальной диагностики хронических эрозий желудка // Н.С. Рудая // Материалы Всероссийской научно-практической конференции «Проблемы хирургии в современной России» г. Санкт-Петербург, 31 октября – 1 ноября 2007 г. – СПб., 2007. – С. 164.
37. Способ дифференциальной диагностики форм новообразований желудка // Г.К. Жерлов, А.В. Карпович, С.А. Соколов, Н.С. Рудая Н.С, Е.И. Маевский Е: Патент на изобретение № 2311132 от 27.09. 2007. Бюл. № 33.
38. Рудая Н.С. Изменение экоструктуры подслизистого слоя при тубулярных аденомах // Н.С. Рудая // Материалы Всероссийской научно-практической конференции «Проблемы хирургии в современной России» г. Санкт-Петербург, 31 октября – 1 ноября 2007г. – СПб., 2007. – С. 165.
39. Рудая Н.С. Диагностика и лечение хронических эрозий желудка: новый взгляд на старую проблему // Н.С. Рудая // **Якутский медицинский журнал**. – 2008. – № 2 (22). – С. 10–13.

40. Рудая Н.С. Обоснование патогенетического подхода в терапии хронических эрозий желудка // Н.С. Рудая // Медицинская наука и образование Урала. – 2008. – №3. – С. 109–110.
41. Аспирационная мукозэктомия, как альтернативный метод лечения хронических эрозий желудка // Г.К. Жерлов, Н.С. Рудая // Медицинская наука и образование Урала. – 2008. – № 3. – С. 61–62.
42. Рудая Н.С. Современные методы дифференциальной диагностики предраковых изменений и рака желудка // Н.С. Рудая // Материалы научно-практической конференции «Актуальные вопросы современной хирургии». – г. Красноярск. – 2008. – С. 380–383.
43. Рудая Н.С. Новые возможности в диагностике хронических эрозий желудка // Н.С. Рудая // **Вестник Санкт-Петербургского университета.** – 2008. – № 1. – С. 56–59.
44. Рудая Н.С. Наш взгляд на выбор тактики лечения хронических эрозий желудка // Н.С. Рудая // Сборник тезисов – Эндоскопическая хирургия. – 2008г. Прил. – С. 173.
45. Рудая Н.С. Хронические эрозии желудка: новые возможности патогенетического лечения // Н.С. Рудая, Г.К. Жерлов // **Экспериментальная и клиническая гастроэнтерология.** – 2009. – №6. – С. 127–131.
46. Изменение подслизистого слоя желудка при тубулярных аденомах // А.П. Кошель, Н.С. Рудая // Сибирский онкологический журнал. – 2010. Прил. 2 – С. 26–27.
47. Рудая Н.С. Диагностика хронических эрозий желудка // Н.С. Рудая // Сибирский онкологический журнал. –2010. Прил. 2. – С. 41–42.
48. Альтернативный метод лечения хронических эрозий желудка: эндоскопическая резекция слизистой // Д.Н. Чирков, Н.С. Рудая // Сибирский онкологический журнал. – 2010. Прил. 2. – С. 56–57.

**СПИСОК СОКРАЩЕНИЙ**

- ГИ – гастроинтестинальный индекс  
ДГР – дуоденогастральный рефлюкс  
ДПК – двенадцатиперстная кишка  
ИПП – ингибиторы протонной помпы  
КЖ – качество жизни  
МЭФ – моторно-эвакуаторная функция  
НПВП – нестероидные противовоспалительные препараты  
РНК – рибонуклеиновая кислота  
РТ – реактивная тревожность  
СОЖ – слизистая оболочка желудка  
ФГДС – фиброгастродуоденоскопия  
ХЭЖ – хронические эрозии желудка  
ЭМ – эндоскопическая мукозэктомия  
ЭРС – эндоскопическая резекция слизистой  
ЭУС – эндоскопическая ультрасонография  
G-17 – гастрин-17  
SIgA – секреторный иммуноглобулин А  
PG-1 – пепсиноген-1

**СВОЮ ДИССЕРТАЦИЮ  
Я ПОСВЯЩАЮ  
ПАМЯТИ МОЕГО УЧИТЕЛЯ  
ЖЕРЛОВА ГЕОРГИЯ КИРИЛЛОВИЧА**