

ФЕДЕРАЛЬНОЕ ГОСУДАРСТВЕННОЕ БЮДЖЕТНОЕ ОБРАЗОВАТЕЛЬНОЕ
УЧРЕЖДЕНИЕ ВЫСШЕГО ОБРАЗОВАНИЯ
«СИБИРСКИЙ ГОСУДАРСТВЕННЫЙ МЕДИЦИНСКИЙ УНИВЕРСИТЕТ»
МИНИСТЕРСТВА ЗДРАВООХРАНЕНИЯ РОССИЙСКОЙ ФЕДЕРАЦИИ

**Р.И. Плешко, И.А. Хлусов,
А.Н. Дзюман, Н.М. Шевцова**

Руководство к практическим занятиям по общей патологии

Часть II. Частный курс

учебное пособие

Издание второе, переработанное и дополненное

Под редакцией И.В. Суходоло

ТОМСК
Издательство СибГМУ
2020

УДК 616 (075.8)
ББК 52.5я73
Р 851

Авторы:

Плешко Р.И., Хлусов И.А., Дзюман А.Н., Шевцова Н.М.

Руководство к практическим занятиям по общей патологии в 2 частях: Часть II: Частный курс учебное пособие / Р.И. Плешко, И.А. Хлусов, А.Н. Дзюман, Н.М. Шевцова. – / Под ред. И.В. Суходоло. 2-е изд. перераб и доп. – Томск: Изд-во СибГМУ, 2020. – 166 с.

Учебное пособие включает в себя структурированные по занятиям темы частного курса общей патологии и предназначено для изучения основных синдромов и болезней сердечно-сосудистой, кроветворной, дыхательной, мочеполовой, пищеварительной, эндокринной систем. Каждое занятие сопровождается целеполаганием, списком основных теоретических вопросов и вопросов для самостоятельной работы студентов, перечнем макро- и описанием микропрепаратов, разбираемых в ходе занятия. Каждая тема сопровождается ситуационными задачами, тестами и контрольными вопросами. Руководство иллюстрировано оригинальными микрофотографиями, включает список рекомендуемой литературы и сетевых электронных ресурсов.

Учебное пособие построено в соответствии с Федеральным государственным образовательным стандартом высшего профессионального образования и предназначено для студентов 3, 4 курсов МБФ, специальность «30.05.01 - Медицинская биохимия» (специалитет), по дисциплине «Общая патология: патологическая анатомия, патофизиология» для использования на практических занятиях и самостоятельной работы.

УДК 616 (075.8)
ББК 52.5я73

Рецензент:

М.В. Завьялова – доктор медицинских наук, профессор, заведующая кафедрой патологической анатомии ФГБОУ ВО СибГМУ Минздрава РФ.

Утверждено и рекомендовано к печати Учебно-методической комиссией медико-биологического факультета ФГБОУ ВО СибГМУ Минздрава России (протокол № 4 от 25.09.2019 г.).

© Издательство СибГМУ, 2020
© Плешко Р. И., Хлусов И. А.,
Дзюман А. Н., Шевцова Н.М., 2020

ВВЕДЕНИЕ

Основной целью изучения дисциплины «Общая патология» студентами, обучающимися по специальностям «Медицинская биохимия», является усвоение общих закономерностей возникновения, развития и исхода патологических процессов, а также этиологии, патогенеза, патоморфологии и ведущих проявлений заболеваний органов и систем.

В процессе изучения дисциплины решаются следующие задачи:

1. Изучить типовые патологические процессы как закономерно возникающие системные явления, научиться анализировать причины и механизмы, формы и проявления этих процессов, их общебиологическое и индивидуальное значение.
2. На основе знания общих патологических процессов уяснить причины, механизмы и клинические проявления наиболее важных синдромов и заболеваний сердечно-сосудистой, пищеварительной, дыхательной, мочевыделительной, эндокринной систем, инфекционных болезней и болезней крови.

Руководство к практическим занятиям по общей патологии состоит из двух частей – общего и частного курсов, теоретические положения которых изложены в учебниках по патологической анатомии и патофизиологии.

Первое издание руководства было разработано в 2009 г. Второе издание расширено новыми темами и дополнено микрофотографиями, ситуационными задачами и тестами.

Настоящее учебное пособие представляет собой структурированную по отдельным занятиям систему знаний по основным синдромам, болезням, их этиопатогенезу и проявлениям. Представление плана занятия, акцентирование на основных теоретических вопросах, перечисление и описание изучаемых микро- и макропрепаратов по теме, решение ситуационных задач и тестовых заданий помогут студентам в процессе самостоятельной подготовки.

Микрофотографии приготовлены с препаратов, используемых во время практических занятий, имеют текстовое описание, и сделаны лично авторами, сотрудниками кафедры морфологии и общей патологии СибГМУ Р.И. Плешко, А.Н. Дзюман.

ПЛАН ЛЕКЦИЙ

№ п/п	Тема	Кол-во часов
1.	Патология системы крови. Анемии: классификация, этиопатогенез и морфология отдельных видов анемий	2
2.	Патология системы крови. Этиология, патогенез и морфология лейкозов	2
3.	Расстройства органов кровообращения. Ревматизм. Пороки сердца	2
4.	Атеросклероз. Гипертоническая болезнь	2
5.	Ишемическая болезнь сердца. Острая и хроническая сердечно-сосудистая недостаточность	2
6.	Патология почек. Основные патофизиологические и патоморфологические изменения при патологии почек	2
7.	Болезни почек. Острая и хроническая почечная недостаточность	2
8.	Патология органов дыхания. Дыхательная недостаточность. Одышка	2
9.	Патология органов желудочно-кишечного тракта	2
10.	Патология печени. Основные патофизиологические синдромы поражения печени	2
11.	Патология печени. Гепатозы, гепатиты, циррозы	2
12.	Инфекционный процесс. Хронические инфекции	2
13.	Общая патология эндокринной системы. Основные эндокринные синдромы	4
14.	Наследственная патология	2

ПЛАН ЗАНЯТИЙ

ТЕМА 1. Патоморфология заболеваний системы крови

ЗАНЯТИЕ 1. Номенклатура клеток крови. Патологические формы клеток крови.

ЗАНЯТИЕ 2. Анемии. Картина крови и красного костного мозга при анемиях.

ЗАНЯТИЕ 3. Лейкоцитозы, лейкопении, лейкомоидные реакции, лейкозы. Картина крови и красного костного мозга.

ЗАНЯТИЕ 4. Патоморфология анемий и некоторых регионарных гемобластозов.

ЗАНЯТИЕ 5. КОНТРОЛЬНАЯ РАБОТА по теме «Патоморфология заболеваний системы крови»

ТЕМА 2. Патология сердечно-сосудистой системы

ЗАНЯТИЕ 6. Основные морфологические изменения в органах и тканях при ревматизме и пороках сердца.

ЗАНЯТИЕ 7. Патоморфология атеросклероза. Ишемическая болезнь сердца.

ЗАНЯТИЕ 8. Патоморфология гипертонической болезни. Цереброваскулярные болезни.

ТЕМА 3. Патология почек

ЗАНЯТИЕ 9. Основные патофизиологические и патоморфологические изменения при патологии почек.

ЗАНЯТИЕ 10. Болезни почек. Острая и хроническая почечная недостаточность.

ТЕМА 4. Патология органов дыхания

ЗАНЯТИЕ 11. Гипоксические состояния: патофизиология и патоморфология.

ЗАНЯТИЕ 12. Патоморфология острых и хронических неспецифических заболеваний органов дыхания.

ТЕМА 5. Патология желудочно-кишечного тракта

ЗАНЯТИЕ 13. Гастриты. Язвенная болезнь желудка и двенадцатиперстной кишки. Аппендицит.

ТЕМА 6. Патология печени

ЗАНЯТИЕ 14. Основные патофизиологические синдромы поражения печени. Желтухи. Печеночная недостаточность.

ЗАНЯТИЕ 15. Патоморфология заболеваний печени: гепатозы, гепатиты, циррозы.

ТЕМА 7. Инфекционный процесс

ЗАНЯТИЕ 16. Острые бактериальные, вирусные, риккетсиозные инфекции.

ЗАНЯТИЕ 17. Хронические инфекции. Туберкулез и сифилис.

ТЕМА 8. Патология репродуктивной системы

ЗАНЯТИЕ 18. Патология женской репродуктивной системы.

ЗАНЯТИЕ 19. Патология мужской репродуктивной системы.

ТЕМА 9. Аддиктивные состояния

ЗАНЯТИЕ 20. Патоморфология и патофизиология аддиктивных состояний

ТЕМА 10. Патология нервной системы

ЗАНЯТИЕ 21. Заболевания нервной системы.

ТЕМА 11. Патология эндокринной системы

ЗАНЯТИЕ 22. Нарушение функций гипофиза, надпочечников, щитовидной железы, половых желёз.

ТЕМА 12. Патология обменов

ЗАНЯТИЕ 23. Патология белкового, липидного и нуклеинового обменов. Подагра.

ЗАНЯТИЕ 24. Патология углеводного и водно-электролитного обменов.

ЗАНЯТИЕ 25. Патоморфология заболеваний, связанных с нарушением минерального обмена.

ПАТОМОРФОЛОГИЯ ЗАБОЛЕВАНИЙ СИСТЕМЫ КРОВИ

ЗАНЯТИЕ 1. Номенклатура клеток крови. Патологические формы клеток крови

Цель и задачи

Изучить номенклатуру клеток крови и классификацию их патологических форм.

Основные теоретические вопросы

1. Понятие о системе крови. Функции крови.
2. Современная теория кроветворения.
3. Регуляция кроветворения.
4. Нормальный гемопоэз.
5. Классификация патологических форм клеток крови.

Наглядные пособия

ПЛАКАТЫ

1. Схема кроветворения.
2. Схема нормального и мегалобластического кроветворения.
3. Классификация патологических форм эритроцитов.
4. Патологические формы эритроцитов.
5. Дегенеративные изменения в лейкоцитах.
6. Набор рисованных таблиц молодых и патологических форм лейкоцитов.

МИКРОПРЕПАРАТЫ

1. Мазок крови нормального костного мозга.
2. Мазок крови с гипохромными эритроцитами.
3. Мазок крови с выраженным анизо- и пойкилоцитозом.
4. Мазок крови с макроцитами и мегалоцитами.
5. Мазок крови с регенеративными формами (полихроматофилы, нормобласты).
6. Мазок крови с мегалобластической анемией.

7. Мазок крови на ретикулоциты.

Описание микропрепаратов

1. Различные микропрепараты (мазки) крови с патологическими формами эритроцитов

Окраска: азур II – эозин.

Увеличение 900 с иммерсионным маслом.

Во время просмотра демонстрационных мазков студенты обращают внимание на морфологию патологических форм эритроцитов и лейкоцитов, стараясь отразить ее в своих рисунках.

Зарисовываются следующие патологические формы эритроцитов:

1. Мегалобласты.
2. Нормобласты.
3. Эритроциты с тельцами Жолли.
4. Эритроциты с кольцами Кабо.
5. Ретикулоциты (окр. бриллиантовый крезильный синий).
6. Полихроматофильные эритроциты.
7. Эритроциты с базофильной зернистостью.
8. Эритроциты с явлениями гипохромии и анизохромии.
9. Анизоцитоз эритроцитов.
10. Пойкилоцитоз эритроцитов.
11. Мегалоциты.

2. Ретикулоцитоз (ОПГА)

Окраска суправитальная.

Увеличение 900 с иммерсионным маслом.

Зарисовываются ретикулоциты – эритроциты с базофильной субстанцией синего цвета.

Вопросы для самоконтроля

1. В чем заключается принцип суправитальной окраски мазков крови, для чего она применяется?
2. Что такое регенеративные патологические формы эритроцитов, на что указывает их появление в крови?
3. О чем свидетельствует повышение количества ретикулоцитов в крови, какова их природа?
4. Какие клетки относятся к дегенеративным формам эритроцитов? О чём свидетельствует их появление в крови?
5. На что указывает появление в крови макроцитов и мегалоцитов?

ЗАНЯТИЕ 2. Анемии. Картина крови и красного костного мозга при анемиях

Цель и задачи

1. Ознакомление с современной классификацией анемий.
2. Изучить особенности состава крови и костного мозга при некоторых видах анемий.
3. Научить основам дифференциального диагноза анемий.

Основные теоретические вопросы

1. Общая характеристика анемий, основные изменения в составе крови.
2. Клиническая и симптоматическая классификации анемий.
3. Классификация анемий по этиологии и патогенезу.
4. Характеристика анемий вследствие кровопотери.
5. Характеристика анемий вследствие усиленного кроверазрушения.
6. Характеристика анемий вследствие нарушения кровообразования (мегалобластические, железодефицитные, гипопластические анемии).
7. Основные функциональные изменения в организме при анемиях.

Наглядные пособия

ПЛАКАТЫ

1. Схема кроветворения.
2. Схема нормального и мегалобластического кроветворения.
3. Классификация патологических форм эритроцитов.
4. Патологические формы эритроцитов.

МИКРОПРЕПАРАТЫ

1. Острая постгеморрагическая анемия (суправитальная окраска).
2. Острая постгеморрагическая анемия (окраска азур II – эозин).
3. Хроническая постгеморрагическая анемия (окраска азур II – эозин).
4. Врожденная гемолитическая анемия (микросфероцитоз).
5. Гемолитическая болезнь (эритробластоз) новорожденных.
6. Пернициозная анемия.

Описание микропрепаратов

1. Острая постгеморрагическая анемия

Суправитальная окраска.

Увеличение 900 с иммерсионным маслом.

Через 4–7 дней после кровопотери в крови наблюдается повышение количества ретикулоцитов (до 3–5 и более в каждом поле зрения), умеренный анизоцитоз (наряду с нормоцитами имеются в повышенном количестве макроциты и микроциты), средний диаметр эритроцитов (СДЭ) нормален или понижен.

2. Острая постгеморрагическая анемия (Приложение, рис. 1)

Окраска азур II – эозин.

Увеличение 900 с иммерсионным маслом.

Через 4–7 дней после кровопотери характерно присутствие в мазках крови незрелых (регенеративных) форм эритроцитов: встречается 3–5 и более полихроматофилов в каждом поле зрения. После обильной кровопотери могут появляться единичные нормобласты, эритроциты с базофильной зернистостью и тельцами Жолли. Отмечается умеренный анизоцитоз – появление эритроцитов малого (микроциты) и большого (макроциты) размеров, СДЭ не изменен или понижен. Пойкилоцитоз и анизохромия выражены в небольшой степени.

3. Хроническая постгеморрагическая анемия

Окраска азур II – эозин.

Увеличение 900 с иммерсионным маслом.

Характерно присутствие в мазках крови эритроцитов с малым содержанием гемоглобина (гипохромия). Наблюдаются небольшой анизоцитоз (преобладают нормоциты и микроциты) и пойкилоцитоз. Изредка встречаются эритроциты с незрелой цитоплазмой (полихроматофилы), могут быть единичные нормобласты. Сходная картина крови наблюдается при железодефицитных состояниях различной этиологии.

4. Врожденная гемолитическая анемия

Окраска азур II – эозин.

Увеличение 900 с иммерсионным маслом.

Наследственная форма анемии, характеризуется присутствием в крови эритроцитов малых размеров (микросфероцитоз), не имеющих просветления в центре, эритроцитов с незрелой цитоплазмой (полихроматофилы), могут быть единичные нормобласты.

5. Эритробластоз новорожденных (Приложение, рис. 2)

Окраска азур II – эозин.

Увеличение 900 с иммерсионным маслом.

Гемолитическая анемия вследствие несовместимости по резус-фактору между матерью и плодом. Характерно присутствие большого количества нормобластов (реже макробластов), полихроматофильных и оксифильных нормобластов (3–5 и более в каждом поле зрения). Встречаются полихроматофильные эритроциты. Выраженный анизоцитоз, повышено содержание макроцитов. Умеренный пойкилоцитоз. Насыщение эритроцитов гемоглобином нормальное (нормохромия).

6. Пернициозная анемия (В12-дефицитная, гиперхромная, мегалоцитарная, злокачественная)

Окраска азур II – эозин.

Увеличение 900 с иммерсионным маслом.

Характерен выраженный анизоцитоз: в крови присутствуют эритроциты большого размера: мегалоциты (11–15 мкм) и макроциты (8,1–10 мкм), наряду с ними встречаются микроциты и нормоциты. СДЭ увеличен. Форма эритроцитов изменена, встречаются овальные и грушевидные эритроциты. Наблюдается анизохромия: часть эритроцитов, в основном мегалоциты и макроциты, отличается более высоким содержанием гемоглобина, т. е. являются гиперхромными. В небольшом количестве встречаются полихроматофилы и другие регенеративные формы эритроцитов (эритроциты с базофильной пунктуацией, с кольцами Кабо, с тельцами Жолли). Можно встретить гигантские и гиперсегментированные формы нейтрофильных лейкоцитов.

Для сравнения даются мазки нормальной крови, при просмотре которых следует обратить внимание на наличие физиологического анизоцитоза и ложного пойкилоцитоза, на нормальную степень насыщения эритроцитов гемоглобином.

Вопросы для самоконтроля

1. Как проявляется анемия у человека? Какие функциональные изменения можно наблюдать у больного анемией?
2. Перечислите основные причины, вызывающие анемию.
3. Изменяется ли размер эритроцитов при анемии? Если изменяется, то дает ли этот феномен какую-либо информацию?
4. Как определяется цветной показатель и какую дополнительную информацию об анемии он может дать?
5. Каково функциональное состояние костного мозга при анемиях? Одинаково ли оно при различных формах анемий?

6. Какой тип анемии развивается при обильной кровопотере, чем эта анемия будет характеризоваться?
7. Почему хроническая кровопотеря приводит к железодефицитной анемии? Чем она характеризуется?
8. Какие причины могут привести к разрушению эритроцитов в организме?
9. Могут ли новорожденные дети страдать анемией? Какие формы анемий можно наблюдать в этом случае?
10. Могут ли анемии передаваться по наследству? Если могут, то какие формы?
11. Какие причины приводят к дефициту железа в организме и развитию железодефицитных анемий?
12. Какова роль желудка в кроветворении?
13. Какого типа анемии могут развиваться при удалении желудка?
14. Какова роль кишечного тракта в кроветворении, и какая анемия может развиваться при хронических расстройствах функции кишечника?
15. В чем заключается причина нарушений синтеза ДНК при злокачественном малокровии?
16. Каким способом необходимо вводить витамин В12 при В12-дефицитных анемиях – оральным или парэнтеральным способом? Почему?
17. Какие негематологические клинические нарушения характерны для анемии Аддисона–Бирмера?
18. Почему через 3–4 года после резекции желудка развивается мегалобластическая анемия?
19. Какими признаками характеризуется гипопластическая анемия?

**ЗАНЯТИЕ 3. Лейкоцитозы, лейкопении,
лейкемоидные реакции, лейкозы.
Картина крови и красного костного мозга**

Цель и задачи

1. Разобрать этиологию, патогенез и классификацию лейкопений, лейкоцитозов, лейкемоидных реакций.
2. Ознакомить студентов с особенностями морфологического состава крови при различных видах лейкопений, лейкоцитозов и лейкемоидных реакций.

3. Разобрать вопросы этиологии, патогенеза и классификации лейкозов.
4. Изучить особенности морфологического состава крови при различных видах лейкозов.

Основные теоретические вопросы

1. Этиология и патогенез лейкопенических состояний.
2. Основные механизмы развития лейкоцитозов.
3. Классификация лейкоцитозов.
4. Нейтрофильный лейкоцитоз, его разновидности, левый и правый сдвиги в формуле крови.
5. Природа лейкомоидных реакций, их виды.
6. Лейкоз, определение, характеристика и сущность процесса. Этиология заболевания.
7. Патогенез лейкозов.
8. Классификация лейкозов.
9. Основные изменения в крови и органах при остром лейкозе.
10. Картина крови и изменения в организме при хроническом миелолейкозе (миелозе).
11. Картина крови и изменения в организме при хроническом лимфолейкозе.

Наглядные пособия

ПЛАКАТЫ

1. Таблица классификации различных видов нейтрофильных лейкоцитозов.
2. Набор рисованных таблиц молодых и патологических форм лейкоцитов.

МИКРОПРЕПАРАТЫ

1. Нейтрофильный лейкоцитоз без ядерного сдвига.
2. Нейтрофильный лейкоцитоз с ядерным сдвигом влево.
3. Лимфоцитоз.
4. Эозинофилия.
5. Моноцитоз.
6. Инфекционный мононуклеоз.
7. Эозинофильная лейкомоидная реакция.
8. Нейтрофильная (миелоидная) лейкомоидная реакция.
9. Пельгеровская аномалия.

10. Острый лейкоз.
11. Хронический миелолейкоз.
12. Хронический лимфолейкоз.

Описание микропрепаратов

1. Различные виды лейкоцитозов

Окраска азур II – эозин.

Увеличение 900 с иммерсионным маслом.

Подсчёт лейкограммы производится в самой тонкой части мазка крови, перед «щёткой» В связи с тем, что клетки на мазке распределяются неравномерно, продвижение по мазку производится таким образом, чтобы захватить все его части (низ, середину, верх). Это можно сделать двумя способами:

- 1) зигзагообразно от одного края мазка к противоположному;
- 2) по прямой от одного конца мазка к другому, а затем вдоль края мазка 3–4 поля зрения и опять по прямой к противоположному краю мазка.

Все встречающиеся при просмотре мазка лейкоциты (нормальные и патологические) распознаются и заносятся в таблицу 1; в общей сумме набирается 100 клеток и выводится их процентное соотношение.

Таблица 1

Таблица для занесения результатов подсчета лейкоцитарной формулы

Бл	Эоз	Баз	Нейтрофильные лейкоциты					Лф	Мон
			Промиелоцит	М	Ю	П	С		

Примечание: **Бл** – бласты; **Эоз** – эозинофилы; **Баз** – базофилы; **Промиелоциты** – промиелоциты; **М** – миелоциты; **Ю** – юные (метамиелоциты); **П** – палочкоядерные; **С** – сегментоядерные; **Лф** – лимфоциты; **Мон** – моноциты.

После тщательного анализа результатов необходимо поставить мотивированный гематологический диагноз. В процессе работы студенты пользуются консультациями преподавателя, учебником, собственными зарисовками клеток крови, цветными таблицами.

2. Инфекционный мононуклеоз

Окраска азур II – эозин.

Увеличение 900 с иммерсионным маслом.

При просмотре препарата отмечается относительная нейтропения. Могут встречаться палочкоядерные нейтрофилы и одиночные метамиелоциты. Основная масса клеток (до 80%) представлена мононуклеарами: а) типичными лимфоцитами, часть из них с широкой цитоплазмой; б) типичными моноцитами в) атипическими клетками (лимфомоноциты). Они несколько крупнее лимфоцитов, имеют базофильную «пенистую» цитоплазму и крупное, довольно нежной структуры, полиморфное (овальное, бобовидное, лапчатое) ядро.

Атипичных клеток обычно бывает более 10%.

3. Нейтрофильная лейкомоидная реакция

Окраска азур II – эозин.

Увеличение 900 с иммерсионным маслом.

На мазке крови отмечается резко выраженный ядерный сдвиг влево: значительное количество палочкоядерных нейтрофилов, метамиелоцитов, миелоцитов. Могут встречаться отдельные промиелоциты, иногда и единичные миелобласты.

4. Острый лейкоз (Приложение, рис. 3)

Окраска азур II – эозин.

Увеличение 900 с иммерсионным маслом.

На препаратах крови часто встречаются бластные кроветворные клетки. Они могут быть разными по величине: от размера малых лимфоцитов до крупных, равных по величине моноцитам. Форма их чаще всего округлая. Цитоплазма голубая, чаще хорошо видна, иногда же, наоборот, имеет вид тонкого ободка вокруг ядра. Ядро относительно крупное с нежным хроматином, обязательно имеет голубоватые нуклеолы (ядрышки). В зависимости от характера и стадии болезни количество бластных клеток может быть различно.

Для острого лейкоза характерно «лейкемическое зияние»: отсутствие в крови, также как и в миелограмме, переходных форм от бластов к зрелым элементам. Кроме бластных клеток почти всегда встречаются в большем или меньшем количестве «тени Гумпрехта» (остатки ядер погибших клеток). Картина крови также может сопровождаться анемией разной степени выраженности, проявляющейся на мазках наличием гипохромных эритроцитов, анизо- и пойкилоцитозом, нормобластозом.

5. Хронический миелолейкоз (Приложение, рис. 4)

Окраска азур II – эозин.

Увеличение 900 с иммерсионным маслом.

Картина крови при хроническом миелозе в разгар заболевания может напоминать по клеточному составу нормальный костный мозг. В крови встречаются все формы гранулоцитов – от миелобластов до сегментоядерных нейтрофилов. Характерна «эозинофильно-базофильная ассоциация» – абсолютное и относительное увеличение содержания эозинофилов и базофилов в периферической крови. В различной степени могут быть выражены морфологические признаки анемии. Иногда встречается большое количество нормобластов.

6. Хронический лимфолейкоз

Окраска азури II – эозин.

Увеличение 900 с иммерсионным маслом.

Характерным для хронического лимфолейкоза является резкое увеличение зрелых лимфоцитов (свыше 80%). Лимфоциты чаще всего встречаются мелкие, но могут быть и крупные с широкой цитоплазмой. Встречаются единичные лимфобласты. Характерным явлением считается наличие значительного количества «теней Гумпрехта» (остатки ядер разрушенных клеток). Могут быть признаки анемии различной степени тяжести (нормобласты, полихроматофилы, анизо- и пойкилоцитоз).

Вопросы для самоконтроля

1. Дайте определение лейкоцитарной формуле. Каково содержание разных форм лейкоцитов в норме?
2. Назовите основные механизмы лейкопении.
3. Что такое агранулоцитоз, в чем заключаются причины его возникновения?
4. Наблюдается ли лейкоцитоз у здорового человека? Если наблюдается, то при каких условиях?
5. Что такое ядерный сдвиг при нейтрофильном лейкоцитозе, его клиническое значение?
6. Причины эозинофильного лейкоцитоза и его клиническое значение.
7. Что такое лейкомоидные реакции, чем они отличаются от лейкоцитозов и лейкозов?
8. Что такое инфекционный мононуклеоз? Опишите картину крови при данном заболевании.
9. Что такое абсолютный и относительный лейкоцитоз?
10. Что такое лейкозы? Перечислите их отличия от лейкоцитозов и лейкемических реакций?

11. Что общего между лейкозом и злокачественными опухолями?
12. Какие принципы положены в основу классификации лейкозов?
13. В чём заключается вирусная теория этиологии лейкозов? Какие факты ее подтверждают?
14. Какова роль ионизирующей радиации в возникновении лейкозов?
15. В чем заключается мутационно-клоновая теория возникновения лейкозов, и на каких фактах она основана?
16. Что такое метаплазия при лейкозах, и чем это явление может проявляться?
17. Что такое лейкемическое зияние, и для каких форм лейкоза оно характерно?
18. Какие формы острого лейкоза известны, как провести дифференциальную диагностику между ними?
- 19.
20. Какие формы хронических лейкозов известны. Опишите картину крови при них.
21. Чем характеризуется анемия при лейкозах? При каких формах лейкоза она наиболее выражена?
22. Назовите основные механизмы развития анемии при лейкозах.

ЗАНЯТИЕ 4. Патоморфология анемий и некоторых регионарных гемобластозов

Цель и задачи

Изучить патологическую анатомию анемий и некоторых гемобластозов.

Основные теоретические вопросы

1. Постгеморрагические анемии, их морфологическая характеристика.
2. Гемолитические анемии, их морфологическая характеристика.
3. Анемии вследствие нарушенного кровообразования, морфологическая характеристика.
4. Компенсаторные изменения в организме при анемиях.
5. Системные и регионарные гемобластозы: определение, виды, классификация.
6. Общая морфологическая характеристика изменений в органах при острых и хронических лейкозах.

7. Патологическая анатомия лимфомы Ходжкина.
8. Патоморфология гемобластозов.
9. Патологическая анатомия миеломной болезни.

Наглядные пособия

МАКРОПРЕПАРАТЫ

1. Селезенка при миелозе (№ 196, 197, 198).
2. Почка при лейкозе (№ 195, 199).
3. Гиперплазия селезенки (№ 45).
4. Метастазы лимфосаркомы в почку (№ 205).

ПЛАКАТЫ

1. Острые лейкозы.
2. Хронический миелолейкоз.
3. Хронический лимфолейкоз.
4. Злокачественные лимфомы.
5. Миеломная болезнь.
6. Лимфома Ходжкина (лимфогранулематоз).
7. Гиперплазия красного костного мозга.

МИКРОПРЕПАРАТЫ

1. Печень при хроническом миелолейкозе.
2. Печень при хроническом лимфолейкозе.
3. Лимфоузел при хроническом миелолейкозе (демонстрация).
4. Лимфоузел при лимфогранулематозе.

Описание микропрепаратов

1. Печень при хроническом миелолейкозе

Окраска эозин – гематоксилин. Малое и большое увеличения.

При малом увеличении следует обратить внимание на диффузный характер лейкоэмических инфильтратов, располагающихся между печеночными балками в пределах расширенных синусоидов. При большом увеличении рассмотреть клетки лейкоэмических инфильтратов.

2. Печень при хроническом лимфолейкозе

Окраска эозин – гематоксилин. Малое и большое увеличения.

При малом увеличении обратить внимание на очаговый характер лейкоэмических инфильтратов. Структура печени вне инфильтратов

сохранена. При большом увеличении рассмотреть клетки лейкемических инфильтратов.

3. Лимфоузел при хроническом миелолейкозе (демонстрация)

Окраска эозин – гематоксилин. Малое и большое увеличения.

Обычная структура лимфатического узла нарушена. Видна диффузная лейкемическая инфильтрация ткани лимфоузла клетками миелоидного ряда.

4. Лимфоузел при лимфоме Ходжкина (лимфогранулематозе)
(Приложение, рис. 5)

Окраска эозин – гематоксилин. Малое и большое увеличения.

При малом увеличении видно, что обычная структура лимфоузла изменена. Лимфоидная ткань представлена отдельными группами клеток, видна гиперплазия ретикулярных клеток, их полиморфизм, среди них встречаются многоядерные гигантские клетки Березовского–Штернберга–Рида, много эозинофилов и нейтрофилов. В некоторых полях зрения ткань лимфоузла замещена волокнистой соединительной тканью.

Вопросы для самоконтроля

1. Что такое лейкемический инфильтрат, каков механизм его возникновения?
2. Чем объяснить существование алейкемических вариантов лейкозов?
3. Каковы причины смерти при лейкозах?
4. Какие черты сближают лейкозы со злокачественными опухолями?
5. Какие стадии выделяют в развитии лимфогранулематоза?
6. Чем отличаются макроскопические изменения лимфоузлов при лимфогранулематозе от других форм лейкозов?
7. Что такое «пиоидный» костный мозг, и при какой форме лейкозов он встречается?

СИТУАЦИОННЫЕ ЗАДАЧИ

Задача №1

Больная Е., 14 лет. Поступила в клинику с жалобами на физическую усталость и психическую вялость, извращение вкуса и обоняния, «географический язык», сердцебиение, шум в ушах,

постоянную сонливость. При обследовании больной обнаружены трофические изменения ногтей и волос.

Анализ крови:

Содержание гемоглобина – 70 г/л, количество эритроцитов – 3,1 Т/л, количество ретикулоцитов – 3‰, количество лейкоцитов – 6,3 Г/л, число тромбоцитов – 220 Г/л.

В мазке крови: выраженный анизоцитоз (нормоциты и микроциты), гипохромные эритроциты. Содержание железа в сыворотке крови – 4 мкмоль/л.

1. Назовите вид анемии.
2. Назовите этиологию данного вида анемии.
3. Объясните патогенез этой анемии.

Задача №2

Больной Б., 55 лет. Поступил в клинику с жалобами на боли в животе, расстройство стула, слабость, утомляемость, чувство «ползания мурашек» в ногах. При осмотре больного выявлены бледность кожи, воспаление сосочков языка.

Анализ крови:

Содержание гемоглобина – 60 г/л, количество эритроцитов – 1,6 Т/л, количество ретикулоцитов – 5‰, количество лейкоцитов – 4,5 Г/л, количество тромбоцитов – 160 Г/л.

В мазке крови: выраженный анизоцитоз (обнаружены нормоциты, макроциты, единичные мегалоциты), пойкилоцитоз, гиперхромия эритроцитов, эритроциты с тельцами Жолли, гиперсегментоядерные нейтрофилы.

1. Назовите вид анемии.
2. Дайте характеристику заболевания (этиология, патогенез).

Задача №3

Больной Ю. поступил в стационар с признаками некротической ангины. Болезнь развивалась стремительно – за день до госпитализации больной почувствовал озноб, температура поднялась до 38,9 °С.

Анализ крови:

Содержание эритроцитов – 3,7 Т/л, гемоглобина – 130 г/л, тромбоцитов – 200 Г/л, общее количество лейкоцитов – 0,6 Г/л.

Лейкоцитарная формула, в %

БАЗ	ЭОЗ	Нейтрофилы			ЛФ	Мон
		Ю	п/я	с/я		
-	-	-	-	15	80	5

1. *Поставьте диагноз.*
2. *Дайте мотивированное заключение.*

Задача №4

В инфекционную клинику поступил пациент Ж., 20 лет, с признаками лихорадки, увеличением лимфатических узлов (преимущественно затылочных), явлениями катаральной ангины, кожной сыпью, умеренной спленомегалией.

Анализ крови:

Общее количество лейкоцитов – 26 Г/л.

Лейкоцитарная формула, в %

БАЗ	ЭОЗ	Нейтрофилы				Лимфоциты
		М	Ю	п/	с/я	
0	0	0	0	0	24	76

1. *Поставьте обоснованный диагноз.*
2. *Назовите причину.*

Задача №5

Анализ крови:

Содержание гемоглобина – 72 г/л, эритроцитов – 2,5 Т/л, лейкоцитов – 6,6 Г/л, тромбоцитов – 75,0 Г/л.

Лейкоцитарная формула, в %

Бласты	БАЗ	ЭОЗ	Нейтрофилы				ЛФ	Мон
			М	Ю	п/я	с/я		
65	0	0	0	0		18	14	3

Поставьте диагноз.

Задача №6

Больной М., 45 лет, обратился в стационар по поводу пневмонии. При обследовании отмечено небольшое увеличение лимфоузлов, которое, по утверждению пациента, имело место до заболевания. Печень не увеличена, селезенка выступает на 2 см из-под реберной дуги, плотная, безболезненная.

Картина крови:

Количественные изменения: содержание гемоглобина – 106 г/л, эритроцитов – 3,5 Т/л, лейкоцитов – 55,4 Г/л, тромбоцитов – 130,0 Г/л, СОЭ – 38 мм/ч. Качественные изменения в мазке крови: тени Боткина–Гумпрехта, голые ядра лимфоцитов.

Лейкоцитарная формула, в %

Бласты	БАЗ	ЭОЗ	Нейтрофилы				ЛФ	Мон
			М	Ю	п	с		
2	0	0	0	0	0	18	7	3

Поставьте диагноз.

Задача №7

Картина крови:

Количественные изменения: содержание гемоглобина – 68 г/л, эритроцитов – 3,1 Т/л, ретикулоцитов – 1,5 %, лейкоцитов – 164 Г/л.

Качественные изменения в мазке крови: нормобласты.

Лейкоцитарная формула, в %

БАЗ	ЭОЗ	Бласты	Нейтрофилы					ЛФ	Мон
			Промиело	М	Ю	п/я	с/я		
6	8	3	4	9	11	27	25	5	2

Поставьте диагноз.

ТЕСТОВЫЕ ЗАДАНИЯ

Выберите один или несколько правильных ответов.

1. УКАЖИТЕ ПРИЗНАКИ, ХАРАКТЕРНЫЕ ДЛЯ АНЕМИИ
 - а) уменьшение ОЦК, увеличение Нв
 - б) уменьшение ОЦК, увеличение эритроцитов
 - в) уменьшение Нв и эритроцитов

- г) уменьшение Нв
- д) уменьшение эритроцитов

2. НАИБОЛЕЕ ПОЛНО ПРИЧИНЫ ЖЕЛЕЗОДЕФИЦИТНОЙ АНЕМИИ ОТРАЖАЕТ ОТВЕТ

- а) недостаток в пище Fe^{+3} и HCl в желудке
- б) недостаток в пище Fe^{+3} , HCl в желудке, всасывания Fe^{+2} в кишечнике
- в) недостаток в пище Fe^{+3} , HCl в желудке, всасывания Fe^{+2} в кишечнике, трансферрина, депонирование Fe
- г) дефицит в пище Fe^{+3} , HCl и пепсина в желудке, нарушение всасывания Fe^{+2} в кишечнике, снижение трансферрина
- д) дефицит в пище Fe^{+3} , HCl и пепсина в желудке, нарушение всасывания Fe^{+2} в кишечнике, трансферрина, депонирование Fe

3. ГЛАВНЫМ ЗВЕНОМ В ПАТОГЕНЕЗЕ ЖЕЛЕЗОДЕФИЦИТНОЙ АНЕМИИ ЯВЛЯЕТСЯ СНИЖЕНИЕ

- а) синтеза гема и Нв
- б) синтеза миоглобина
- в) активности окислительно-восстановительных ферментов
- г) депонирование Fe
- д) синтеза миоглобина и депонирование Fe

4. РАЗВИТИЕ ЖЕЛЕЗОДЕФИЦИТНОЙ АНЕМИИ СВЯЗАНО С НАРУШЕНИЕМ ЭРИТРОПОЭЗА НА УРОВНЕ

- а) стволовых клеток (СК)
- б) ЭЧСК (КОЕе)
- в) проэритробластов и эритробластов
- г) нормобластов, ретикулоцитов
- д) эритроцитов

5. ДЛЯ СИНТЕЗА ГЕМА В НОРМОБЛАСТАХ НЕОБХОДИМ

- а) трансферрин
- б) гемсинтетаза
- в) глобин
- г) ферритин

6. АПЛАСТИЧЕСКУЮ АНЕМИЮ ВЫЗЫВАЮТ ФИЗИЧЕСКИЕ И ХИМИЧЕСКИЕ ФАКТОРЫ, ДЕЙСТВУЮЩИЕ НА
 - а) детерминированные стволовые клетки (КОЕгм)
 - б) ЭЧСК (КОЕэ)-коммитированные клетки
 - в) стволовые клетки (СК) или их «микроокружение»
 - г) проэритробласты и эритробласты
 - д) нормобласты, ретикулобласты

7. ХРОСОМОНОЙ АНОМАЛИЕЙ, ХАРАКТЕРНОЙ ДЛЯ ХРОНИЧЕСКОГО МИЕЛОЛЕЙКОЗА, ЯВЛЯЕТСЯ
 - а) анеуплоидия
 - б) трисомия по X-хромосоме
 - в) филадельфийская (Ph-) хромосома

8. ГЕМОМРАГИЧЕСКИЙ СИНДРОМ, РАЗВИВАЮЩИЙСЯ ПРИ ОСТРОМ ЛЕЙКОЗЕ, СВЯЗАН ПРЕИМУЩЕСТВЕННО С
 - а) усиленным распадом тромбоцитов в селезенке
 - б) угнетением и вытеснением тромбоцитарного ростка в костном мозге
 - в) нарушением адгезивных свойств тромбоцитов

9. В ПЕРИФЕРИЧЕСКОЙ КРОВИ ПРИ ОСТРОМ ЛЕЙКОЗЕ ВЫЯВЛЯЮТСЯ
 - а) выраженная анемия, тромбоцитопения, лейкоцитоз с бластозом
 - б) умеренная анемия, тромбоцитоз, гиперлейкоцитоз с левым сдвигом в лейкограмме до миелоцитов
 - в) умеренная анемия с тромбоцитопенией, лейкоцитоз с выраженным лимфоцитозом

10. ДИАГНОСТИЧЕСКИМИ КЛЕТКАМИ ПРИ ЛИМФОМЕ ХОДЖКИНА ЯВЛЯЮТСЯ
 - а) клетки Пирогова–Ланхганса
 - б) эпителиоидные клетки
 - в) клетки Березовского–Штернберга
 - г) нейтрофилы

ЗАНЯТИЕ 5. Контрольная работа

Вопросы к контрольной работе

1. Функции крови.
2. Современная теория кроветворения.
3. Механизмы регуляции гемопоэза.
4. Этиология анемий.
5. Признаки повышенной регенерации крови.
6. Основные критерии анемий.
7. Функциональные изменения при анемиях.
8. Классификация анемий по патогенезу.
9. Симптоматическая классификация анемий.
10. Патологические формы эритроцитов.
11. Гипопластические и апластические анемии.
12. Хроническая постгеморрагическая анемия.
13. Острая постгеморрагическая анемия.
14. Врожденная гемолитическая анемия (микросфероцитарная).
15. Гемолитические анемии. Характеристика. Классификация.
16. Этиология и патогенез макроцитарных и мегалобластических анемий.
17. Гемолитическая болезнь новорожденных (эритробластоз).
18. Гемоглобинозы.
19. Пернициозная анемия Аддисона–Бирмера.
20. Приобретенные гемолитические анемии.
21. Что такое лейкоцитоз? Классификация лейкоцитозов.
22. Эозинофилия.
23. Виды нейтрофильного лейкоцитоза.
24. Лейкопении. Этиология. Патогенез.
25. Физиологический лейкоцитоз. Виды.
26. Нормальная лейкоцитарная формула.
27. Лейкемоидные реакции.
28. Инфекционный мононуклеоз.
29. Этиология лейкозов.
30. Классификация острых лейкозов.
31. Патогенез клинических проявлений при лейкозах.

32. Патогенез лейкозов.
33. Роль вирусов в этиологии лейкозов.
34. Хронический лимфоцитарный лейкоз.
35. Хронический миелолейкоз.
36. Острые формы лейкозов, их дифференциальная диагностика.
37. Лимфогранулематоз.
38. Патогенез анемии при лейкозах.
39. Что такое лейкоз.
40. Миеломная болезнь.

ТЕМА 2

ПАТОЛОГИЯ СЕРДЕЧНО-СОСУДИСТОЙ СИСТЕМЫ

ЗАНЯТИЕ 6. Основные морфологические изменения в органах и тканях при ревматизме и пороках сердца

Цель и задачи

1. Изучить морфогенез дезорганизации соединительной ткани при коллагенозах.
2. Изучить морфогенез и клинические проявления ревматизма, ревматических и основных врожденных пороков сердца.
3. Изучить особенности кровообращения при различных пороках сердца.

Основные теоретические вопросы

1. Определение и морфологическая характеристика коллагенозов. Основные заболевания, относящиеся к коллагенозам (системная красная волчанка, ревматоидный артрит, хорея).
2. Ревматизм: этиология, патогенез.
3. Морфологические стадии течения ревматизма.
4. Ревматический миокардит, морфологические типы, исходы и значение.
5. Ревматический эндокардит, морфологические разновидности, исходы и значение.
6. Ревматические пороки сердца, разновидности. Особенности гемодинамики, значение.
7. Ревматический митральный порок сердца. Морфологические изменения в сердце и других органах.
8. Ревматический аортальный порок сердца. Морфологические изменения в сердце и других органах.
9. Понятие о ревматическом панкардите.
10. Экстракардиальные поражения при ревматизме.
11. Приобретенные пороки сердца неревматической природы.
12. Классификация основных врожденных пороков сердца, особенности гемодинамики, значение.

13. Патологическая анатомия компенсированных и декомпенсированных пороков сердца.

Наглядные пособия

МАКРОПРЕПАРАТЫ

1. Эндокардит бородавчатый (№ 122).
2. Эндокардит (№ 123).
3. Ревматический панкардит (№ 46).
4. Ревматический порок митральных клапанов (№ 47).
5. Порок сердца ревматический (№ 119, 121).
6. Фибринозный перикардит (№ 118).
7. Шаровидный тромб в предсердии (№ 120).
8. Стеноз левого атриовентрикулярного отверстия сердца (№ 5).
9. Порок аортального клапана (№ 36).
10. Искусственный клапан сердца (№ 209).

ПЛАКАТЫ

1. Ревматический пристеночный эндокардит.
2. Мукоидное набухание.
3. Фибриноидное набухание.
4. Межуточный продуктивный миокардит.
5. Петрификация митрального клапана при ревматическом пороке сердца.
6. Основные пороки развития сердца.
7. Патанатомия ревматизма.
8. Патанатомия приобретенных (ревматических) пороков сердца.
9. Патанатомия ревматоидного артрита.
10. Патанатомия системной красной волчанки.
11. Ревматизм.

МИКРОПРЕПАРАТЫ

1. Ревматический склероз клапанов.
2. Отек легкого (демонстрация).
3. Бурая индурация легкого (демонстрация).
4. Мускатная печень (демонстрация).
5. Мускатный цирроз печени (демонстрация).

Описание микропрепаратов

1. Ревматический склероз клапанов (Приложение, рис. 6)

Окраска: гематоксилин-эозин, малое увеличение.

В структуре клапана отсутствует волокнистость. В ткани клапана определяются мелкие сосуды (в норме они отсутствуют), вокруг сосудов и вне их встречаются клеточные инфильтраты из мононуклеарных лейкоцитов, фибробластов и гистиоцитов. Последние очень характерны для ревматического процесса. В ткани клапана также видны отложения извести в виде синих бесформенных глыбок.

Дополнительная демонстрация микропрепаратов из темы: «Нарушение периферического кровообращения», занятие 2 (Руководство к практическим занятиям по общей патологии, часть I): отек легкого, бурая индурация легких, мускатная печень, мускатный цирроз печени.

Вопросы для самоконтроля

1. Какие болезни относятся к группе «коллагенозов» и почему?
2. Каким образом возникает «панцирное сердце»?
3. Объясните причину инфаркта легких при бородавчатом эндокардите двухстворчатого клапана.
4. Характерны ли язвенные поражения при ревматическом эндокардите, когда они встречаются?
5. Какие болезни, кроме ревматизма, могут вызвать возникновение порока сердца?
6. Какие врожденные пороки относятся к «синим», какие к «белым»?

ЗАНЯТИЕ 7. Патоморфология атеросклероза.

Ишемическая болезнь сердца

Цель и задачи

1. Изучить патогенез, стадии, морфогенез, осложнения и исходы атеросклероза.
2. Изучить этиопатогенез, основные проявления и осложнения ишемической болезни сердца (ИБС).

Основные теоретические вопросы

1. Этиология и патогенез атеросклероза.

2. Нарушения липидного обмена, способствующие развитию атеросклероза.
3. Морфогенез атеросклеротического процесса, локализация сосудистых поражений.
4. Атеросклероз аорты: осложнения, исходы.
5. Атеросклероз венечных сосудов, роль в развитии ИБС.
6. Факторы риска развития ИБС.
7. Острая коронарная недостаточность, морфофункциональная характеристика.
8. Хроническая коронарная недостаточность, морфофункциональная характеристика.
9. Стенокардия: формы, морфологические изменения в миокарде, исходы, осложнения.
10. Инфаркт миокарда: классификации, исходы, осложнения.

Наглядные пособия

МАКРОПРЕПАРАТЫ

1. Атеросклероз аорты с пристеночным тромбом (№ 145).
2. Атеросклероз аорты (№ 10, 16).
3. Атеросклероз с изъятием бляшек (№ 138).
4. Атеросклероз аорты. Пластика аорты (№ 27).
5. Атеросклероз коронарных сосудов. Хроническая аневризма сердца. Пристеночный тромб. Фибринозный перикардит (№ 7).
6. Инфаркт миокарда (№ 132, 243).
7. Инфаркт миокарда с разрывом (№ 42).
8. Аневризма сердца (№ 137).
9. Рубцы миокарда после инфаркта (№ 125, 126).
10. Кардиосклероз (№ 119, 125, 202).
11. Ишемическая болезнь сердца. Хроническая аневризма сердца. Пристеночный тромб (№ 6).

ПЛАКАТЫ

1. Гипертрофия миокарда левого желудочка.
2. Инфаркт миокарда.
3. Обызвествление бляшки в аорте при атеросклерозе.
4. Атеросклероз, гипертоническая болезнь.
5. Патанатомия ишемической болезни сердца.
6. Морфогенез атеросклероза.

МИКРОПРЕПАРАТЫ

1. Инфаркт миокарда (демонстрация).
2. Инфаркт миокарда с организацией.
3. Крупноочаговый кардиосклероз.
4. Очаг белого размягчения головного мозга.
5. Атеросклероз аорты.

Описание микропрепаратов

1. Инфаркт миокарда (Приложение, рис. 7)

Окраска гематоксилин – эозин, малое и большое увеличение.

Среди гипертрофированных мышечных волокон имеются группы кардиомиоцитов, лишенные ядер (некроз). Отмечаются гранулоцитарная инфильтрация, гиперемия сосудов. Определяется диффузный кардиосклероз.

2. Инфаркт миокарда с организацией

Окраска гематоксилин – эозин, малое и большое увеличение.

На препарате определяются зоны некроза кардиомиоцитов, окруженные грануляционной тканью. Виден распространенный кардиофиброз.

3. Крупноочаговый кардиосклероз (Приложение, рис. 8)

Окраска гематоксилин – эозин, малое увеличение.

Кардиомиоциты замещены волокнистой соединительной тканью, образующей крупные очаги. Близлежащие кардиомиоциты компенсаторно гипертрофированы.

4. Очаг белого размягчения головного мозга

Окраска гематоксилин – эозин, увеличение малое и большое.

В зоне размягчения (некроза нервной ткани) сосуды расширены и полнокровны. Вещество мозга не содержит нейроцитов, нервные волокна имеют сетчатую или зернистую структуру (отек), местами не определяются. Отмечается пропитывание вещества мозга микроглиоцитами («белые шары»).

5. Атеросклероз аорты

Окраска гематоксилин – эозин, малое и большое увеличение.

В стенке аорты определяется экзофитное образование (бляшка), покрытое соединительно-тканной покрывкой и эндотелием. В центре бляшки выявляются разрыхленная, пеннистая масса, занимающая интиму и среднюю оболочку сосуда (ядро, некротический центр).

Вопросы для самоконтроля

1. Какие стадии атеросклеротического поражения сосудов имеют клинические проявления, в чем они состоят?
2. Какие изменения в плазме крови способствуют развитию атеросклероза?
3. Как влияет ожирение на развитие и течение атеросклероза?
4. Какие сосуды подвергаются преимущественному поражению атеросклерозом, с чем это связано?
5. Каковы сходство и связь атеросклероза с гипертонической болезнью?
6. В каком отделе сердца чаще всего возникают инфаркты?
7. В какие сроки при инфаркте наступает разрыв сердца и почему?
8. Почему у больных атеросклерозом могут наблюдаться психические расстройства?
9. Что такое острая и хроническая аневризма сердца?
10. Проведите дифференциальный диагноз разновидностей первично сморщенной почки.

ЗАНЯТИЕ 8. Патоморфология гипертонической болезни. Цереброваскулярные болезни

Цель и задачи

1. Изучить патогенез, стадии, морфогенез гипертонической болезни.
2. Изучить патогенез, морфогенез и клинические проявления цереброваскулярных болезней.

Основные теоретические вопросы

1. Этиология, патогенез, факторы риска гипертонической болезни.
2. Первичная (эссенциальная) и вторичная (симптоматическая) артериальная гипертензия, особенности развития.
3. Доброкачественная и злокачественная артериальная гипертензия: особенности структурно-функциональных изменений в сосудах и органах.
4. Доброкачественная гипертензия: стадии, динамика изменений в сосудах и органах.
5. Морфофункциональные изменения сердца при разных стадиях гипертонической болезни. Исходы, осложнения.

6. Церебральные формы гипертонической болезни, проявления, осложнения.
7. Почечная форма гипертонической болезни, изменения почки при гипертонической болезни.

Наглядные пособия

МАКРОПРЕПАРАТЫ

1. Гипертрофия сердца (№ 117).
2. Артериолосклеротическая почка (№ 12).
3. Почка при гипертонической болезни (№ 12а).
4. Кровоизлияние в мозг (№ 3, 203, 142, 129, 238).

ПЛАКАТЫ

1. Гипертрофия миокарда левого желудочка.
2. Кровоизлияние в мозг.
3. Гиалиноз сосудов селезенки.
4. Схема патогенеза гипертонической болезни.
5. Поражение органов при гипертонической болезни.
6. Патанатомия гипертонической болезни.
7. Патанатомия цереброваскулярной болезни.

МИКРОПРЕПАРАТЫ

1. Гипертрофия миокарда (демонстрация).
2. Кровоизлияние в мозг (демонстрация).
3. Почка при гипертонической болезни.
4. Артериолосклеротический нефроцирроз.
5. Очаг белого размягчения головного мозга.

Описание микропрепаратов

1. Гипертрофия миокарда

Окраска гематоксилин – эозин, увеличение малое и большое.

Кардиомиоциты увеличены в объеме, ядра в них крупные, имеют овальную форму или деформированы. Между мышечными волокнами или их группами видны расширенные прослойки соединительной ткани, замещающей местами кардиомиоциты.

2. Почка при гипертонической болезни (Приложение, рис. 9)

Окраска гематоксилин – эозин, малое увеличение.

Найти артериолы и обратить внимание на утолщение их стенок и сужение просвета. Вблизи таких артериол видны склерозированные и

гиалинизированные клубочки (в виде розовых гомогенных шаров). В артериях определяется гиперплазия мышечного слоя. Канальцы или уменьшены в размере (атрофированы) или отсутствуют из-за замещения соединительной тканью.

3. Артериолосклеротический нефроцирроз

Окраска гематоксилин-эозин, малое и большое увеличение.

На препарате определяются выраженные признаки атрофии и склероза паренхимы. В корковом слое резко снижено число функционирующих нефронов. Большая часть клубочков гиалинизирована или склерозирована. Канальцевый аппарат также атрофирован – снижена плотность канальцев, уменьшены их размеры, в просветах определяются гиалиновые цилиндры. Артериальные сосуды имеют утолщенную стенку и суженный просвет. В артериях среднего и крупного калибра выявляется неоднородное утолщение стенки в связи с образованием атеросклеротических бляшек.

4. Кровоизлияние в мозг

Окраска гематоксилин-эозин, малое увеличение.

В ткани головного мозга видны скопления эритроцитов, инфильтрирующих ткань мозга, с многочисленными микроглиоцитами вокруг. Оценить давность кровоизлияния (наличие или отсутствие гемосидерофагов).

Вопросы для самоконтроля

1. Что такое гипертонический криз?
2. Каковы наиболее частые механизмы кровоизлияния в мозг при гипертонической болезни? Какова их типичная локализация и каковы причины смерти?
3. Какие факторы способствуют усилению синтеза ренина в почках при гипертонической болезни?
4. С чем связано усиление активности системы «ренин-ангиотензин-альдостерон» при гипертонической болезни?
5. Почему длительное психоэмоциональное напряжение и пожилой возраст относят к факторам риска гипертонической болезни?
6. С чем связано развитие ишемической болезни сердца при гипертонической болезни? Какие морфологические изменения в сердечной мышце при этом развиваются?

СИТУАЦИОННЫЕ ЗАДАЧИ

Задача №1

Мужчина 45 лет обратился к врачу с жалобами на боли в области сердца при физической нагрузке. Боли появились недавно, в течение последних 2–3 лет, наблюдаются умеренно прогрессирующее снижение умственных способностей, психическая и физическая утомляемость, зябкость и склонность к запорам. При осмотре: кожа землистого цвета, лицо одутловато. АД 120/75 мм рт. ст. ЧСС 54 в 1 мин. Ангиография: левая коронарная артерия сужена на 70%. Биохимия: общий холестерин – более 50 мЕ/л (норма 0,3–4,0); триглицериды – 2,1 ммоль/л (норма <6,5); ЛПНП – 10,9 ммоль/л (норма <5,0); ЛПВП – 1,2 ммоль/л (норма > 0,9).

- 1. О каком заболевании идет речь, какой тип гиперлипотеинемии ему соответствует?*
- 2. Объясните генез клинических проявлений.*

Задача №2

Больная 27 лет, страдающая сахарным диабетом II-го типа, обратилась с жалобами на периодические (1–2 раза в неделю) приступы головной боли и головокружения, «шум» в голове, ухудшение памяти. Данные симптомы прогрессируют в течение года. Во время последнего наблюдалось легкое онемение кисти левой руки. Вредные привычки: курение сигарет в течение 8 лет, по полпачки в день. При осмотре: масса тела 75 кг (рост 160 см), АД 140/90; пульс 82. Ангиография: снижение кровотока в вертебробазилярном бассейне на 50%.

- 1. Какая патология, являющаяся одним из типичных проявлений атеросклероза, послужила причиной обращения к врачу?*
- 2. Объясните клинические проявления.*
- 3. Какие заболевания способствовали развитию атеросклероза?*
- 4. Почему курение неблагоприятно сказывается на течении атеросклероза?*

Задача №3

Больной 30 лет обратился к врачу с жалобами на боли в сердце, сердцебиение, одышку при незначительной нагрузке. В течение

последних 5 лет отмечается значительное повышение АД. При обследовании обнаружена большая опухоль коры надпочечников (аденома).

1. *Каков механизм развития гипертензии?*
2. *Объясните причины имеющихся симптомов.*

Задача №4

У больного 50 лет, ранее перенесшего трансмуральный инфаркт, отмечались одышка, отеки нижних конечностей, тяжесть в правом подреберье. Выявлено значительное расширение границ сердца, в области верхушки сердца обнаружено пульсирующее выбухающее образование. Внезапно развилась правосторонняя гемиплегия, произошла потеря сознания и смерть.

1. *Объясните все клинические признаки болезни.*
2. *Каковы возможные причины смерти?*

Задача №5

У женщины 30 лет с детства диагностирован ревматический порок сердца. В последние годы часто возникают эпизоды сердечно-сосудистой недостаточности. Поступила в клинику с обострением ревматизма. На фоне нарастающей сердечнососудистой недостаточности развилась левосторонняя гемиплегия.

1. *О каких формах ревматизма можно говорить?*
2. *С чем связаны клинические проявления болезни?*

ТЕСТОВЫЕ ЗАДАНИЯ

Выберите один или несколько правильных ответов.

1. К «АТЕРОГЕННЫМ» ЛИПОПРОТЕИНАМ ОТНОСЯТСЯ
 - а) хиломикроны
 - б) липопротеины очень низкой плотности (ЛПОНП)
 - в) липопротеины промежуточной плотности (ЛППП)
 - г) липопротеины низкой плотности (ЛПНП)
 - д) липопротеины высокой плотности (ЛПВП)

2. ИШЕМИЧЕСКИЙ ИНСУЛЬТ ГОЛОВНОГО МОЗГА МОЖЕТ БЫТЬ СВЯЗАН С АТЕРОСКЛЕРОЗОМ
- а) венечных артерий
 - б) мозговых артерий
 - в) грудной аорты
 - г) позвоночных артерий
3. ВЕДУЩИМ МЕХАНИЗМОМ СЕРДЕЧНОГО ОТЕКА ЯВЛЯЕТСЯ
- а) вторичный альдостеронизм
 - б) гипоонкия плазмы крови
 - в) повышение проницаемости сосудистой стенки
 - г) повышение гидростатического давления в полых венах
 - д) лимфостаз.
4. В ОСНОВЕ ПАТОГЕНЕЗА АТЕРОСКЛЕРОЗА ЛЕЖИТ
- а) прогрессирующая дезорганизация соединительной ткани
 - б) артериологиалиноз
 - в) нарушение жирового обмена в паренхиматозных органах
 - г) нарушение жира-белкового обмена с поражением артерий эластического и мышечно-эластического типа
5. ОСЛОЖНЕНИЯМИ АТЕРОСКЛЕРОЗА АОРТЫ ЯВЛЯЮТСЯ
- а) тромбоз легочной артерии
 - б) инфаркт головного мозга
 - в) аневризма, ее разрыв
 - г) тампонада сердца
6. ВТОРИЧНАЯ АРТЕРИАЛЬНАЯ ГИПЕРТЕНЗИЯ МОЖЕТ СТАТЬ СЛЕДСТВИЕМ
- а) ишемии почек
 - б) гиперфункции коры надпочечников (кушингоидный синдром)
 - в) гипофункции коры надпочечников (болезнь Аддисона)
 - г) гиперальдостеронизма
 - д) гипоальдостеронизма
 - е) гипертиреоза
 - ж) гипотиреоза

7. ОСНОВНЫМИ ОСЛОЖНЕНИЯМИ ГИПЕРТОНИЧЕСКОЙ БОЛЕЗНИ ЯВЛЯЮТСЯ
- а) гипертонические кризы
 - б) ишемическая болезнь сердца
 - в) сердечная недостаточность перегрузочного типа
 - г) дилатация правого желудочка
 - д) жировая дистрофия печени
 - е) инсульт головного мозга
 - ж) нефропатия с исходом в хроническую почечную недостаточность
 - з) острая почечная недостаточность
 - и) гипертоническая ретинопатия
 - к) варикозное расширение вен
8. ПРОГРЕССИРОВАНИЕ ЭССЕНЦИАЛЬНОЙ ГИПЕРТОНИЧЕСКОЙ БОЛЕЗНИ ОБУСЛОВЛЕНО
- а) ишемией почек
 - б) гипертрофией миокарда
 - в) гиперплазией мозгового слоя надпочечников
9. ПОСЛЕДСТВИЯМИ СТЕНОЗА МИТРАЛЬНОГО КЛАПАНА ЯВЛЯЮТСЯ
- а) застой крови в легких
 - б) гипертрофия левого предсердия и правого желудочка (легочное сердце)
 - в) диастолические шумы в сердце
 - г) все перечисленное
10. РЕВМАТИЧЕСКИЙ ПЕРИКАРДИТ НОСИТ ХАРАКТЕР
- а) экссудативного фибринозного воспаления
 - б) экссудативного серозного воспаления
 - в) продуктивного гранулематозного воспаления

ТЕМА 3

ПАТОЛОГИЯ ПОЧЕК

ЗАНЯТИЕ 9. Основные патофизиологические и патоморфологические изменения при патологии почек

Цель

Изучить основные функциональные и микроструктурные нарушения, возникающие при патологии почек.

Основные теоретические вопросы

1. Морфофункциональная характеристика нефрона.
2. Основные расстройства нервной и гуморальной регуляции почек.
3. Расстройства ультрафильтрации: этиология, патогенез, клинические проявления.
4. Понятие «клиренс», его значение.
5. Нарушения диуреза и его виды (олигурия, анурия, полиурия).
6. Резорбтивная недостаточность: клинические и морфологические проявления.
7. Нарушения концентрационной функции почек (гипостенурия, изостенурия). Изменения состава мочи при заболеваниях почек.
8. Ренальные и экстраренальные симптомы, возникающие при патологии почек, причины и механизм развития.

Наглядные пособия

ПЛАКАТЫ

1. Схема нефрона.
2. Важнейшие функции нефрона.
3. Физиологические свойства и составные части нормальной мочи.
4. Зернистая, гиалиново-капельная, гидropическая дистрофия почки.
5. Патогенез симптомов острого диффузного гломерулонефрита.
6. Патогенез симптомов хронического нефрита.
7. Тубулопатии.
8. Нефротический синдром.
9. Характеристика различных типов почечной недостаточности.
10. Схема активирования системы «ренин-ангиотензин»
11. Гломерулонефрит.

12. Расстройства при нефрозе.

МИКРОПРЕПАРАТЫ

1. Подострый интракапиллярный гломерулонефрит.
2. Серозный экстракапиллярный гломерулонефрит.
3. Продуктивный экстракапиллярный гломерулонефрит.
4. Амилоидоз почки.
5. Восходящий гнойный нефрит.
6. Зернистая дистрофия и некроз эпителия проксимальных канальцев почки (демонстрация, занятие 4, I семестр).
7. Кистозные почки (демонстрация, занятие 6, I семестр).

Описание микропрепаратов

1. Подострый интракапиллярный гломерулонефрит

Окраска гематоксилин – эозин, большое увеличение.

Большинство клубочков увеличены в размере. Количество клеток в них увеличено (пролиферация). Капиллярные петли клубочков расширены (парез сосудов). В других клубочках можно видеть признаки стаза. Эпителий капсулы Шумлянского набухший. Эпителий проксимальных отделов канальцев в состоянии вакуольной и зернистой дистрофии. В просвете канальцев встречаются зернистые цилиндры.

2. Серозный экстракапиллярный гломерулонефрит

Окраска гематоксилин – эозин, большое увеличение.

Обратить внимание на наличие жидкости в просвете капсул Шумлянского. Некоторые петли клубочков коллабированы, другие – полнокровны. Эпителий проксимальных отделов канальцев в состоянии вакуольной дистрофии. Сосуды стромы полнокровны.

3. Продуктивный экстракапиллярный гломерулонефрит (Приложение, рис. 10)

Окраска гематоксилин – эозин, большое увеличение.

Обращает на себя внимание утолщение стенок капсул Шумлянского за счет фибропластического превращения, поэтому следует считать, что течение данного процесса уже имеет хронический характер. Клубочки атрофичны. Видна вакуольная и зернистая дистрофия эпителия канальцев; в просвете канальцев – гиалиновые и зернистые цилиндры с примесью лейкоцитов. Строма отечна, местами соединительно-тканые прослойки между прямыми канальцами утолщены за счет фибропластических изменений,

местами видны очаги лимфоидной инфильтрации, являющейся одним из признаков хронического воспаления.

4. Амилоидоз почки

Окраска Конго-рот, малое увеличение.

Клубочки почек увеличены, в них наблюдается отложение амилоидных масс, окрашивающихся Конго красным в розовый цвет. Амилоид нередко полностью замещает капиллярные петли клубочков. Отмечается отложение амилоидных масс в стенках сосудов и базальных мембранах канальцев. Канальцы расширены и заполнены цилиндрами.

5. Восходящий гнойный нефрит, пиелонефрит (Приложение, рис. 11)

Окраска гематоксилин – эозин, большое и малое увеличения.

Структура почек изменена. Рисунок прямых канальцев подчеркнут из-за наличия в их просветах гнойного экссудата. Местами на месте канальцев выявляются микроабсцессы. Сосуды мозгового слоя гиперемированы.

Вопросы для самоконтроля

1. Какие морфологические нарушения могут развиваться в клубочке, какие мочевые симптомы при этом диагностируются?
2. Какие изменения состава мочи возникают при патологии канальцевого аппарата нефронов?
3. Что такое нефротический синдром, как при этом изменяются количество и состав мочи?
4. При каких заболеваниях почек может возникнуть гематурия, каков механизм ее возникновения?
5. Что такое изостенурия, при каких состояниях она возникает, каков механизм ее возникновения?
6. Что такое «цилиндры», их разновидности, при каких состояниях они появляются в моче?
7. Что такое азотемия, когда она наблюдается?
8. Каким путем могут выделяться азотистые продукты из организма при почечной недостаточности?
9. Какие нарушения электролитного состава плазмы и кислотно-щелочного равновесия выявляются при почечной недостаточности?
10. Какие изменения в составе крови наблюдаются при почечной уремии?

ЗАНЯТИЕ 10. Болезни почек.

Острая и хроническая почечная недостаточность

Цель

Изучить морфофункциональные изменения в организме при основных видах гломерулопатий (гломерулонефрит, липоидный нефроз, амилоидоз почек) и тубулопатий (некротический нефроз, пиелонефриты, кистозные почки, нефросклероз), острой и хронической почечной недостаточности.

Основные теоретические вопросы

1. Современная морфофункциональная классификация болезней почек.
2. Гломерулонефрит: этиология, патогенез, классификация по течению, локализации и виду воспаления, функциональные нарушения, исходы.
3. Липоидный нефроз: этиология, патогенез, формы, исходы.
4. Амилоидоз почек: этиология, патогенез, функциональные нарушения, исходы.
5. Некротический нефроз: этиология, патогенез, морфофункциональные нарушения, исходы.
6. Пиелонефрит: классификация, этиология, патогенез, морфофункциональные нарушения, исходы.
7. Поликистоз почек: этиология, патогенез, морфология, исходы.
8. Нефросклероз: этиология, патогенез, морфофункциональные изменения, исходы.
9. Понятие о «первично сморщенной» и «вторично сморщенной» почке.
10. Патологическая анатомия почечной уремии.

Наглядные пособия

ПЛАКАТЫ

1. Гломерулонефрит.
2. Тубулопатии.
3. Нефротический синдром.
4. Амилоидный нефроз.
5. Некротический нефроз.
6. Метастатический гнойный нефрит.
7. Ультрамикроскопическое строение почечного тельца.
8. Схема юкстамедуллярного и коркового нефрона.

9. Схема: «Динамика морфо-функциональных изменений почек при гломерулонефрите».
10. Схема: «Динамика морфофункциональных изменений почек при некротическом нефрозе».
11. Морфологическая классификация гломерулонефрита.
12. Стадии амилоидоза почек.
13. Патанатомия острой почечной недостаточности с нефротическим синдромом.
14. Патанатомия гломерулонефрита.
15. Клинические симптомы хронической почечной недостаточности.

МАКРОПРЕПАРАТЫ

1. Гломерулонефрит (№ 147,149).
2. Нефрит (№ 152).
3. Хронический гломерулонефрит (№ 13).
4. Эмболический гнойный нефрит (№ 215).
5. Метастатический гнойный нефрит. Муляж
6. Сморщенная почка (№ 148, 15).
7. Кистозная почка (№ 49).
8. Амилоидоз почки (№ 6).
9. Артериолосклеротическая почка (№ 12).
10. Фибринозный перикардит (№ 118).
11. Гидронефроз (№ 43).

Вопросы для самоконтроля

1. Какая функция почек преимущественно страдает при диффузных гломерулонефритах, какими почечными симптомами это проявляется?
2. Внепочечные симптомы диффузного гломерулонефрита. Каков механизм их развития?
3. Что такое «почечные» отеки, каков механизм их развития?
4. С чем связана гипертрофия сердца при гломерулонефрите?
5. Чем морфологически документируется при вскрытии смерть от острой сердечной недостаточности при остром гломерулонефрите?
6. Какие виды воспаления характерны для острых нефритов, подострых и хронических нефритов?
7. Чем объяснить появление нефротических симптомов при диффузном гломерулонефрите?
8. Каковы причины смерти при некротическом нефрозе?

9. Почему при амилоидозе почек развиваются склонности к тромбозам?
10. Как объяснить частое отсутствие симптома гипертонии при амилоидозе почек с исходом во вторично-сморщенную почку?
11. Почему при уремии наблюдается фибринозное воспаление слизистых оболочек желудочно-кишечного тракта, легких, серозных оболочек? Что общего в функции этих органов?
12. Почему при уремии исчезают отеки?

СИТУАЦИОННЫЕ ЗАДАЧИ

Задача №1

Обследование больного выявило гематурию, гиалиновые цилиндры и белок в моче.

1. *Повреждение какого участка нефрона могло вызвать такие симптомы?*
2. *Какие заболевания почек можно предполагать?*

Задача №2

У больного с хронической почечной недостаточностью обнаружен обширный остеопороз. Назначение больному витамина D не принесло желаемых результатов.

1. *Укажите механизм деминерализации костной ткани.*
2. *Какова роль почек в обмене кальция?*

Задача №3

Больная, 23 лет, с детства часто болела ангинами. Через 2 недели после очередной стрептококковой инфекции появились слабость, тошнота, ноющая боль в пояснице, отеки на лице и ногах, моча цвета мясных помоев, в связи с чем обратилась к врачу.

1. *Какая патология почек развилась у нее?*
2. *Охарактеризуйте количественные и качественные изменения мочи и крови.*
3. *Какие механизмы лежат в основе отечного и гипертензивного синдромов?*

Задача №4

Анализ мочи: суточный диурез 5500 мл, относительная плотность 1040, белок отсутствует, глюкоза 4%, ацетон положительный.

Биохимия крови: сахар крови 12 ммоль/л (норма 3,3–5,5 ммоль/л), остаточный азот 55 ммоль/л (норма 14,3–28,6 ммоль/л).

На основании данных анализов мочи и крови сделайте заключение о типе имеющейся патологии.

Задача №5

У 25-летней беременной температура тела повысилась до 38°C, возникли дизурия и боли в поясничной области справа. В моче многочисленные нейтрофилы и бактериурия.

1. *С каким заболеванием связаны эти симптомы?*
2. *Каков патогенез этого процесса?*

Задача №6

У больного, пострадавшего во время землетрясения и извлеченного из-под обломков здания с размозженной ногой, на 2-е сутки отмечалась стойкая анурия.

1. *О какой патологии почек это может свидетельствовать, что явилось причиной?*
2. *Какие микроскопические признаки имеет эта патология?*

ТЕСТОВЫЕ ЗАДАНИЯ

Выберите один или несколько правильных ответов.

1. **НАЗОВИТЕ КЛАССИЧЕСКУЮ ТРИАДУ КЛИНИЧЕСКИХ СИМПТОМОВ, ХАРАКТЕРНЫХ ДЛЯ ОСТРОГО ГЛОМЕРУЛОНЕФРИТА**
 - а) артериальная гипертензия
 - б) артериальная гипотензия
 - в) отеки
 - г) желтуха
 - д) гематурия
2. **УКАЖИТЕ ХАРАКТЕРНЫЕ МАКРОСКОПИЧЕСКИЕ ПРОЯВЛЕНИЯ ОСТРОГО ГЛОМЕРУЛОНЕФРИТА**
 - а) увеличение почек
 - б) уменьшение почек
 - в) расширение коркового слоя с красным крапом («пестрая почка»)
 - г) полнокровие коркового слоя («красная почка»)

3. УКАЖИТЕ, КАКИЕ ИЗ УКАЗАННЫХ ОПРЕДЕЛЕНИЙ ХАРАКТЕРИЗУЮТ ПОДОСТРЫЙ ГЛОМЕРУЛОНЕФРИТ
- а) быстро прогрессирующий
 - б) медленно прогрессирующий
 - в) злокачественный
 - г) доброкачественный
4. ОПРЕДЕЛИТЕ НАИБОЛЕЕ ВЕРОЯТНЫЙ МЕХАНИЗМ ВОЗНИКНОВЕНИЯ ГЕМОРРАГИЙ ПРИ НЕФРОТИЧЕСКОМ СИНДРОМЕ
- а) уменьшение количества тромбоцитов
 - б) уменьшение резистентности стенки сосудов
 - в) экскреция с мочой белков-прокоагулянтов
5. ОПРЕДЕЛИТЕ, КАКИЕ МОРФОЛОГИЧЕСКИЕ ИЗМЕНЕНИЯ ХАРАКТЕРНЫ ДЛЯ ЛИПОИДНОГО НЕФРОЗА
- а) исчезновение малых отростков подоцитов
 - б) пролиферация нефротелия капсулы клубочков в виде полулуний
 - в) пролиферация мезангиоцитов
6. ОПРЕДЕЛИТЕ, КАКИЕ МОРФОЛОГИЧЕСКИЕ ИЗМЕНЕНИЯ ХАРАКТЕРНЫ ДЛЯ ПОДОСТРОГО ГЛОМЕРУЛОНЕФРИТА
- а) исчезновение малых отростков подоцитов
 - б) пролиферация нефротелия капсулы клубочков в виде полулуний
 - в) пролиферация мезангиоцитов
7. УКАЖИТЕ, В КАКОМ СЛУЧАЕ РАЗВИВАЕТСЯ ПЕРВИЧНО СМОРЩЕННАЯ ПОЧКА
- а) при хроническом гломерулонефрите
 - б) при гипертонической болезни
 - в) при хроническом пиелонефрите
8. ЗАБОЛЕВАНИЕМ ПОЧЕК С ПРЕИМУЩЕСТВЕННЫМ ПОРАЖЕНИЕМ КЛУБОЧКОВ (ГЛОМЕРУЛОПАТИИ) ЯВЛЯЕТСЯ
- а) гломерулонефрит
 - б) хронический пиелонефрит

- в) поражение почек при сахарном диабете
- г) поликистоз

9. НАЗОВИТЕ ВИД ЭКССУДАТА, ХАРАКТЕРНОГО ДЛЯ ЭКСТРАКАПИЛЛЯРНОГО ГЛОМЕРУЛОНЕФРИТА

- а) гнойный
- б) геморрагический
- в) слизистый
- г) катаральный

10. УКАЖИТЕ НАИБОЛЕЕ ХАРАКТЕРНЫЙ МОРФОЛОГИЧЕСКИЙ ПРИЗНАК ОСТРОГО ГЛОМЕРУЛОНЕФРИТА

- а) пролиферация клеток клубочка
- б) фибриноидный некроз гломерулярных капилляров
- в) фокальный склероз сосудистого полюса клубочка
- г) выраженное утолщение базальных мембран капилляров
- д) некроз капиллярных петель

ПАТОЛОГИЯ ОРГАНОВ ДЫХАНИЯ

ЗАНЯТИЕ 11. Гипоксические состояния: патофизиология и патоморфология

Цель и задачи

Изучить признаки дыхательной недостаточности и некоторых видов гипоксии.

Основные теоретические вопросы

1. Что входит в аппарат внешнего дыхания?
2. Основные механизмы регуляции внешнего дыхания.
3. Дыхательная недостаточность, ее характеристика, классификация.
4. Одышка, характеристика отдельных ее видов.
5. Периодическое дыхание, его виды, механизм развития, последствия.
6. Пневмоторакс, его виды, расстройства дыхания.
7. Что такое «внутреннее дыхание»?
8. Что такое гипоксия, ее формы.
9. Этиология и патогенез дыхательной гипоксии.
10. Чем характеризуется кровяная гипоксия, какие нарушения играют роль в ее развитии?
11. Сердечно-сосудистая гипоксия: этиология и патогенез.
12. Гистотоксическая (тканевая) гипоксия, ее этиология и патогенез.

Наглядные пособия

ПЛАКАТЫ

1. Типы гипоксии.
2. Этиология гипоксии.
3. Клинические формы гипоксий.
4. Приспособительные явления при гипоксиях.
5. Нервная регуляция дыхания.
6. Виды дыхательной недостаточности.
7. Степени дыхательной недостаточности.
8. Нарушения кровообращения при легочной недостаточности.
9. Виды одышек.

Вопросы к контрольной работе

1. Что такое гипоксемия, гипоксия, гипокапния, гиперкапния?
2. Назовите основные группы кислородного голодания.
3. Что такое экзогенное голодание, и при какой болезни оно развивается?
4. Что такое эндогенное кислородное голодание?
5. Какие системы обеспечивают снабжение тканей кислородом?
6. Виды местного кислородного голодания.
7. Виды общего эндогенного кислородного голодания.
8. Разновидности и причины сердечно-сосудистого кислородного голодания.
9. В каких случаях развивается кровяная форма кислородного голодания?
10. В каких случаях развивается тканевый тип общего кислородного голодания?
11. Степени кислородного голодания?
12. Симптомы, отличающие умеренную степень от легкой степени кислородного голодания?
13. Основные патогенетические факторы расстройств, возникающих при тяжелом кислородном голодании.
14. Симптомы, характеризующие тяжелую степень кислородного голодания.
15. Почему и как изменяется при кислородном голодании образование в крови макроэргов?
16. Почему на высоте (в горах) может понижаться теплопродукция, а теплоотдача повышается?
17. Назовите причины кетонемии при кислородном голодании.
18. Как и почему при кислородном голодании изменяется синтез белка?
19. Как объяснить развитие при кислородном голодании: 1) неадекватного приподнятого настроения (эйфории); 2) угнетенного состояния (депрессии)?
20. Почему и как изменяется при кислородном голодании функция мышц?
21. Как и почему изменяется при горной болезни содержание в крови эритроцитов?
22. Как и почему изменяются при умеренном кислородном голодании частота пульса и величина артериального давления?

23. Как и почему изменяются при умеренном кислородном голодании частота и глубина дыхания?
24. Как и почему изменяются частота и регулярность дыхания при тяжелом экзогенном кислородном голодании?
25. Как и почему изменяется при горной болезни содержание в крови углекислого газа?
26. Каковы пути адаптации к кислородному голоданию?
27. Механизм усиления снабжения тканей кислородом.
28. Цепь причинно-следственных связей, которая приводит к увеличению кислородной емкости крови при хроническом кислородном голодании.
29. Механизмы понижения потребности в кислороде при хроническом кислородном голодании.
30. Приспособительные механизмы при кислородном голодании.
31. Пути борьбы врача с кислородным голоданием.
32. Способы понижения потребности организма в кислороде.

Вопросы для самоконтроля

1. Какова кислородная емкость крови в норме, когда происходит ее снижение?
2. Какие изменения дыхания и кровообращения наблюдаются при анемиях?
 1. Каковы последствия отравления окисью углерода?
 2. Что такое метгемоглобин, и когда он образуется?
3. Какие факторы влияют на степень сродства гемоглобина к кислороду и на скорость диссоциации оксигемоглобина?
4. Каковы причины нарушения транспорта CO_2 из тканей в легкие?
5. Эндогенные причины нарушения тканевого дыхания.
6. При каких видах кислородного голодания и каким образом изменяется артерио-венозная разница в насыщении крови кислородом?
7. При каких видах гипоксии показана кислородная терапия?
8. Каково насыщение артериальной крови кислородом и кислородная емкость при различных видах гипоксии?
9. Что понимается под смешанной гипоксией, и когда она возникает?
10. При каком виде гипоксии окажется полезным переливание крови?
11. При каких обстоятельствах может возникать острая форма гипоксии?
12. При каких состояниях возникает хроническая форма гипоксии?

13. К какому виду гипоксий относится состояние при отравлении окисью углерода?
14. Какого типа гипоксия возникает при отравлении метгемоглобинообразователями?
15. Какого типа гипоксия развивается при воздействии разреженной атмосферы на животное?
16. Какие расстройства дыхания возникают при сужении просвета гортани и трахеи?
17. Что такое асфиксия, и когда она возникает?
18. Какой тип дыхания наблюдается при нарушении проходимости бронхиол?
19. Какие нарушения в альвеолах вызывают расстройства дыхания?
20. Каков механизм нарушения дыханий при пневмонии?
21. Каков механизм нарушения дыхания при эмфиземе?
22. Изменение дыхания при плевритах.
23. Каковы последствия пневмоторакса, какие нарушения дыхания и кровообращения при нем возникают?
24. Нарушения дыхания, связанные с расстройством кровообращения в легких.
25. Каков патогенез одышки при ослаблении сердечной деятельности?

ЗАНЯТИЕ 12. Патоморфология острых и хронических неспецифических заболеваний органов дыхания

Цель и задачи

Изучить патологическую анатомию острых и хронических неспецифических заболеваний легких. Бронхиты, очаговые пневмонии, крупозная пневмония, эмфизема, пневмосклероз, бронхоэктатическая болезнь, абсцесс, гангрена, пневмокониозы.

Основные теоретические вопросы

1. Классификация пневмоний по этиологии, по локализации и течению процесса, по объему поражения, по путям распространения.
2. Очаговые пневмонии: этиология, патогенез, морфология, исходы.
3. Крупозная пневмония: этиология, патогенез, морфология, исходы.

4. Эмфизема легких: определение, классификация, этиология, патогенез, морфология, исходы.
5. Хроническая неспецифическая пневмония: определение, морфология, исходы.
6. Компенсаторные процессы при острых и хронических заболеваниях легких и их морфологическое выражение.
7. Морфофункциональная характеристика легочного сердца и легочно-сердечной недостаточности.
8. Пневмокониозы (антракоз, силикоз): этиология, патогенез, морфология, исходы.

Наглядные пособия

МАКРОПЕРПАРАТЫ

1. Бронхопневмония (№ 158).
2. Крупозная пневмония (серое опеченение) (№ 163, 20).
3. Эмфизема легких (№ 159).
4. Буллезная эмфизема легких (№ 154).
5. Фибринозный плеврит (№ 153).
6. Пневмосклероз (№ 156).
7. Бронхоэктатическая болезнь (№ 157).
8. Пневмосклероз. Фиброз плевры (№ 38).
9. Муляж. Барабанные пальцы.

ПЛАКАТЫ

1. Хроническая пневмония (№ 101).
2. Бронхиальная астма (№ 118).
3. Катаральный трахеит (№ 36).
4. Крупозная пневмония (№ 37).
5. Крупозный трахеит (№ 38).
6. Патологические типы дыхания.
7. Пневмонии.
8. Классификация пневмоний.
9. Патологическая анатомия процессов в легких.
10. Схема регуляции дыхательных функций.
11. Патологическая анатомия острых пневмоний.

МИКРОПРЕПАРАТЫ

1. Бронхопневмония.
2. Фибринозная пневмония (демонстрация).

3. Карнификация легкого.
4. Эмфизема легкого (демонстрация).
5. Антракоз легких (уголь в легком).
6. Силикоз легких.

Описание микропрепаратов

1. Бронхопневмония (Приложение, рис. 12)

Окраска эозин – гематоксилин. Малое и большое увеличения.

В части альвеол видна отечная жидкость (транссудат), бедная клеточными элементами, в других альвеолах содержится воспалительная жидкость (экссудат), более богатая клеточными элементами (лейкоциты, клетки слущенного альвеолярного эпителия). Свободные от жидкости (транссудата и экссудата) альвеолы эмфизематозно расширены. В некоторых срезах встречаются бронхиолы, просвет которых заполнен экссудатом с большим количеством полинуклеарных лейкоцитов и слущенными клетками цилиндрического эпителия в виде полос. Ближайшие альвеолы заполнены экссудатом. Сочетание воспаления бронхиол и ткани легкого вокруг них позволяет определить эту очаговую пневмонию как бронхопневмонию.

2. Фибринозная пневмония

Окраска эозин – гематоксилин. Малое и большое увеличения.

Все альвеолы заполнены экссудатом, представленным тончайшими нитями фибрина (при большом увеличении), среди которых располагаются клеточные элементы (в большем или в меньшем количестве), состоящие в основном из полинуклеарных лейкоцитов. Местами межальвеолярные перегородки не видны, все пространство занято экссудатом с большим количеством лейкоцитов и лейкоцитарными тельцами (признаки абсцедирования).

3. Карнификация легкого (Приложение 1, рис. 13)

Окраска эозин – гематоксилин. Малое и большое увеличения.

На препарате в части альвеол виден фибринозный экссудат, представленный в основном фибрином с небольшим количеством форменных элементов (лейкоцитов и лимфоцитов). В некоторых альвеолах, кроме фибрина, определяется много клеток слущенного альвеолярного эпителия. Наряду с такими картинами видны участки грануляционной ткани, замещающей ткань легкого (карнификация).

4. Эмфизема легкого

Окраска эозин – гематоксилин. Малое и большое увеличения.

Наряду с альвеолами нормальной величины имеются полости, образованные несколькими альвеолами. В просвет таких полостей свисают обрывки межальвеолярных перегородок. В некоторых полях зрения можно видеть утолщение межальвеолярных перегородок за счет развития фиброзной ткани.

5. Антракоз легких (уголь в легком)

Окраска эозин – гематоксилин. Малое и большое увеличения.

В межуточной ткани легкого видны пылевые скопления черного цвета. Около таких скоплений видно умеренное развитие соединительной ткани.

6. Силикоз легких

Окраска эозин – гематоксилин. Малое и большое увеличения.

На микропрепарате почти не видна нормальная легочная ткань. Только наличие гиалинового хряща бронха свидетельствует о том, что перед вами легкое. На препарате видно обильное разрастание соединительной ткани, волокна которой располагаются то продольно, то образуют концентрические фигуры. В соединительной ткани имеются массивные скопления пылевых частиц черного и серого цветов. Местами можно видеть группы фагоцитов, в цитоплазме которых имеются пылевые включения. На препарате такие клетки выглядят следующим образом: крупные, овальные или полигональные, цитоплазма черная, зернистая, ядро не окрашено, вместо него – светлое пятно.

Вопросы для самоконтроля

1. Всегда ли очаговая пневмония является бронхопневмонией?
2. Какое объяснение и оценку можно дать гемолитической желтухе у больного с крупозной пневмонией?
3. Какова оценка плавательной пробы при подозрении на очаговую пневмонию?
4. Какая этиологическая разновидность очаговых пневмоний дает наибольшие изменения в легких, ее течение в прогноз?
5. Какие предшествующие изменения в легких способствуют развитию карнификации?
6. Какова роль хронического бронхита как патогенетического фактора для развития других заболеваний бронхолегочной системы?
7. Какие изменения при эмфиземе легких наступают в системе кровообращения?

8. Понятие и причины возникновения легочной гипертензии.
9. Почему у больных хроническими болезнями легких может развиваться хроническая почечная недостаточность?
10. Каковы морфологические критерии недостаточности правого сердца?
11. Какие внелегочные изменения развиваются при пневмокониозах?

СИТУАЦИОННЫЕ ЗАДАЧИ

Задача №1

У больного наблюдается приступ бронхиальной астмы.

1. *Укажите тип одышки.*
2. *Определите механизм развития одышки в данном случае.*

Задача №2

В больницу доставлен мужчина средних лет в бессознательном состоянии. Окраска кожи и слизистых нормальная. При анализе крови получены следующие данные: гемоглобин – 160 г/л, эритроциты – 5,5 Т/л, оксигенация артериальной крови – 96%, венозной – 80%. Из рассказа родственников выяснено, что больной выпил бутылку неизвестного алкогольного напитка, купленную у уличного торговца.

1. *Определите вид гипоксии у данного пациента.*
2. *Каков патогенез данного состояния?*

Задача №3

Больная В., 18 лет, поступила в хирургическое отделение после автомобильной катастрофы через час. Кожные покровы бледные, дыхание частое и поверхностное, сознание сохранено. АД – 80/45 мм рт.ст. Лабораторные данные: содержание оксигемоглобина в артериальной крови 80%, в венозной 40%, кислородная емкость крови 10 об%, минутный объем сердца 2,0 л, количество эритроцитов в периферической крови $4,4 \times 10^{12}$ /л.

1. *На основании данных задачи обоснуйте вид (тип) патологического процесса, развившегося у данной больной.*
2. *Укажите основную причину развития гипоксии и обоснуйте вид гипоксии согласно патогенетической классификации, скорости развития.*

Задача №4

Больной Т., 19 лет, на 3-й день заболевания обратился к врачу и с диагнозом «острая пневмония» был направлен на стационарное лечение. При поступлении дыхание – 32 в минуту, поверхностное. В дыхательных движениях участвуют межреберные мышцы. При аускультации выслушиваются мелкопузырчатые влажные и сухие хрипы. При рентгеноскопии легких – изменения, характерные для двусторонней крупозной пневмонии. При исследовании эффективности внешнего дыхания выявлено снижение оксигенации крови – насыщение артериальной крови составило 86%.

- 1. Определите, какой патологический тип дыхания имеется у больного.*
- 2. Укажите, каков механизм его развития?*

Задача №5

В приемный покой больницы обратилась 45-летняя женщина с жалобами на чувство «нехватки воздуха» и давления в груди. В анамнезе – пневмонии и другие заболевания органов дыхания. При аускультации выявлен акцент 2-го тона над легочной артерией. Рентгенологическое исследование органов грудной клетки и ЭКГ показали признаки гипертрофии правого желудочка.

- 1. Определите патологическое состояние у больной.*
- 2. Укажите патогенез гипертрофии правого желудочка при хронических заболеваниях легких?*

ТЕСТОВЫЕ ЗАДАНИЯ

Выберите один или несколько правильных ответов.

- 1. УКАЖИТЕ ИЗМЕНЕНИЯ В СЕРДЦЕ, РАЗВИВАЮЩИЕСЯ ПРИ ХРОНИЧЕСКИХ ЗАБОЛЕВАНИЯХ ЛЕГКИХ**
 - а) атрофия миокарда
 - б) ожирение
 - в) гипертрофия левого желудочка
 - г) гипертрофия правого желудочка
 - д) инфаркт миокарда

2. УКАЖИТЕ ПРИЧИНЫ РАЗВИТИЯ АТЕЛЕКТАЗА ЛЕГКОГО
- а) пневмония
 - б) сдавление легкого извне
 - в) обтурация бронхов
 - г) отек легкого
3. УКАЖИТЕ ЛОКАЛИЗАЦИЮ ПАТОЛОГИЧЕСКИХ ИЗМЕНЕНИЙ ПРИ КРУПОЗНОЙ ПНЕВМОНИИ
- а) плевра
 - б) легочные ацинусы
 - в) долевые бронхи
 - г) трахея
4. УКАЖИТЕ ИСХОДЫ ВСЕХ ЗАБОЛЕВАНИЙ ГРУППЫ ХРОНИЧЕСКИХ ОБСТРУКТИВНЫХ БОЛЕЗНЕЙ ЛЕГКИХ
- а) каверна
 - б) эмфизема
 - в) пневмосклероз
 - г) карнификация
5. УКАЖИТЕ ЗАБОЛЕВАНИЯ, ОТНОСЯЩИЕСЯ К РЕСТРИКТИВНЫМ ЗАБОЛЕВАНИЯМ ЛЁГКИХ
- а) пневмония
 - б) обструктивный бронхит
 - в) бронхиальная астма
 - г) плеврит
6. УКАЖИТЕ ИЗМЕНЕНИЯ, ХАРАКТЕРНЫЕ ДЛЯ РЕСТРИКТИВНЫХ ЗАБОЛЕВАНИЙ ЛЕГКИХ
- а) увеличение минутного объема дыхания
 - б) уменьшение минутного объема дыхания
 - в) инспираторная одышка
 - г) экспираторная одышка
 - д) уменьшение жизненной ёмкости легких

7. УКАЖИТЕ ТИПЫ ПЕРИОДИЧЕСКОГО ДЫХАНИЯ
- а) дыхание Куссмауля
 - б) дыхание Чейна–Стокса
 - в) дыхание Биота
 - г) гаспинг-дыхание
8. УКАЖИТЕ ЗАБОЛЕВАНИЕ, ХАРАКТЕРИЗУЮЩЕЕСЯ ПРЕИМУЩЕСТВЕННЫМ ПОРАЖЕНИЕМ РЕСПИРАТОРНОГО ОТДЕЛА ЛЕГКОГО
- а) пневмония
 - б) центральный рак легкого
 - в) острый бронхит
 - г) плеврит
9. УКАЖИТЕ ЗАБОЛЕВАНИЯ, ОТНОСЯЩИЕСЯ К ПНЕВМОКОНИОЗАМ
- а) бурая индурация легких
 - б) антракоз
 - в) силикоз
 - г) фиброзирующий альвеолит
10. УКАЖИТЕ ХИМИЧЕСКОЕ СОЕДИНЕНИЕ, ВЫЗЫВАЮЩИМ ОБРАЗОВАНИЕ СИЛИКОТИЧЕСКИХ УЗЕЛКОВ В ЛЕГКИХ
- а) гематит
 - б) тальк
 - в) окись бериллия
 - г) двуокись кремния
 - д) алюминий

ПАТОЛОГИЯ ЖЕЛУДОЧНО-КИШЕЧНОГО ТРАКТА

ЗАНЯТИЕ 13. Гастриты. Язвенная болезнь желудка и двенадцатиперстной кишки. Аппендицит

Цель и задачи

1. Изучить патоморфологические нарушения при основных заболеваниях пищеварительного тракта (гастриты, язвенная болезнь желудка и двенадцатиперстной кишки, аппендицит).
2. Изучить клинические нарушения при основных заболеваниях пищеварительного тракта (гастриты, язвенная болезнь желудка и двенадцатиперстной кишки, аппендицит).

Основные теоретические вопросы

1. Гастриты: классификация, этиология, патогенез, морфофункциональные изменения, исходы.
2. Язвенная болезнь желудка: этиология, патогенез, морфофункциональные изменения, исходы.
3. Морфогенез язвенной болезни желудка, отличие от «язвы желудка».
4. Структурно-функциональная перестройка при язвенной болезни.
5. Патогенез, особенности течения и морфофункциональная характеристика язвенной болезни двенадцатиперстной кишки.
6. Аппендицит: этиология, патогенез, морфофункциональные изменения, исходы.

Наглядные пособия

МАКРОПРЕПАРАТЫ

1. Острая язва желудка (№ 237).
2. Хроническая язва желудка (№ 169).
3. Прободная язва желудка (№ 167).
4. Пенетрирующая язва желудка (№ 35).
5. Хроническая язва 12-перстной кишки (№ 166).
6. Эрозивный гастрит (№ 168).
7. Аппендицит флегмонозный (№ 170).
8. Язва-рак (озлокачествленная язва) (№ 97).

ПЛАКАТЫ

1. Хронические гастриты.
2. Некроз слизистой оболочки желудка при ожоге щелочью.
3. Клинические симптомы язвенной болезни.
4. Клинические симптомы язвенного колита.
5. Патанатомия болезней желудка и кишечника.
6. Патанатомия аппендицита.

МИКРОПРЕПАРАТЫ

1. Хроническая язва желудка.
2. Флегмонозный аппендицит.
3. Язва-рак желудка.

Описание микропрепаратов

1. Хроническая язва желудка

Окраска гематоксилин – эозин, малое-большое увеличение.

Виден участок сохранившейся слизистой желудка и язвенный дефект, где слизистая отсутствует вплоть до мышечного слоя желудка. Дно язвы покрыто фибринозным налетом, инфильтрировано лейкоцитами. Под ним отмечается развитие грануляционной ткани, глубже – зона склероза с очаговыми лимфоидными инфильтратами, мышечный и серозный слои сохранены.

2. Флегмонозный аппендицит (Приложение, рис. 14)

Окраска гематоксилин – эозин, малое увеличение.

В просвете отростка гнойный экссудат. Слизистая местами сохранена, на значительном протяжении разрушена и густо инфильтрирована лейкоцитами. Лейкоциты инфильтрируют подслизистую, проникают между мышечными волокнами и в серозную оболочку, сосуды которой переполнены кровью.

Границы отдельных слоев отростка не видны. Обратите внимание, что воспаление носит разлитой характер, захватывая всю стенку отростка.

3. Язва – рак желудка

Окраска гематоксилин – эозин, малое-большое увеличение.

К области дефекта слизистой прилежит экссудат с большим количеством лейкоцитов. В стенке желудка, наряду с лейкоцитарной инфильтрацией, видно атипичное разрастание желез разной формы и величины, во многих железах отмечается прорастание эпителием базальной мембраны и появление в собственной пластинке скоплений

атипичных эпителиальных клеток. Обратите внимание на то, что опухолевые клетки инфильтрируют подслизистый и мышечный слои стенки желудка. В ткани желудка имеются обильные лимфоидные инфильтраты. На границе со здоровой тканью отмечается тонкокишечная метаплазия (бокаловидные клетки в железах).

Вопросы для самоконтроля

1. Почему эрозии и язвы формируются чаще по малой кривизне желудка?
2. Какие морфологические признаки позволяют дифференцировать острую и хроническую язву?
3. Назовите клинические признаки гиперсекреции желудочного сока.
4. Какие нарушения моторной функции желудка способствуют эрозивным процессам?
5. Какие последствия вызывает перфорация язвы желудка?
6. Куда обычно пенетрирует хроническая язва желудка?
7. Причины смерти при язвенной болезни желудка?
8. В связи с чем возникает болевой приступ при аппендиците?
9. Каков механизм формирования гнойников в печени при остром аппендиците?

СИТУАЦИОННЫЕ ЗАДАЧИ

Задача №1

Больной предъявляет жалобы на слабость, отсутствие аппетита, тошноту, отрыжку воздухом, ноющие боли в эпигастральной области, возникающие после еды продолжающиеся в течение 1–1,5 ч, стихающие самостоятельно. Анализ крови: гемоглобин – 96 г/л; эритроциты – $2,2 \cdot 10^{12}/л$; ЦП – 1, в мазке – макроциты и мегалоциты. В крови и желудочном соке повышено содержание антител к париетальным клеткам и внутреннему фактору. Количество гастрина в крови увеличено.

1. *Каким заболеванием страдает больной? С какими заболеваниями часто сочетается данная патология?*
2. *С чем связана выявленная анемия?*

Задача №2

Больной обратился с жалобами на боли в эпигастральной области, возникающие через 1,5–2 ч после приема пищи, часто

натошак и ночью, проходят после приема еды. Болевой синдром зависит от состава пищи и наиболее выражен после употребления в пищу грубых, острых, консервированных продуктов. Больной жалуется на изжогу и запор. При эндоскопическом исследовании выявлено, что слизистая ДПК гиперемирована, отечна, на задней стенке – язвенный дефект, в биоптате обнаружены *Helicobacter Pylori*.

1. Назовите заболевание, которым страдает больной.
2. Что является его этиологическим фактором?
3. Какой тип выделения кислоты наблюдается у больного и почему?

Задача №3

При микроскопическом исследовании желудок утолщен до 2 см, слизистая оболочка неподвижна. Рельеф сглажен. На разрезе определяется белесоватая ткань хрящевидной плотности.

1. О каком патологическом процессе можно предполагать?
2. Каковы его исходы и осложнения?

ТЕСТОВЫЕ ЗАДАНИЯ

Выберите один или несколько правильных ответов.

1. ВЕДУЩИМ ЗВЕНОМ ПАТОГЕНЕЗА ГАСТРОЭЗОФАГЕАЛЬНОЙ РЕФЛЮКСНОЙ БОЛЕЗНИ ЯВЛЯЕТСЯ
 - а) некротическая ангина
 - б) застой содержимого в пищеводе вследствие спазма кардии
 - в) перфорация пищевода
 - г) заброс содержимого желудка в пищевод вследствие недостаточности кардии
2. ИНФЕКЦИЯ *HELICOBACTER PYLORI* ЯВЛЯЕТСЯ ПРИЧИНОЙ
 - а) гастрита типа А
 - б) гастрита типа В
 - в) гастрита типа С
3. УГРОЖАЮЩИМ ЖИЗНИ ТЯЖЕЛЫМ ОСЛОЖНЕНИЕМ ЯЗВЫ ЖЕЛУДКА ЯВЛЯЕТСЯ
 - а) лимфаденит регионарных узлов
 - б) перфорация
 - в) перигастрит
 - г) «воспалительные» полипы вокруг язвы

4. ДЛЯ ОБОСТРЕНИЯ ЯЗВЫ ЖЕЛУДКА ХАРАКТЕРНЫ
- а) гиалиноз
 - б) энтеролизация
 - в) регенерация
 - г) лимфоплазмоцитарный инфильтрат
 - д) некротические изменения
5. ХАРАКТЕРНЫМИ ПРИЗНАКАМИ ОСТРОГО АППЕНДИЦИТА ЯВЛЯЮТСЯ ВСЕ ПЕРЕЧИСЛЕННЫЕ, КРОМЕ
- а) отека
 - б) серозного экссудата в слизистой и мышечной оболочках
 - в) гиперемии
 - г) склероза стенки отростка
 - д) деструкции мышечных волокон
6. ХАРАКТЕРНЫМИ ПРИЗНАКАМИ ГЛЮТЕНОВОЙ ЭНТЕРОПАТИИ ЯВЛЯЮТСЯ ВСЕ ПЕРЕЧИСЛЕННЫЕ, КРОМЕ
- а) укорочения ворсинок
 - б) углубления железистых крипт
 - в) язвообразования
 - г) мощного лимфоидно-макрофагального инфильтрата
 - д) увеличения количества внутриэпителиальных лимфоцитов
7. НАИБОЛЕЕ ЧАСТОЙ ФОРМОЙ РАКА ПИЩЕВОДА ЯВЛЯЕТСЯ
- а) плоскоклеточный ороговевающий
 - б) переходноклеточный
 - в) недифференцированный
 - г) аденокарцинома
8. МАЛИГНИЗАЦИЯ АДЕНОМАТОЗНЫХ ПОЛИПОВ ЧАЩЕ ОБНАРУЖИВАЕТСЯ
- а) в базальных отделах
 - б) в поверхностных отделах
 - в) в средних отделах
 - г) во всех перечисленных

9. НАИБОЛЕЕ ЧАСТОЙ ФОРМОЙ РАКА ЖЕЛУДКА ЯВЛЯЕТСЯ

- а) плоскоклеточный ороговевающий
- б) переходноклеточный
- в) недифференцированный
- г) аденокарцинома

10. КАРЦИНОИД – ЭТО

- а) заболевание из группы коллагенозов
- б) опухоль из эпителия
- в) опухоль из клеток APUD-системы
- г) гранулема

ТЕМА 6

ПАТОЛОГИЯ ПЕЧЕНИ

ЗАНЯТИЕ 14. Основные патофизиологические синдромы поражения печени. Желтухи. Печеночная недостаточность

Цель и задачи

1. Изучить признаки и механизмы развития патофизиологических синдромов поражения печени.
2. Изучить признаки и механизмы развития различных видов желтух.
3. Выяснить основные вопросы дифференциального диагноза желтух (табл. 1).

Основные теоретические вопросы

1. Происхождение и нормальный обмен желчных пигментов.
2. Определение понятия «желтуха» и их классификация по механизму развития.
3. Обтурационная желтуха: механизм возникновения, нарушения пигментного обмена, нарушения функций других систем (желудочно-кишечный тракт, кровь, моча, нервная и сердечно-сосудистая системы).
4. Паренхиматозная желтуха, патогенез, нарушения обмена пигментов, нарушения в организме.
5. Гемолитическая желтуха, этиология, патогенез, нарушения в организме.

Наглядные пособия

ПЛАКАТЫ

1. Схема кругооборота желчных пигментов.
2. Схема кругооборота уробилина.
3. Патогенез гемолитической желтухи.
4. Патогенез механической желтухи.
5. Патогенез паренхиматозной желтухи (3 шт.).
6. Внешний вид больных при различных видах желтух (3 шт.).
7. Изменения в организме больных при желтухах.

Таблица 1

Дифференциальный диагноз желтух

Признак	Надпеченочная желтуха	Печеночная желтуха	Подпеченочная желтуха
Причины	Внутрисосудистый и внутриклеточный гемолиз эритроцитов, инфаркты органов (чаще легких), большие гематомы	Гепатит, цирроз печени, синдром Жильбера и др.	Желчекаменная болезнь, опухоли и стриктуры в области ворот печени, опухоль поджелудочной железы или Фатерова соска и др.
Оттенок цвета	Лимонный	Шафраново-желтый	Зеленый
Кожный суд	Отсутствует	Умеренный у части больных	Выражен
Размеры печени	Нормальные	Увеличены	Увеличены
Биохимические показатели крови			
Билирубин	Увеличено за счет неконъюгированного (непрямого) пигмента	Увеличено за счет неконъюгированного и конъюгированного (прямого) пигмента	Увеличено за счет конъюгированного (прямого) пигмента
Активность АлАТ, АсАТ	В норме	Повышена	В норме или незначительно повышена
Уровень холестерина	В норме	Снижен	Увеличен
Активность гамма-глутамилтранс-пептидазы	В норме	Умеренно повышена	Повышена
Активность щелочной фосфатазы	В норме	В норме или умеренно повышена	Значительно повышена
Показатели мочи			
Цвет, пенность	Темная	Темная/светлая, пенится	Темная, пенится
Содержание уробилина	Увеличено	Увеличено	Отсутствует
Содержание билирубина	Отсутствует	Увеличено	Увеличено

Показатели кала			
Цвет	Очень темный	Слегка обесцвечен	Ахоличный
Содержание стеркобилина	Увеличено	Снижено	Отсутствует

Примечание: АлАт – аланинаминотрансфераза;
АсАТ – аспартатаминотрансфераза.

Вопросы для самоконтроля

1. Место и механизм образования желчных пигментов.
2. Какой вид билирубина находится в крови при гемолитической желтухе, почему и какое действие он оказывает на организм?
3. Как изменяется пигментообразующая функция печени в процессе развития болезни при паренхиматозной желтухе?
4. Какие изменения в функции желудочно-кишечного тракта будут наблюдаться при желтухах? При каких формах желтух они особенно выражены?
5. Как и почему будет нарушаться функция сердечно-сосудистой системы при желтухах?
6. Как и почему будет нарушаться нервная система при желтухах?
7. По каким признакам при исследовании мочи и кала можно отличить гемолитическую желтуху от других видов?
8. Каково значение определения желчных кислот в моче при дифференциальной диагностике желтух?
9. Каково значение определения уробилина в моче при дифференциальной диагностике желтух?
10. Каков механизм ахолии при механической и паренхиматозной желтухе? Ее диагностическое значение.

ЗАНЯТИЕ 15. Патоморфология заболеваний печени: гепатозы, гепатиты, циррозы

Цель и задачи

1. Изучить морфологические изменения при наиболее типичных и часто встречающихся заболеваниях печени.
2. Выяснить особенности патологической анатомии гепатозов, гепатитов, циррозов печени.

Основные теоретические вопросы

1. Эпидемический гепатит: этиология, патогенез, морфологические изменения, исходы.
2. Токсическая дистрофия печени: этиология, патогенез, морфологические изменения, исходы.
3. Циррозы печени: определение понятия, их общая морфологическая характеристика, классификация.
4. Постнекротический цирроз, его этиология, морфологические признаки.
5. Портальный цирроз, его этиология и морфологические признаки.
6. Билиарный цирроз, его этиология и морфологические признаки.
7. Изменение кровообращения при циррозах печени, патогенез, последствия. Основные пути коллатерального оттока.
8. Патогенез асцита при циррозах печени.
9. Морфо-функциональная характеристика хронической печеночной недостаточности.
10. Экспериментальное воспроизведение и изучение недостаточности функции печени.
11. Изменения в других органах при патологии печени: гепатолиенальный, гепатоменингеальный, гепаторенальный синдромы.
12. Варианты эхинококкоза печени, их исходы.
13. Холангиты: этиология, патогенез, морфология, исходы.

Наглядные пособия

МАКРОПРЕПАРАТЫ

1. Жировая дистрофия печени (№ 174, 1).
2. Гнойный очаговый гепатит новорожденного (№ 53).
3. Цирроз печени атрофический (№ 171, 172, 24).
4. Метастатические абсцессы печени (№ 39).
5. Хронический описторхозный холангит (№ 48).
6. Эхинококк печени (№ 44).

ПЛАКАТЫ

1. Механическая желтуха (№ 79).
2. Жировая дистрофия печени (№ 17).
3. Желчные камни (№ 84).
4. Многокамерный эхинококк печени, однокамерный эхинококк печени (№ 43).

5. Схема расстройства кровообращения при циррозе печени.
6. Классификация желтух.
7. Патологическая анатомия болезней печени и желчевыводящих путей.
8. Патологическая анатомия вирусного гепатита.

МИКРОПРЕПАРАТЫ

1. Продуктивный гепатит (демонстрация).
2. Острый массивный некроз печени.
3. Крупноузловой цирроз печени.
4. Мелкоузловой цирроз печени.
5. Печень при застойной желтухе.
6. Билиарный цирроз печени.
7. Центрогенный (кардиальный, «мускатный») цирроз печени (демонстрация).
8. Коллатеральная гиперемия вен пищевода (демонстрация).
9. Эхинококк печени.
10. Стеатоз печени.

Описание микропрепаратов

1. Продуктивный гепатит

Окраска эозин – гематоксилин. Малое-большое увеличение.

В строении печени рассеянные очаговые лимфогистиоцитарные инфильтраты. Местами они замещают паренхиму печени. По периферии таких очагов заметно разобщение печеночных клеток, микронекрозы.

2. Острый массивный некроз печени

Окраска эозин – гематоксилин. Малое-большое увеличение.

Центральные отделы долек в состоянии некроза. Гепатоциты лишены ядер, теряют четкость контуров и подвергаются распаду. В цитоплазме погибающих печеночных клеток нередко содержатся глыбки желчных пигментов. В сохранившихся прослойках междольковой соединительной ткани видны мононуклеарные инфильтраты.

3. Крупноузловой цирроз печени

Окраска эозин – гематоксилин. Малое увеличение.

Дольковая структура печени подчеркнута благодаря разрастанию соединительной ткани. Часть долек не имеет центральных вен и триад, это ложные дольки. Они разной величины: портальные тракты

сближены с центральными венами. В гепатоцитах выражен регенеративный процесс: много двудерных клеток и клеток с крупными ядрами.

4. Мелкоузловой цирроз печени

Окраска эозин – гематоксилин. Малое увеличение.

Дольковая структура печени подчеркнута из-за разрастания волокнистой соединительной ткани, образующей между дольками прослойки. Местами в них сохраняются более или менее густые мононуклеарные инфильтраты. Сами дольки нередко уродливой формы, лишены центральных вен. Среди соединительной ткани можно увидеть структуры регенерирующих желчных протоков и печеночных балок.

5. Печень при застойной желтухе

Окраска эозин – гематоксилин. Малое-большое увеличение.

Выражен холестаз: в крупных желчных протоках видно много желчи, в гепатоцитах желчные пигменты бурого цвета. В отдельных группах гепатоцитов наблюдается мелко капельная жировая дистрофия. В других клетках видны признаки регенерации - крупные ядра или их удвоение. В строме имеются лейкоцитарные инфильтраты.

6. Билиарный цирроз печени

Окраска эозин – гематоксилин. Малое-большое увеличение.

Дольковая структура печени не выражена. Печеночные балки разделены на мелкие разрозненные комплексы благодаря разрастанию внутри долек и между долек грануляционной ткани. Кое-где в ней выражены признаки созревания. Междольковые вены и желчные протоки сдавлены. Среди грануляционной ткани встречаются образования, напоминающие желчные протоки.

7. Центрогенный (кардиальный, «мускатный») цирроз печени

Окраска эозин – гематоксилин. Малое увеличение.

В центре долек видны крупные островки соединительной ткани, окружающей и сдавливающей центральные вены. Печеночные балки близлежащих отделов атрофированы.

8. Коллатеральная гиперемия вен пищевода

Окраска эозин – гематоксилин. Малое увеличение.

В подслизистом слое стенки пищевода видны резко расширенные и полнокровные вены.

9. Эхинококк печени

Окраска эозин – гематоксилин. Малое увеличение.

Структура органа не определяется. Среди прослоек соединительной ткани с более или менее выраженной на разных срезах клеточной реакцией видны неправильные пузыри с двухконтурной бледно-окрашенной оболочкой.

10. Стеатоз (жировая инфильтрация) печени (Приложение, рис. 15)

Окраска эозин – гематоксилин. Малое увеличение.

В цитоплазме гепатоцитов, преимущественно по периферии долек, имеются вакуоли различной величины. Это пустоты, которые остались вместо капель жира, извлеченного спиртом при проводке материала.

Пути коллатерального оттока крови (анастомозы) при циррозах печени:

1. Порто-абдоминальный – через сосуды круглой связки (пупочную или окологепатальную вену) в систему глубоких и поверхностных надчревных вен на передней брюшной стенке, откуда через внутреннюю грудную и безымянную вены – в верхнюю полую вену.
2. Порто-эзофагальный – анастомоз веточек воротной вены с венами дна желудка, диафрагмы и слизистой нижнего отдела пищевода, откуда через непарную вену в верхнюю полую вену.
3. Порто-люмбальный – через вены околопочечной, забрюшинной и тазовой клетчатки, относящиеся к системе нижней полой вены, или через анастомозы между венами толстой и прямой кишки в систему нижней полой вены.

Вопросы для самоконтроля

1. Какова разница в характере морфологических изменений печени при гепатите и токсической дистрофии?
2. Каков механизм желтухи при том и другом заболевании?
3. Каков механизм геморрагического синдрома при гепатите?
4. Каков наиболее опасный исход эпидемического гепатита?
5. Какая существует связь между гепатитом, токсической дистрофией и циррозом печени?
6. Какие осложнения могут возникать при циррозах печени?
7. Каковы возможные пути развития гнойного гепатита?
8. Какая форма эхинококка печени является более опасной и почему?
9. Какие заболевания желчевыводящей системы могут осложниться желтухой? Механизм этой желтухи.

Вопросы к контрольной работе

1. Где и как образуется непрямой билирубин?
2. Где, как и во что превращается непрямой билирубин?
3. Почему билирубин, образующийся в клетках системы мононуклеарных фагоцитов (ретикулоэндотелиальной системы), называется: а) непрямым; б) свободным; в) гемобилирубином.
4. Какой билирубин может попасть в мочу и почему?
5. В чем растворяется непрямой билирубин, какое патогенное значение это имеет?
6. Основные этапы обмена билирубина.
7. Почему билирубин, формирующийся в гепатоцитах, называется: а) прямым; б) связанным; в) холебилирубином.
8. при каких желтухах и почему в крови увеличивается содержание уробилиногена?
9. Как и почему при тяжелой степени паренхиматозной желтухи изменяется содержание в крови уробилиногена?
10. Что такое желтуха?
11. Виды желтухи.
12. Виды печеночных желтух.
13. Изменения в крови при гемолитической желтухе.
14. Какие изменения и почему развиваются со стороны мочи и кала при гемолитической желтухе?
15. Как и почему при гемолитической желтухе изменяется деятельность сердца?
16. Основные механизмы развития ретенционных (энзимопатических) желтух?
17. В каких случаях развивается ретенционная желтуха, связанная с нарушением конъюгации непрямого билирубина с глюкуроновой кислотой?
18. Проявления ретенционной желтухи.
19. Какие процессы в печени чаще всего сопровождаются печеночными желтухами?
20. Как и почему изменяется образование прямого билирубина в гепатоцитах при паренхиматозной желтухе?
21. Как при тяжелой паренхиматозной желтухе изменяется выделение желчи?
22. На каких этапах желчеотделения происходит нарушение выведения желчи при паренхиматозной желтухе?
23. Причины холемии при паренхиматозной желтухе.

24. Изменения крови при легкой степени паренхиматозной желтухи.
25. Изменения мочи при легкой степени паренхиматозной желтухи.
26. Изменения желудочно-кишечного тракта при легкой степени паренхиматозной желтухи.
27. Изменения крови при тяжелой степени паренхиматозной желтухи, связанные с изменениями пигментного обмена.
28. Изменения состава мочи при тяжелой степени паренхиматозной желтухи.
29. Изменения внешнего вида мочи при тяжелой степени паренхиматозной желтухи.
30. Почему при тяжелой степени паренхиматозной желтухи моча становится темной и пенистой.
31. Изменения желудочно-кишечного тракта при тяжелой степени паренхиматозной желтухи.
32. Изменения сердечно-сосудистой системы при тяжелой степени паренхиматозной желтухи, их объяснение.
33. Изменения нервной системы при тяжелой степени паренхиматозной желтухи.
34. Причины подпеченочной желтухи.
35. Изменения крови при тяжелой степени механической желтухи, связанные с изменениями пигментного обмена.
36. Изменения мочи при тяжелой степени механической желтухи.
37. Изменения желудочно-кишечного тракта при тяжелой степени механической желтухи.
38. Изменения сердечно-сосудистой системы при тяжелой степени механической желтухи, их объяснение.
39. Изменения нервной системы при тяжелой степени механической желтухи.
40. Основные пробы, дающие возможность отличить тяжелую паренхиматозную желтуху от механической.
41. При каком виде желтухи функциональные пробы становятся положительными и о чем это свидетельствует?
42. Как изменяются функциональные пробы при механической желтухе?
43. Основные факторы, обуславливающие развитие асцита при циррозе печени.
44. Цепь причинно-следственных связей, которая приводит к задержке натрия в организме при портальной гипертензии.
45. Последствия портальной гипертензии.

46. Причины кровотечений при портальной гипертензии.
47. Причины понижения свертываемости крови при портальной гипертензии.
48. Причины нарушения синтеза прокоагулянтов при печеночной недостаточности.

СИТУАЦИОННЫЕ ЗАДАЧИ

Задача №1

Больной З., 49 лет, поступил в клинику с жалобами на боли в правом подреберье, тошноту, рвоту. При обследовании выявлено: иктеричность склер и кожных покровов. При пальпации – резкая болезненность и мышечное напряжение в правом подреберье, билирубин крови повышен. В моче – пенистость, билирубин, уробилиновые тела отсутствуют, кал глинистый, бесцветный.

1. *Определите тип желтухи. Какая форма билирубина определяется в моче?*
2. *О чем свидетельствует вспенивание?*

Задача №2

Больная Ш., 31 год, поступила в больницу с подозрением на болезнь Боткина. В течение месяца отмечала общую слабость, одышку, сердцебиение, желтушность, темную окраску стула, мочи. Лабораторные данные: билирубин в крови – 180 мкмоль/л (реакция с диазореактивом Эрлиха непрямая), общий холестерин – 5,0 ммоль/л, сулемовая проба – 1,8 мл, проба с галактозой – отрицательная. В моче – уробилин и стеркобилин, прямой билирубин отсутствует. В кале увеличено содержание стеркобилина.

Объясните клинические симптомы и дайте заключение о характере заболевания.

Задача №3

У пациента в крови установлена гипербилирубинемия за счет прямого и непрямого билирубина. В моче – прямой билирубин, уробилин, желчные кислоты. В кале – гипохолія. Кроме того, отмечается гипопропротеинемия (общий белок – 40 г/л), снижение свертываемости крови.

1. *Определите вид желтухи, для которого характерны выявленные изменения.*
2. *Объясните механизмы возникновения этих нарушений.*

Задача №4

Пациент страдает хроническим алкоголизмом. При обследовании печень плотная, край бугристый. На передней брюшной стенке – резкое расширение вен, селезенка пальпируется. Склонность к геморрагиям.

Дайте всестороннюю характеристику патологии.

Задача №5

У пациента через 2 месяца после переливания крови развилась желтуха, обнаружена печеночно-клеточная недостаточность, увеличение в крови уровней аспартатаминотрансферазы и аланинаминотрансферазы.

- 1. Каков наиболее вероятный диагноз?*
- 2. Каковы особенности заболевания?*

ТЕСТОВЫЕ ЗАДАНИЯ

Выберите один или несколько правильных ответов.

- 1. СВОБОДНЫЙ БИЛИРУБИН**
 - а) образуется в гепатоцитах
 - б) дает прямую реакция с диазореактивом Эрлиха
 - в) связан с глюкуроновой кислотой
 - г) растворим в липидах
- 2. СВЯЗАННЫЙ БИЛИРУБИН**
 - а) образуется из гемоглобина распадающихся эритроцитов
 - б) образуется из свободного билирубина
 - в) в норме циркулирует в крови
 - г) выделяется с желчью
- 3. НАДПЕЧЕНОЧНАЯ ЖЕЛТУХА МОЖЕТ РАЗВИТЬСЯ**
 - а) при наследственном микросфероцитозе
 - б) при вирусном гепатите В
 - в) при резус-конфликте матери и плода
 - г) при отравлении гемолитическими ядами
- 4. РАЗВИТИЕ НАДПЕЧЕНОЧНОЙ ЖЕЛТУХИ СВЯЗАНО**
 - а) с усиленным распадом эритроцитов
 - б) с нарушением секреции свободного билирубина в крови
 - в) с дистрофией и некрозом гепатоцитов

5. ДЛ‍Я НАДПЕЧЕНОЧНОЙ ЖЕЛТУХИ ХАРАКТЕРНО
 - а) повышение уровня билирубина в моче
 - б) снижение уровня билирубина в моче
 - в) повышение уровня уробилина в моче
 - г) повышение уровня стеркобилина в кале
6. ПРИ ПЕЧЕНОЧНОЙ ЖЕЛТУХЕ В КРОВИ РАЗВИВАЮТСЯ СЛЕДУЮЩИЕ ИЗМЕНЕНИЯ
 - а) повышение уровня свободного билирубина
 - б) повышение уровня уробилиногена
 - в) повышение содержания желчных кислот
7. ПРИ ПЕЧЕНОЧНОЙ ЖЕЛТУХЕ В ОРГАНИЗМЕ РАЗВИВАЕТСЯ
 - а) тахикардия
 - б) брадикардия
 - в) гипотония
 - г) диспепсия
8. РАЗВИТИЕ ПОДПЕЧЕНОЧНОЙ ЖЕЛТУХИ СВ‍ЯЗАНО
 - а) с длительным приемом больших доз алкоголя
 - б) с нарушением конъюгации свободного билирубина
 - в) с нарушением секреции билирубина в гепатоцитах
 - г) с нарушением оттока желчи из печени
9. ДЛ‍Я ПОДПЕЧЕНОЧНОЙ ЖЕЛТУХИ ХАРАКТЕРНО
 - а) повышение содержания билирубина в моче
 - б) повышение содержания уробилина в моче
 - в) снижения содержания уробилина в моче
 - г) снижения содержания стеркобилина в кале
10. ПЕЧЕНОЧНО-КЛЕТОЧНАЯ ЖЕЛТУХА – ЭТО
 - а) вариант паренхиматозной желтухи
 - б) вариант механической желтухи
 - в) в основе – цитолитический синдром
 - г) встречается при острых гепатитах
 - д) встречается при циррозах

ИНФЕКЦИОННЫЙ ПРОЦЕСС

ЗАНЯТИЕ 16. Острые бактериальные, вирусные, риккетсиозные инфекции

Цель

Изучить этиологию, патогенез, патологическую анатомию и физиологию основных острых бактериальных, вирусных и риккетсиозных инфекций.

Основные теоретические вопросы

1. Понятие «инфекционный процесс» и «инфекционная болезнь».
2. Типы инфекционных процессов.
3. Фазы развития инфекционного процесса.
4. Брюшной тиф: этиология, патогенез, морфофункциональные изменения, исходы.
5. Дифтерия: этиология, патогенез, клинико-морфологические формы, морфофункциональные изменения, исходы.
6. Дизентерия: этиология, патогенез, морфофункциональные изменения, исходы.
7. Сепсис. Отличие от других инфекционных болезней. Общая морфология сепсиса.
8. Общая характеристика вирусных поражений.
9. Грипп: этиология, патогенез, морфология, исходы.
10. Птичий грипп: этиология, патогенез, основные морфологические и функциональные изменения, течение, исходы
11. Полиомиелит: этиология, патогенез, морфология, исходы.
12. Атипичная пневмония: причины и механизм развития заболевания. Морфологические и функциональные нарушения в органах. Течение и исходы.
13. Клещевой энцефалит. Источник заражения. Патогенез развития болезни. Морфо-функциональные изменения в органах. Течение и исходы.
14. Вирус иммунодефицита человека. Патогенез развития болезни. СПИД. Основные морфологические и функциональные проявления. Течение и исходы.

15. Общая характеристика риккетсиозных поражений. Сыпной тиф: этиология, патогенез, морфология, исходы.

Наглядные пособия

МАКРОПРЕПАРАТЫ

1. Эмболический гнойный нефрит (№ 146, 150), муляж.
2. Гнойный очаговый гепатит новорожденных (№ 53).
3. Полипозно-язвенный эндокардит (№ 124).
4. Эндометрит гнойный (№ 75, 77).
5. Флегмонозный аппендицит (№ 170).
6. Бронхопневмония (№ 158)
7. Геморрагическая пневмония при гриппе.
8. Геморрагический трахеит и бронхит при гриппе.
9. Атрофия мышц.
10. Гиперплазия лимфоузлов.
11. Гиперплазия селезенки.
12. Кровоизлияние в надпочечники.
13. Мозг при сыпном тифе.

ПЛАКАТЫ

1. Иммунопатологический процесс.
2. Клеточная иммунная реакция.
3. Гуморальная иммунная реакция.
4. Брюшной тиф. Период очищения язв.
5. Брюшной тиф. Зарубцевавшиеся и затяжные язвы.
6. Ценкерровский некроз мышц.
7. Геморрагическая пневмония при гриппе.
8. Грипп.
9. Полиомиелит.
10. Сыпной тиф.

МИКРОПРЕПАРАТЫ

1. Мозговидное набухание пейеровой бляшки при брюшном тифе.
2. Ценкерровский некроз мышц (при брюшном тифе).
3. Дифтеритический колит при дизентерии.
4. Эмболический абсцесс миокарда.
5. Эмболический абсцесс печени.
6. Геморрагическая пневмония при гриппе.
7. Атрофия мышц при полиомиелите.

Описание микропрепаратов

1. Мозговое набухание пейеровой бляшки

Окраска гематоксилин – эозин, большое увеличение.

На микропрепарате при большом увеличении среди обычных лимфоцитов в бляшке видна пролиферация крупных ретикулярных клеток с просветленной или розоватой цитоплазмой (тифозные клетки).

2. Ценкерровский некроз мышц (при брюшном тифе)

Окраска гематоксилин – эозин, малое увеличение.

Среди нормальных волокон скелетной мышцы, имеющей обычное строение, видны структуры, лишенные своей непрерывности и ядер. Эти мышечные волокна представлены отдельными крупными гомогенными глыбками.

3. Дифтеритический колит при дизентерии (Приложение, рис. 16)

Окраска гематоксилин – эозин, малое увеличение.

Слизистая оболочка толстой кишки местами значительно некротизирована. В некоторых участках определяются крипты обычного строения. Разрушенная слизистая оболочка содержит (начиная с поверхности) детрит и фибринозный экссудат. На границе «погибшей» и здоровой тканей определяется выраженный лейкоцитарный инфильтрат.

4. Эмболический абсцесс миокарда

Окраска гематоксилин – эозин, малое и большое увеличения.

Под малым увеличением в сердечной мышце вокруг бактериального эмбола видна обширная лейкоцитарная инфильтрация. Кроме того, гранулоциты инфильтрируют соединительную ткань и проникают между мышечными волокнами. При большом увеличении мышечные волокна в очаге воспаления не определяются, а в окружности воспалительного участка локализуются отдельные миоциты в состоянии некробиоза и некроза. Сосуды прилегающих участков полнокровны, местами видны множественные кровоизлияния.

5. Эмболический абсцесс печени

Окраска гематоксилин – эозин, малое и большое увеличения.

Центральные участки абсцесса представлены аморфным клеточным детритом. Вокруг него видны густые скопления гнойных телец и лейкоцитов. Гепатоциты, находящиеся вокруг абсцесса, в состоянии некробиоза и некроза.

6. Геморрагическая пневмония

Окраска гематоксилин – эозин, малое и большое увеличения.

В просвете альвеол содержится экссудат, состоящий из слабо окрашенной эозином жидкости, лейкоцитов, клеток слущенного эпителия и большого количества эритроцитов. Стенка альвеол несколько утолщена за счет лейкоцитарной инфильтрации. Другие альвеолы эмфизематозно расширены. Следует обратить внимание на диффузный характер поражения.

7. Атрофия мышц при полиомиелите

Окраска гематоксилин – эозин, малое и большое увеличения.

В микропрепарате объем мышечной ткани уменьшен, миоциты истончены, ядра их мелкие, пикнотичные.

Вопросы для самоконтроля

1. Охарактеризуйте понятия «инфекционный процесс», «инфекция», инфекционная болезнь»
2. Укажите местные и общие патологические проявления инфекционного процесса в организме.
3. В чем проявляется реакция иммунокомпетентных органов при инфекционных болезнях? Находится ли эта реакция в зависимости от этиологического фактора и характера течения инфекционной болезни?
4. Каковы особенности макрофагальной реакции при вирусных заболеваниях?
5. Укажите легочные осложнения при тяжелой форме гриппа.
6. Какие местные изменения в верхних дыхательных путях развиваются при дифтерии?
7. Чем объяснить геморрагический характер пневмонии при гриппе?
8. Почему при гриппе возможно развитие острых бронхоэктазов без выраженных воспалительных изменений в бронхах?
9. Каков патогенез развития метаплазии цилиндрического эпителия бронхов при гриппе?
10. Какова роль гриппозной инфекции в развитии хронической пневмонии.
11. Какие черты отличают сепсис от других заболеваний.
12. Что такое ворота инфекции и септический очаг?
13. В чем своеобразие тканевых реакций при затяжном септическом эндокардите?
14. Поясните механизм развития и основные осложнения септического шока.
15. Какие жизненно важные органы поражаются при сепсисе?

16. Какие изменения обнаруживаются в интрамуральном нервном аппарате кишечника и в узлах солнечного сплетения при бациллярной дизентерии? В чем их значение?
17. Какие имеются формы бациллярной дизентерии?
18. Что такое дисбактериоз? Каково его значение в патогенезе бациллярной дизентерии?
19. Какие кишечные осложнения наблюдаются у больных с дизентерией?
20. Какое значение в патогенезе заболеваний брюшным тифом имеет бактериохолия?
21. Что такое брюшно-тифозные гранулемы? Где они образуются помимо кишечника?
22. Чем объясняется гипотония при сыпном тифе?
23. Каков механизм лимфоаденопатии при ВИЧ-инфекции?
24. Укажите основные причины смерти больных СПИДом.
25. Какие структуры в спинном мозге поражаются при полиомиелите?

СИТУАЦИОННЫЕ ЗАДАЧИ

Задача №1

У женщины, 24 лет, после криминального аборта отмечались повышение температуры тела до 40 °С, затемнение сознания, наличие на коже точечных пятнистых кровоизлияний, желтушность кожи. Смерть наступила от острой сердечно-сосудистой недостаточности через 3 дня от начала болезни. На вскрытии обнаружен фибринозно-гнойный эндометрит.

1. *Какой вид сепсиса развился у пациентки в зависимости от локализации входных ворот?*
2. *Укажите клинико-морфологическую форму сепсиса*
3. *Связаны ли кровоизлияния на коже с развитием ДВС-синдрома?*

Задача №2

В период эпидемии гриппа в больницу поступил больной, 62 лет, предъявляющий жалобы на озноб, повышение температуры тела до 39 °С в течение 10 дней, головную боль, кашель с мокротой, выраженную одышку. Явления дыхательной недостаточности прогрессировали, в легких прослушивались многочисленные

влажные хрипы. Через 7 дней наступила смерть от легочно-сердечной недостаточности.

- 1. Укажите этиологические факторы, источник, механизм заражения и инкубационный период возникшей инфекции.*
- 2. У больного сформировалась тяжелая форма гриппа с легочными осложнениями или с преобладанием токсикоза?*

Задача №3

У ребенка 8 лет появились сильные боли при глотании, отек шеи, температура тела повысилась до 39 °С. При обследовании обнаружено: трудноотделяемые серовато-голубоватые пленки на миндалинах и задней стенке глотки, увеличение шейных лимфатических узлов, систолический шум в сердце, фибрилляция предсердий. Резко выражена общая интоксикация, ребенок вял, заторможен, кожные покровы бледные.

- 1. Укажите, какой вид фибринозного воспаления развился у ребенка.*
- 2. Каков механизм интоксикации при дифтерии зева?*
- 3. Каковы причины летального исхода при дифтерии?*

Задача №4

В воинском коллективе отмечена вспышка заболевания, проявляющаяся после короткого продромального периода повышением температуры тела до 38,5 °С, развитием тяжелой диареи со схваткообразными болями в животе, тенезмами. В каловых массах много слизи и примеси крови.

- 1. Поставьте правильный диагноз.*
- 2. Каковы источники, механизмы заражения и инкубационный период данной кишечной инфекции?*
- 3. Какой отдел кишечника страдает, и какие изменения в толстом кишечнике обнаруживаются при дизентерии?*

Задача №5

У больного, 40 лет, прибывшего из сельской местности, где недавно произошла авария в системе водоснабжения, в течение нескольких суток отмечались постепенное повышение температуры тела до 39 °С, интенсивная головная боль, недомогание, жидкий стул.

В области живота и передней грудной стенки обнаружена розеолезная сыпь, бледнеющая при надавливании. Из крови высеян возбудитель заболевания.

1. Укажите название заболевания и его возбудителя.
2. Какие нарушения (местные и общие) характерны для заболевания на данной стадии развития?

ТЕСТОВЫЕ ЗАДАНИЯ

Выберите один или несколько правильных ответов.

1. ГЛАВНЫЕ ЭТИОЛОГИЧЕСКИЕ ФАКТОРЫ РАЗВИТИЯ ГРИППА – ЭТО
 - а) ДНК-вирусы
 - б) РНК-вирусы из группы парамиксовирусов
 - в) штаммы *Corynebacteriae*
 - г) РНК-вирусы из группы *Orthomyxoviridae*
2. СТРУКТУРЫ, КОТОРЫЕ ПОРАЖАЮТСЯ ПРИ ПОЛИОМИЕЛИТЕ – ЭТО
 - а) гепатоциты
 - б) клетки эпителия извитых канальцев почки
 - в) альфа-мотонейроны передних рогов спинного мозга
 - г) кардиомиоциты
3. ЗАБОЛЕВАНИЯ, ОТНОСЯЩИЕСЯ К ОСТРЫМ РЕСПИРАТОРНЫМ ВИРУСНЫМ ИНФЕКЦИЯМ, – ЭТО
 - а) парагрипп
 - б) дифтерия
 - в) грипп
 - г) полиомиелит
4. ПУТЬ ЗАРАЖЕНИЯ ПРИ КОРИ –
 - а) алиментарный
 - б) парэнтеральный
 - в) воздушно-капельный
 - г) водный

5. ОБЫЧНАЯ ЛОКАЛИЗАЦИЯ ПЯТЕН БЕЛЬСКОГО–ФИЛАТОВА–КОПЛИКА
- а) на ладонях и стопах
 - б) на разгибательной поверхности предплечья
 - в) на языке
 - г) на внутренней поверхности щек
 - д) на голове
6. НАИБОЛЕЕ ХАРАКТЕРНЫЕ ИЗМЕНЕНИЯ ПРИ СЫПНОМ ТИФЕ– ЭТО
- а) энтерит
 - б) колит
 - в) миозит
 - г) васкулит
7. ПРЕИМУЩЕСТВЕННАЯ ЛОКАЛИЗАЦИЯ СЫПНОТИФОЗНЫХ ГРАНУЛЕМ – ЭТО
- а) печень
 - б) миокард
 - в) центральная нервная система
 - г) почки
8. ИЗМЕНЕНИЯ В ОРГАНАХ, ХАРАКТЕРНЫЕ ДЛЯ ДИФТЕРИИ С ВЫРАЖЕННОЙ ИНТОКСИКАЦИЕЙ, – ЭТО
- а) некроз эпителия почечных канальцев
 - б) кровоизлияния в ткани надпочечников
 - в) малиновый язык
 - г) паренхиматозный неврит
 - д) интерстициальный миокардит
 - е) диссеминированный энцефаломиелит
9. ЗАБОЛЕВАНИЯ, ВЫЗЫВАЮЩИЕ β -ГЕМОЛИТИЧЕСКИЙ СТРЕПТОКОКК СЕРОЛОГИЧЕСКОЙ ГРУППЫ А, – ЭТО
- а) фарингит
 - б) инфекционный эндокардит
 - в) острый гломерулонефрит
 - г) ревматизм
 - д) скарлатина
 - е) аденовирусная инфекция

10. БРЮШНОЙ ТИФ МОЖНО ОТНЕСТИ К ГРУППЕ
ИНФЕКЦИОННЫХ ЗАБОЛЕВАНИЙ ГРУППЕ
- а) кишечные инфекции
 - б) антропонозы
 - в) трансмиссивные инфекции
 - г) антропозоонозы

ЗАНЯТИЕ 17. Хронические инфекции. Туберкулез и сифилис

Цель

Изучить этиологию, патогенез, патологическую анатомию туберкулеза и сифилиса. При этом обратить внимание на особенности морфологического проявления реакций организма в зависимости от состояния реактивности иммунитета.

Основные теоретические вопросы

1. Туберкулез: этиология, патогенез, общая характеристика типов тканевых реакций при туберкулезе (табл. 2–3).
2. Первичный туберкулез: характеристика первичного туберкулезного комплекса, его исходы.
3. Общая иммуноморфологическая характеристика первичного туберкулеза.
4. Гематогенный туберкулез: его формы, общая иммуноморфологическая характеристика, его отличие от гематогенного прогрессирования первичного туберкулеза.
5. Вторичный (легочный) туберкулез: теории возникновения иммуноморфологические особенности, этапы развития вторичного туберкулеза.
6. Общие изменения в организме при туберкулезе и причины смерти.
7. Этиология и патогенез сифилиса.
8. Общая морфология тканевой реакции при сифилисе.
9. Первичный и вторичный периоды сифилиса.
10. Характеристика третичного периода сифилиса. Излюбленная локализация поражения.
11. Врожденный сифилис (ранний, поздний).

Наглядные пособия

МАКРОПРЕПАРАТЫ

1. Туберкулез лимфатических узлов (№ 181).
2. Перибронхиальный туберкулез лимфатических узлов (№ 183).
3. Вторичный туберкулез легкого (№ 190,191, 192, 194).
4. Казеозная пневмония (№ 178,184,185).
5. Острый кавернозный туберкулез легких (№ 177).
6. Фиброзно-кавернозный туберкулез легкого (№ 180).
7. Зарубцевавшийся туберкулез легкого (№ 188, 189, 193).
8. Туберкулез почки (№ 187).
9. Очаговый туберкулез (№ 25).
10. Туберкулезный лимфаденит (№ 213).
11. Туберкулезный менингит (№ 182).
12. Милиарный туберкулез легких (№ 216).
13. Аневризма восходящей аорты при сифилисе (№ 176).
14. Муляж. Сифилитическая лейкодерма.

ПЛАКАТЫ

1. Специфическое воспаление.
2. Творожистый некроз лимфатических узлов брыжейки.
3. Заживший первичный туберкулезный аффект в легком.
4. Милиарный туберкулез.
5. Первичный туберкулез.
6. Туберкулинодиагностика.
7. Схема развития основных форм туберкулеза.
8. Дольчатая печень при сифилисе.
9. Гумма печени.
10. Гумма миокарда.
11. Старая солитарная гумма печени.
12. Специфическое воспаление.

МИКРОПРЕПАРАТЫ

1. Милиарный туберкулез легкого.
2. Продуктивный туберкулез легкого с наклоном к фиброзу.
3. Туберкулез лимфатического узла.
4. Экссудативный туберкулез легкого.
5. Туберкулезный лептоменингит.
6. Гумма печени.

Описание микропрепаратов

При разборе микропрепаратов по туберкулезу необходимо ответить на следующие вопросы: на основании чего делается заключение о туберкулезе вообще, о какой его форме идет речь, имеются ли признаки прогрессирования, каким путем оно происходит, каковы исходы.

1. Милиарный туберкулез легкого (Приложение, рис. 17)

Окраска гематоксилин – эозин, малое увеличение.

В ткани легкого рассеяны множественные узелки с типичным строением туберкулезной гранулемы. В центре вокруг небольшой ярко-розовой гомогенной зоны творожистого некроза располагаются эпителиоидные клетки с вытянутыми ядрами, среди них почти в каждой гранулеме можно видеть по 1–2 гигантских клетки типа Пирогова–Ланханса. Периферический слой гранулемы представлен мелкими круглыми лимфоидными клетками. Обратите внимание на отсутствие в бугорках сосудов. Имеются участки эмфиземы, наблюдается равномерное полнокровие.

2. Продуктивный туберкулез легкого с наклоном к фиброзу

Окраска гематоксилин – эозин, малое увеличение.

Почти вся ткань легкого в пределах среза занята округлой формы гранулемами, многие из которых целиком замещены фиброзными волокнами с сохранившимися между ними фибробластами. Гранулемы сливаются друг с другом, образуя как бы сплошное поле, и угадываются в нем лишь по круглым очертаниям. Изредка встречаются очаги творожистого некроза и бугорки с характерным клеточным составом, включая гигантские клетки типа Пирогова–Ланханса.

3. Туберкулез лимфатического узла

Окраска гематоксилин – эозин, малое увеличение.

Среди небольших остатков лимфоидной ткани узла находится большое количество бугорков, тесно прилегающих друг к другу. Встречаются крупные поля творожистого некроза. Препарат рекомендуется для просмотра с целью сравнения с аналогичной формой процесса в легких. При анализе всех микропрепаратов, прежде всего, рекомендуется обратить внимание на признаки специфичности, отличающие продуктивный туберкулез от других форм гранулематозного воспаления и на особенности исхода.

4. Экссудативный туберкулез легких

Окраска гематоксилин – эозин, малое увеличение.

Почти все альвеолы заполнены серозно-фибринозным экссудатом. Он представлен то в большей степени клеточным лейкоцитарным инфильтратом, то фибрином в виде сеточки с небольшой примесью клеток. В других альвеолах видна отечная гомогенная розовая жидкость.

5. Туберкулезный лептоменингит

Окраска гематоксилин – эозин, малое увеличение.

На микропрепарате можно идентифицировать как вещество мозга, так и мягкую мозговую оболочку. Она густо инфильтрирована лимфоидными клетками и лейкоцитами, местами представляющими собой детрит. В участках с отсутствием густой инфильтрации виден фибрин в виде тонкой сеточки. В ткани мозга можно видеть полнокровные сосуды, вокруг которых определяются диапедезные кровоизлияния и лимфоклеточный инфильтрат.

6. Гумма печени (сифилис)

Окраска гематоксилин – эозин, малое увеличение.

На препарате видны некротическая часть гуммы, широкий слой грануляционной ткани и прилегающая к нему измененная печеночная ткань. В центре гуммы определяется творожистый некроз, в котором иногда видны контуры предшествующих гистологических структур. Зона некроза непосредственно окружена фибробластами, иногда расположенными наподобие частокола. По периферии видна зона лимфоидных и плазматических клеток. На некоторых препаратах среди указанных клеток встречаются гигантские и эпителиоидные клетки. Поверхностная часть гуммы содержит широкий слой волокнистой соединительной ткани.

Вопросы для самоконтроля

1. От каких фактов зависит возникновение разных форм воспаления в ответ на действие туберкулезных микобактерий?
2. Укажите возможные локализации первичного туберкулезного комплекса.
3. Какой из очагов первичного комплекса и почему бывает чаще повинен в прогрессировании первичного туберкулеза?
4. Что такое анатомическое и биологическое заживления первичного аффекта?
5. Какая специфическая морфологическая реакция при туберкулезе отражает состояние иммунитета?

6. Как объяснить наличие аллергических реакций при первичном туберкулезе? В чем конкретно они проявляются?
7. Какая разница в иммунологическом состоянии организма при милиарном и так называемом органном туберкулезе?
8. При какой форме гематогенного туберкулеза больные погибают от сердечной недостаточности?
9. Какой путь распространения процесса является основным при вторичном туберкулезе легких?
10. При каких формах вторичного туберкулеза возможно образование каверн?
11. Какому периоду соответствует распространение спирохет по крови?
12. Как образуется аневризма аорты при сифилисе? Каковы ее отличия от аневризмы аорты при атеросклерозе?
13. Особенности поражения костей при сифилисе; отличие от туберкулезного поражения костей.
14. Как объяснить возникновение инфаркта миокарда при сифилисе?

Таблица 2

*Клинико-морфологическая классификация
и особенности течения туберкулезного процесса*

Виды туберкулеза	Первичный	Гематогенный	Вторичный
Морфологические проявления	Первичный туберкулезный комплекс (первичный аффект, лимфангит, лимфаденит).	Послепервичный туберкулез (преобладают продуктивная реакция (гранулема) и склонность к гематогенной генерализации).	Развивается после перенесенного первичного туберкулеза (избирательная легочная локализация, контактное, интраканаликулярное распространение, смена фаз туберкулезного процесса)

Варианты течения	1. Затухание первичного туберкулеза и заживление очагов первичного комплекса (очаг Гона). 2. Прогрессирование первичного туберкулеза с развитием гематогенного, лимфогенного, роста первичного аффекта и смешанного. 3. Хронически текущий первичный туберкулез.	1. Генерализованный гематогенный туберкулез. 2. Гематогенный туберкулез с преимущественным поражением легких. 3. Гематогенный туберкулез с преимущественно внелегочным поражением.	1. Острый очаговый туберкулез. 2. Фиброзно-очаговый Туберкулез. 3. Инфильтративный туберкулез. 4. Туберкулема. 5. Казеозная Пневмония. 6. Острый кавернозный туберкулез. 7. Фиброзно-кавернозный Туберкулез. 8. Цирротический туберкулез.
------------------	--	--	--

Таблица 3

Характеристика основных тканевых реакций при туберкулезе

Типы тканевых реакций при туберкулезе		
Продуктивная	Экссудативная	Альтеративная
1. Туберкулезная гранулема. 2. Диффузная специфическая грануляционная ткань	1. Серозное 2. Фибринозное 3. Гнойное – редко	1. Творожистый некроз
<u>Исходы</u> <ul style="list-style-type: none"> • Рассасывание • Фиброз 	<u>Исходы</u> <ul style="list-style-type: none"> • Рассасывание • Фиброз путем организации • Творожистый некроз 	<u>Исходы</u> <ul style="list-style-type: none"> • Рассасывание • Фиброз путем организации • Инкапсуляция • Инкапсуляция с петрификацией • Оссификация (только в первичном комплексе) • Расплавление (язвы, каверны, свищи)

СИТУАЦИОННЫЕ ЗАДАЧИ

Задача №1

У женщины, больной туберкулезом, умер 3-месячный ребенок от разлитого гнойного перитонита. Ребенок находился на грудном вскармливании. На вскрытии обнаружены перфоративная язва тощей кишки, плотные мезентериальные лимфатические узлы и лимфатические узлы ворот печени на разрезе представлены казеозными массами.

- 1. Какой вид туберкулеза сформировался у ребенка? Охарактеризуйте первичный кишечный туберкулезный комплекс.*
- 2. Возможен ли трансплацентарный способ передачи микобактерий туберкулеза? Какой способ заражения наблюдается у данного ребенка?*

Задача №2

Больной 28 лет, с детства болевший туберкулезом, умер от нарастающей легочно-сердечной недостаточности. На вскрытии обнаружено увеличение лимфатических узлов грудной и брюшной полостей с многочисленными петрификатами и свежими фокусами казеозного некроза.

- 1. Какую клинико-морфологическую форму туберкулеза можно диагностировать в данном случае?*
- 2. Возможно ли обнаружение очага Гона при данной форме туберкулеза? Дайте его морфологическую характеристику.*
- 3. Какие варианты течения первичного туберкулеза Вам известны?*

Задача №3

Больной 55 лет, страдавший туберкулезом почек, умер при явлениях генерализации туберкулеза. На вскрытии обнаружены просовидные высыпания в легких, печени и почках.

- 1. Возможно ли в данном случае диагностировать прогрессирование первичного туберкулеза или у пациента сформировался гематогенный туберкулез? Обоснуйте свой ответ.*

2. *Какая разновидность генерализованного гематогенного туберкулеза развивается в данном случае?*
3. *Дайте морфологическую характеристику просовидным бугоркам, которые локализируются в данном случае в различных органах.*

Задача №4

У женщины 35 лет, лечившейся от бесплодия, обнаружен кифосколиоз грудного отдела позвоночника. Диагностирован туберкулезный спондилит. При лапароскопическом исследовании обнаружены сужение просвета и нарушение проходимости маточных труб за счет формирования множественных туберкулезных гранулем и фиброза.

1. *Дайте клинико-морфологическую характеристику туберкулеза.*
2. *Какие патоморфологические изменения возникают в позвоночнике при развитии туберкулезного спондилита?*
3. *Обусловлено ли бесплодие туберкулезным процессом в фаллопиевых трубах?*

Задача №5

У больного 37 лет отмечается субфебрильная температура тела, кашель с небольшим количеством мокроты и одышка. На рентгенограмме отмечены кольцевидная тень во I и II сегментах правого легкого, в прилежащих и расположенных ниже отделах легкого разной формы и плотности тени, местами увеличение прозрачности легочного рисунка и увеличение правых отделов сердца.

1. *Какая клинико-морфологическая форма вторичного туберкулеза развивается у пациента? Дайте ее морфологическую характеристику?*
2. *Объясните причину и последствия увеличения размеров сердца?*
3. *Какие осложнения вторичного туберкулеза Вам известны?*

ТЕСТОВЫЕ ЗАДАНИЯ

Выберите один или несколько правильных ответов.

1. РАННИЙ ВРОЖДЕННЫЙ СИФИЛИС ХАРАКТЕРИЗУЕТСЯ
 - а) поражением костно-суставного аппарата
 - б) поражением кожи, мацерация (сифилитическая пузырчатка)
 - в) поражением головного мозга
 - г) белой пневмонией

2. АНЕВРИЗМА АОРТЫ ПРИ СИФИЛИСЕ ОБРАЗУЕТСЯ
 - а) проникновением спирохет в окончатые эластические мембраны
 - б) токсическим поражением продуктами метаболизма
 - в) расслоением стенки аорты

3. ОСОБЕННОСТИ ПОРАЖЕНИЯ КОСТЕЙ ПРИ СИФИЛИСЕ – ЭТО
 - а) расслоение костных балок и их расплавление
 - б) разрушение остеонов
 - в) нарушение кровообращения в кости через гаверсовы каналы
 - г) разрушение остеогенного слоя надкостницы

4. СЕРОНЕГАТИВНАЯ РЕАКЦИЯ ВАССЕРМАНА (RW) РЕГИСТРИРУЕТСЯ В ПЕРИОД ПЕРВИЧНОГО СИФИЛИСА –
 - а) в первую неделю
 - б) 2–3 недели
 - в) 6–8 недель

5. ПЕРВИЧНЫЙ СИФИЛИТИЧЕСКИЙ КОМПЛЕКС ХАРАКТЕРИЗУЕТСЯ
 - а) лимфангитом
 - б) острым нефритом
 - в) твёрдым шанкром
 - г) тромбофлебитом
 - д) лимфаденитом

- а) ОСЛОЖНЕНИЯ ТВЁРДОГО ШАНКРА – ЭТО
- б) нагноение
- в) фимоз
- г) склероз
- д) вульвовагинит

6. НАИБОЛЕЕ ЧАСТОЕ ВИСЦЕРАЛЬНОЕ ПОРАЖЕНИЕ ПРИ ТРЕТИЧНОМ СИФИЛИСЕ – ЭТО

- а) поражение головного мозга
- б) поражение печени
- в) мезаортит
- г) поражение спинного мозга

7. ПРИЗНАК, ХАРАКТЕРИЗУЮЩИЙ ОБОСТРЕНИЕ ТУБЕРКУЛЕЗА, – ЭТО

- а) образование гранулем
- б) экссудация
- в) казеозный некроз

8. ДИФФЕРЕНЦИАЛЬНО-ДИАГНОСТИЧЕСКИЕ ПРИЗНАКИ ТУБЕРКУЛЕЗА, ОТЛИЧАЮЩИЕ ЕГО ОТ САРКОИДОЗА, –

- а) качественный состав гранулемы
- б) обнаружение возбудителя
- в) наличие зоны казеозного некроза

9. ВАРИАНТ, ВСТРЕЧАЮЩИЙСЯ ПРИ ПЕРВИЧНОМ ТУБЕРКУЛЕЗЕ, – ЭТО

- а) острый очаговый туберкулез
- б) острый кавернозный туберкулез
- в) инфильтративный туберкулез
- г) милиарный туберкулез
- д) цирротический туберкулёз

ПАТОЛОГИЯ РЕПРОДУКТИВНОЙ СИСТЕМЫ

ЗАНЯТИЕ 18. Патология женской репродуктивной системы

Цель

Изучить патоморфологию и основные патофизиологические нарушения в организме при патологии яичников, матки, маточных труб и молочных желез.

Основные теоретические вопросы

1. Морфология и функциональное состояние яичников в разные возрастные периоды.
2. Оофориты (острый, подострый, хронический), этиология. Сальпингооофориты.
3. Поликистоз яичников, этиология и патогенез.
4. Кистомы яичников (серозные, муцинозные, эндометриодные), прогностическое значение, осложнения.
5. Заболевания шейки матки (цервициты, эрозия и псевдоэрозия шейки матки), Наботовы кисты, этиология и патогенез.
6. Патология эндометрия матки (эндометриоз, эндомиоз, эндометриты, гиперплазия эндометрия). Опухоли из эндометрия.
7. Миомы матки, патогенез, виды, клиническое значение.
8. Сальпингиты, пиосальпингс.
9. Маститы (острый, подострый), лактостаз и мастит.
10. Фиброзно-кистозная болезнь (мастопатия), виды, прогноз.
11. Рак молочной железы, этиология, патогенез, виды, морфология
12. Понятие бесплодия (первичное, вторичное, абсолютное, относительное).
13. Этиология бесплодия, виды.
14. Психологическое бесплодие.
15. Эндокринное бесплодие.
16. Ановуляторное бесплодие (синдром лютеинизации неовулирующего фолликула, недостаточность лютеиновой фазы).

17. Трубное бесплодие.
18. Маточное бесплодие (дефекты строения, функционирования).
19. Иммунологическое бесплодие.
20. Методы диагностики бесплодия.

Наглядные пособия

МАКРОПРЕПАРАТЫ

1. Кистозные яичники (№ 59)
2. Киста яичника (№ 266)
3. Атрофия яичника (№ 199)
4. Рак яичника (№ 109)
5. Трубная беременность. Хронический сальпингит, киста яичника (№206)
6. Трубная беременность (№ 264)
7. Эндометрит (№ 276, 283)
8. Рак шейки матки (№ 93)
9. Эрозия шейки матки (№ 262)
10. Наботовы кисты (ovuli Nabotii) (№ 280)
11. Фибромиома матки (№ 170)
12. Рак молочной железы (№ 278).

МИКРОПРЕПАРАТЫ

1. Гиперплазия эндометрия (просмотр)
2. Аденокистома яичника (просмотр)
3. Сосочковая киста яичника (просмотр)
4. Аденофиброма грудной железы (просмотр).

Вопросы для самоконтроля

1. С чем связано формирование Наботовых кист в шейке матки?
2. С какой вирусной инфекцией связано развитие диспластических и опухолевых процессов в шейке матки?
3. Какую роль в развитии опухолевых процессов репродуктивной системы играет гормональный фон женщины?
4. Что такое ановуляторный цикл?
5. Назовите генетические онкомаркеры рака молочной железы.
6. О каких нарушениях в репродуктивной системе женщины могут свидетельствовать обильные маточные кровотечения?

ЗАНЯТИЕ 19. Патология мужской репродуктивной системы

Цель

Изучить патоморфологию и основные патофизиологические нарушения в организме при патологии семенников и предстательной железы.

Основные теоретические вопросы

1. Морфология и функциональное состояние семенников и простаты в разные возрастные периоды.
2. Этиология, патогенез, основные проявления патологических изменений семенников (орхиты, гидроцеле, варикоцеле, крипторхизм, опухоли яичек).
3. Этиология, патогенез, основные проявления патологических изменений предстательной железы (простатиты, доброкачественная гиперплазия, рак).
4. Мужское бесплодие.

Наглядные пособия

МАКРОПРЕПАРАТЫ

1. Гидроцеле (№197).
2. Злокачественная опухоль яичка (№ 56).
3. Гипертрофия простаты с мочевым пузырем (№ 74, 77).
4. Аденома простаты (№79).

МИКРОПРЕПАРАТЫ

1. Гиперплазия предстательной железы (просмотр)

Окраска гематоксилин – эозин, малое увеличение.

В ткани железы видно увеличение количества желез и прослоек мышечно-фиброзной стромы. Железы мелкие или крупные, близко расположены друг к другу. Эпителий секреторных отделов и выводных протоков или не изменен, или атрофичен, или в состоянии пролиферации; при этом клетки располагаются в несколько слоев. В просвете желез видны детрит, слущенные клетки и слизь.

Вопросы для самоконтроля

1. Какие заболевания могут привести к мужскому бесплодию?
2. Почему варикоцеле развивается чаще с левой стороны?
3. Что такое истинный и ложный крипторхизм?
4. Какие причины лежат в основе гиперплазии предстательной железы?
5. Назовите специфические маркеры рака простаты.
6. Назовите нормальные показатели спермограммы.
7. Назовите клинические признаки гипогонадизма.

СИТУАЦИОННЫЕ ЗАДАЧИ

Задача №1

Женщине 58 лет с маточным кровотечением проведено выскабливание полости матки. При гистологическом исследовании соскоба диагностирована аденокарцинома эндометрия.

1. *Какие изменения эндометрия предшествовали развитию аденокарциномы?*
2. *Назовите ведущий этиологический фактор рака эндометрия, перечислите предрасполагающие заболевания и состояния.*

Задача №2

Женщина 32 лет обратилась к гинекологу в связи с бесплодием. В браке состоит 2 года. При обследовании выявлено ожирение, гирсутизм (избыточное оволосение). В сыворотке крови увеличено содержание лютеинизирующего гормона и андрогенов. Менструальный цикл ановуляторный. При ультразвуковом исследовании яичники значительно увеличены в размерах, в корковом слое визуализируются множественные кисты.

1. *Назовите заболевание, которым страдает женщина. Обоснуйте ответ.*
2. *Каковы наиболее вероятные механизмы развития болезни?*

Задача №3

Женщина 55 лет обратилась к онкологу с жалобой на болезненное уплотнение в правой молочной железе. При осмотре: правая молочная железа деформирована, сосок втянут, при пальпации обнаружен узел без четких границ; кожа над узлом напоминает

лимонную корку. В правой подмышечной области пальпируются увеличенные лимфоузлы. Известно, что сестра пациентки умерла от рака молочной железы в возрасте 50 лет.

- 1. Какая опухоль молочной железы доброкачественная или злокачественная развилась у больной? Обоснуйте ответ.*
- 2. Назовите пути метастазирования рака молочной железы.*
- 3. Назовите гены, мутации которых характерны для рака молочной железы с наследственным предрасположением.*

Задача №4

Больной В., 77 лет, обратился к урологу с жалобами на прогрессирующее нарушение при мочеиспускании с болевым симптомом внизу живота. При пальпации и ультразвуковом исследовании выявлено узловое увеличение простаты, узлы располагаются вблизи капсулы. Концентрация простатспецифического антигена (PSA) в крови составила 58 нг/мл. После исследования биоптата предстательной железы была выполнена радикальная простатэктомия.

- 1. Какая патология простаты была диагностирована в данном клиническом случае?*
- 2. Каковы наиболее вероятные механизмы и морфогенез развития болезни?*
- 3. Опишите основную микроскопическую картину нарушения строения простаты.*

Задача №5

Мужчина 62 лет обратился с жалобами на чувство неполного опорожнения мочевого пузыря и чувство жжения в уретре при мочеиспускании, слабую струю мочи, частое мочеиспускание в ночное время. При пальпации и ультразвуковом исследовании выявлено диффузное увеличение и уплотнение органа. Концентрация простатспецифического антигена (PSA) в крови составила 10 нг/мл.

- 1. Какая патология простаты была диагностирована в данном клиническом случае?*
- 2. Каковы наиболее вероятные причины и механизмы развития болезни?*
- 3. Опишите микроскопическую картину нарушений строения простаты.*

АДДИКТИВНЫЕ СОСТОЯНИЯ

ЗАНЯТИЕ 20. Патоморфология и патофизиология аддиктивных состояний

Цель

Изучить патоморфологию и патофизиологию фармакологических (алкогольная, никотиновая, лекарственная) и нефармакологических (поведенческих) форм аддикции, а также критерии аддиктивного поведения.

Основные теоретические вопросы

1. Аддиктивное состояние. Формирование психологической и физической зависимости.
2. Наркомания, вызванная препаратами конопли.
3. Наркомания морфинного типа.
4. Кокаиновая наркомания.
5. Героиновая наркомания.
6. Патоморфологические и патофизиологические расстройства, вызываемые синтетическими наркотиками и спайсами.
7. Никотиновая зависимость (снюсы).
8. Токсикомания.
9. Патоморфология и патофизиология алкоголизма.
10. Игромания.

Вопросы для самоконтроля

12. Что такое социальная девиация?
13. Факторы, способствующие формированию психических и поведенческих расстройств.
14. Нейрохимические эффекты острого и хронического потребления наркотических веществ.
15. Теория нарушения обмена дофамина в структурах мезолимбической системы головного мозга.
16. Патобиохимические изменения нейромедиаторных систем у зависимых пациентов.

17. Роль изменения опиоидной рецепции в формировании зависимости от опиатов.
18. Назовите основные эффекты опиоидов, связанные со стимуляцией центральных опиоидных рецепторов.
19. Особенности формирования физической и психической никотиновой зависимости при употреблении снюса.
20. Назовите теории патогенеза алкоголизма.
21. Кто составляет группу риска развития токсикомании.
22. В чём заключается основной вред токсикомании, в отличие от других форм аддикции?
23. Назовите черты, наличие которых у потенциального игрока делает его более восприимчивым к формированию игромании.
24. Какие аддикции формируются у человечества в наши дни?
25. В чём заключается профилактика развития аддиктивного поведения?

СИТУАЦИОННЫЕ ЗАДАЧИ

Задача №1

Больная А., 27 лет. Инженер. Работает уборщицей. Наследственность не отягощена. Из благополучной семьи. Ничем не болела. Хорошо училась, окончила вуз. По характеру эгоистична, любит лидерство, старается всегда быть в центре внимания. Замужем, имеет дочь 4 лет. Моральные и материально-бытовые условия хорошие. Три года назад познакомилась с одной девушкой, в квартире которой часто устраивались пьянки. Нравилось там бывать, так как «друзья» смотрели на нее с восхищением, хвалили ее за красоту, ум. В этой компании начала употреблять спиртное. Вначале по 100-200 мл вина, но под восторженные подбадривания «друзей» стала пить больше. 2 года назад появилась зависимость, стала похмеляться. Перестала интересоваться семьей, оставила работу. Поступила в наркологическое отделение по настоянию родственников. Себя алкоголиком не считает.

1. *Определите факторы, предрасполагающие к развитию алкоголизма.*

Задача №2

Девушка 17 лет. Курила кальян с какой-то «необычной» смесью на вечеринке по совету подруги. Вначале почувствовала яркие

вспышки перед глазами, затем появились зрительные галлюцинации, настроение было очень хорошим. Музыка, звучащая в зале, окрашивалась в яркие цвета. В памяти всплыли воспоминания из далекого прошлого. Это сочеталось с ощущением, что она сходит с ума. Когда вернулась домой, появилась уверенность, что может летать, почувствовала небывалую легкость в теле. Открыла окно и, взмахнув руками, прыгнула. При падении на землю сломала обе ноги. Была госпитализирована. На следующее утро никаких нарушений психики не обнаруживает, критически оценивает болезненное состояние. Суицидальные мысли отрицает. Лабораторные исследования не обнаружили следов наркотика.

1. Определите, какой вид психоактивного вещества вызывает такую клинику интоксикации?

Задача №3

В школе 12-летнего ученика угостили «необычной жевательной конфеткой», которую он сначала держал за губой, а потом съел. Придя домой, почувствовал себя плохо. У него наблюдалась тошнота, головокружение, боли в области пищевода, высокая температура, слабость, рвота. Придя с работы домой, мать обнаружила его без сознания и вызвала скорую.

1. Чем мог отравиться школьник?

ПАТОЛОГИЯ НЕРВНОЙ СИСТЕМЫ

ЗАНЯТИЕ 21. Заболевания нервной системы

Цель и задачи:

1. Изучить этиологию и механизмы нарушений деятельности нервной системы.
2. Изучить влияние расстройств нервной регуляции на течение и исход болезней.
3. Изучить некоторые часто встречающиеся и социально-значимые функциональные и органические поражения центральной и периферической нервной системы.

Основные теоретические вопросы

1. Причины нарушений структуры и функций нервной системы.
2. Общий патогенез заболеваний нервной системы.
3. Причины, механизмы и значение изменений возбудимости нейронов.
4. Причины и последствия перерезки/разрыва нервного волокна. Диффузное аксональное повреждение. Денервационный синдром.
5. Нарушение двигательных функций.
6. Нарушение чувствительности.
7. Патологические боли центрального и периферического происхождения.
8. Влияние нарушений вегетативной нервной системы на функции внутренних органов.
9. Аномалии развития головного мозга и спинного мозга.
10. Нейродегенеративные заболевания. Болезнь Альцгеймера.
11. Нейродегенеративные заболевания. Болезнь Паркинсона.
12. Нейродегенеративные заболевания. Боковой амиотрофический склероз.
13. Токсические и метаболические нарушения нервной системы (сахарный диабет, авитаминозы, болезни почек, печени).
14. Патоморфология нервной системы при инфекционных заболеваниях (вирусных, бактериальных, паразитарных).

15. Прионовые заболевания.
16. Церебро-васкулярные болезни.
17. Демиелинизирующие заболевания. Рассеянный склероз.
18. Эпилепсия.
19. Опухоли мозга.

Наглядные пособия

МАКРОПЕРПАРАТЫ

1. Мозговая грыжа (№223, 281);
2. Анэнцефалия;
3. Кровоизлияние в мозг (№203, 238, 3, 128, 129, 313);
4. Гидроцефалия (№242);
5. Менингиома (№96, 288);
6. Опухоль мозга (№18, 40, 165)
7. Гнойный менингит (№ 26, 57)
8. Туберкулёзный менингит (212).

МИКРОПЕРПАРАТЫ

9. Кровоизлияние в мозг (демонстрация).
10. Очаг белого размягчения мозга (демонстрация).

Описание микропрепаратов

1. Кровоизлияние в мозг.

Окр. эозин-гематоксилин. Малое и большое увеличения.

Ни микропрепарате в сером веществе головного мозга присутствует экстравазальное скопление эритроцитов. Наблюдаются дистрофические изменения в перикарионах, выраженная глиальная реакция. Часть глиоцитов содержит гемосидерин.

1. Очаг белого размягчения мозга.

Окр. эозин-гематоксилин. Малое и большое увеличения.

Серое вещество мозга выглядит пористым за счёт исчезновения перикарионов нейроцитов, при этом хорошо заметны нервные волокна. Отмечается выраженная глиальная реакция, но клетки не содержат гемосидерин.

Реферативные сообщения

1. Патология нейрона.
2. Аномалии развития головного мозга и спинного мозга.
3. Нейродегенеративные заболевания. Болезнь Альцгеймера.

4. Нейродегенеративные заболевания. Болезнь Паркинсона.
5. Нейродегенеративные заболевания. Боковой миотрофический склероз.
6. Токсические и метаболические нарушения нервной системы (сахарный диабет, авитаминозы, болезни почек, печени).
7. Патоморфология нервной системы при инфекционных заболеваниях (вирусных, бактериальных, паразитарных).
8. Прионовые заболевания.
9. Церебро-васкулярные болезни.
10. Демиелинизирующие заболевания. Рассеянный склероз.
11. Эпилепсия.
12. Опухоли мозга.

Вопросы для самоконтроля

1. В чем состоит общая этиология нервных расстройств?
2. Какие патогенетические факторы играют основную роль в развитии заболеваний нервной системы?
3. Какие типовые патологические процессы характерны для патологии нервной системы?
4. В чем заключаются нарушения процессов торможения и проявления растормаживания?
5. Каковы последствия выпадения трофической функции нервной системы?
6. Когда развивается спинальный шок и синдром деафферентации? Каковы их проявления?
7. Какие основные патогенетические факторы участвуют в нарушении функционирования нейронов?
8. Каковы основные проявления и общий патогенез болезней нервной регуляции?
9. Каковы механизмы болевой чувствительности?
10. Какие виды боли существуют?
11. Что понимают под антиноцицептивной системой?
12. В чем состоят нарушения интегративной функции мозга?
13. Каковы причины и последствия расстройств функции синапсов?
14. Каков общий патогенез нарушений вегетативной нервной системы, и как их классифицируют?
15. Чем характеризуют виды вегетативных кризов?
16. В чем состоит этиология нарушений высшей нервной деятельности, и каковы их проявления?

17. Какое влияние оказывает травма коры головного мозга и лимбической системы на различные формы поведения, память и эмоции?
18. Поражение каких нейронов происходит при болезни Паркинсона?
19. Какие нейроны поражаются при БАС?
20. Каков патогенез болезни Альцгеймера?
21. Каковы механизмы демиелинизации?
22. Какие периоды эмбриогенеза наиболее опасны в плане развития пороков развития нервной системы?
23. Какие изменения в сосудах характерны для последующего развития геморрагического инсульта?

СИТУАЦИОННЫЕ ЗАДАЧИ

Задача № 1. У больного 30-ти лет после травмы спины наблюдается утрата всех видов чувствительности, поверхностных и глубоких рефлексов нижней конечности с отсутствием движений, нарушение тазовых функций.

3. Укажите отдел позвоночника, в котором произошла травма.

4. Определите сегменты спинного мозга и выраженность их повреждения.

Задача №2. При неврологическом осмотре пациента 60-ти лет, перенесшего острое нарушение мозгового кровообращения, выявлено: правосторонняя гемиплегия, усиление глубоких рефлексов и правостороннее повышение тонуса в руке и ноге по типу складного ножа, патологические рефлексии отсутствуют.

3. Определите локализацию очага повреждения.

4. Каков патогенез развившихся симптомов?

Задача №3. Мужчина 35-ти лет попал в автомобильную аварию. На момент ДТП он находился на переднем пассажирском сидении, был пристегнут ремнем безопасности. Удар при столкновении пришелся в правую боковую часть автомобиля. В клинику пациент доставлен в состоянии комы, без видимых повреждений. При МРТ-исследовании травма черепа отсутствует, присутствуют множественные мелкие (не более 5 мм в диаметре) кровоизлияния в белом веществе больших полушарий, мозолистом теле.

- 1. Какой нейропатологический процесс возник у пациента?*
- 2. Каков патогенез развившихся симптомов?*

Задача № 4. У больного семи лет наблюдаются быстрые, аритмичные, произвольные движения конечностей и туловища. Он гримасничает, причмокивает, часто высовывает язык. Тонус мышц конечностей снижен.

- 1. Определите название описанного синдрома.*
- 2. Укажите, какие структуры головного мозга при этом поражены.*

Задача № 5. Мужчина, 65 лет, был доставлен в неврологический стационар родственником. При сборе анамнеза стало известно, что больной стал забывать дорогу домой из ближайшего магазина, не помнит события, произошедшие несколько минут назад. Компьютерное томографическое исследование головного мозга показало слабую диффузную атрофию коры, расширение боковых желудочков головного мозга, уменьшение размеров гиппокампа.

- 1. О каком заболевании может идти речь?*
- 2. Укажите микроскопические признаки данного заболевания.*

ПАТОЛОГИЯ ЭНДОКРИННОЙ СИСТЕМЫ**ЗАНЯТИЕ 22. Нарушение функций гипофиза, надпочечников, щитовидной железы, половых желёз*****Цель***

Изучить патогенез эндокринных синдромов и структурные нарушения, связанные с патологией гипофиза, надпочечников, щитовидной железы.

Основные теоретические вопросы

1. Гормоны, свойства и механизм действия на клетку.
2. Основные механизмы нарушения функции эндокринной системы.
3. Основные синдромы, связанные с нарушением функций гипофиза (акромегалия, гигантизм, гипофизарная карликовость, болезнь Симмондса, несахарный диабет).
4. Основные виды нарушения функции надпочечников (гиперфункция: синдром Иценко–Кушинга, первичный альдостеронизм, адреногенитальный синдром; гипофункция: болезнь Аддисона).
5. Понятие об адаптационном синдроме и роль гипофизарно-надпочечниковой системы при стрессовых состояниях.
6. Основные проявления нарушения функций мозгового слоя надпочечников.
7. Нарушения функции щитовидной железы, этиопатогенез и клинические проявления гипотиреоза и гипертиреоза. Основные заболевания щитовидной железы: коллоидный зоб, базедова болезнь, аутоиммунный тиреоидит.
8. Гипер- и гипофункции паращитовидных желез: проявления, морфология, исходы.
9. Нарушения функций половых желез (мужской и женский гипогонадизм, гипергонадизм).

Наглядные пособия**ПЛАКАТЫ**

1. Уровни нарушения эндокринной регуляции.

2. Взаимодействие гипофиза и периферической эндокринной железы.
3. Механизм действия гормонов на клетку (схемы двух мессенджеров).
4. Клинические формы нарушения функции гипофиза.
5. Схемы основных нарушений при гиперфункции коры надпочечников.
6. Клинические формы нарушения щитовидной железы.
7. Акромегалия (череп, гипертрофия).
8. Верилизм.
9. Микседема.
10. Больная Базедовой болезнью.
11. Гигантизм.
12. Гипофизарная кахексия.
13. Эндокринная патология.

МАКРОПРЕПАРАТЫ

1. Коллоидный зоб (№ 26).
2. Гипертрофия простаты (№ 13).

МИКРОПРЕПАРАТЫ

1. Гипертрофия предстательной железы.
2. Гиперплазия слизистой оболочки матки в соскобе.
3. Коллоидный зоб (демонстрация).
4. Щитовидная железа при базедовой болезни.
5. Известь в миокарде (демонстрация).
6. Фиброзная остеодистрофия.
7. Рак щитовидной железы (демонстрация).
8. Дисгерминома яичника (демонстрация).
9. Адренокортикостероидный рак (демонстрация).

Описание микропрепаратов

1. Щитовидная железа при базедовой болезни

Окраска гематоксилин-эозин, малое и большое увеличения.

Фолликулы мелкие. В них виден пролиферирующий фолликулярный эпителий, образующий многочисленные выросты, а иногда заполняющий полностью фолликулы. При этом теряется фолликулярное строение желез. Коллоида в фолликулах мало.

2. Коллоидный зоб (Приложение, рис. 18)

Окраска гематоксилин – эозин, малое увеличение.

Фолликулы щитовидной железы растянуты коллоидом. Эпителий фолликулов сдавлен, находится в состоянии атрофии. Коллоид плотный.

3. Гипертрофия предстательной железы

Окраска гематоксилин – эозин, малое увеличение.

В ткани железы видно увеличение количества желез и прослоек мышечно-фиброзной стромы. Железы мелкие или крупные, близко расположены друг к другу. Эпителий секреторных отделов и выводных протоков или не изменен, или атрофичен, или в состоянии пролиферации. При этом клетки располагаются в несколько слоев. В просвете желез видны детрит, слущенные клетки и слизь.

4. Гиперплазия слизистой оболочки матки в соскобе

Окраска гематоксилин – эозин, малое увеличение.

В эндометрии видно много желез различных величин и форм. Некоторые железы кистозно растянуты. Эпителий имеет многорядный характер, ядра в эпителиоцитах крупные, с ядрышками. Строма слизистой оболочки клеточная (гиперплазия).

5. Известь в сердце

Окраска гематоксилин – эозин, малое увеличение.

В некоторых участках миокарда видны темно-синие включения в виде глыбок в цитоплазме миоцитов и в стенках сосудов - это соли кальция. Кардиомиоциты дистрофически изменены.

6. Фиброзная остеодистрофия

Окраска гематоксилин – эозин, малое увеличение.

В костной ткани видны компактные участки остеонидной ткани (фиброзная ткань вокруг остатков костных пластинок). Между островками остеонидной ткани сохранились клетки костного мозга. По периферии островков среди нежно-волокнистой соединительной ткани определяются остеокласты - гигантские клетки с большим количеством ядер.

7. Рак щитовидной железы

Окраска гематоксилин – эозин, малое увеличение.

Структура железы нарушена вследствие разрастания атипичных опухолевых клеток. Обратит внимание на признаки атипии.

8. Дисгерминома яичника

Окраска гематоксилин – эозин, малое увеличение.

Опухоль построена из крупных клеток, образующих пласты или ячейки. Найти признаки злокачественности процесса. В строме опухоли можно видеть инфильтраты из лимфоцитов.

9. Адренокортикостероидный рак

Окраска гематоксилин – эозин, малое увеличение.

Опухоль построена из крупных клеток со светлой пенистой цитоплазмой, а также темных клеток с пикнотичным ядром. Какие нарушения надпочечников могут быть при такой опухоли?

Вопросы для самоконтроля

1. Какие микроскопические нарушения в щитовидной железе соответствуют ее гиперфункции? Какие нарушения в организме могут при этом наблюдаться?
2. Какие микроскопические нарушения в щитовидной железе соответствуют ее гипофункции? Какие нарушения в организме могут при этом наблюдаться?
3. С чем связано развитие гиперплазии предстательной железы? Как это клинически проявляется?
4. При каких нарушениях и каких желез внутренней секреции возможна гиперплазия эндометрия? Какое клиническое значение это имеет?
5. Каковы причины и клинические проявления фиброзной остеодистрофии? С какой эндокринной патологией это чаще связано?
6. Какие нарушения функций могут наблюдаться при дисгерминоме яичника (опухоль из эндокринных клеток) и адренокортикостероидном раке, если гормонообразующая функция в этих опухолях сохранена?
7. Каковы причины и последствия нарушений продукции гонадотропных гормонов?
8. Каковы причины и механизм развития первичного и вторичного альдостеронизма?
9. При патологии функций каких желез внутренней секреции может развиваться синдром Иценко–Кушинга?
10. Что такое эндемический зоб?
11. Чем объяснить экзофтальм при базедовой болезни (гипертиреозе)?
12. Каковы основные причины гипотиреоидного состояния?
13. Каков механизм нарушения пигментного обмена при гипофункции коры надпочечников?

14. При патологии какой железы внутренней секреции могут развиваться метастатические очаги обызвествления? Фиброзная остеодистрофия? Каков механизм?
15. Каков механизм развития тетании при гипотиреозе?
16. При патологии каких желез может развиваться евнухоидизм?
17. Что такое «крипторхизм»? Каковы причины гипогонадизма при этом состоянии?

СИТУАЦИОННЫЕ ЗАДАЧИ

Задача №1

У женщины 35 лет отмечаются аменорея и уменьшение массы тела, несмотря на хороший аппетит. При обследовании выявлены экзофтальм, тремор, тахикардия.

1. *О каком заболевании можно утверждать?*
2. *Что могут показать лабораторные исследования?*

Задача №2

Тучный больной 52 лет предъявляет жалобы на увеличение аппетита, жажду, полиурию, сухость и зуд кожи, фурункулез.

1. *Поставьте диагноз.*
2. *Какие лабораторные признаки будут выявлены в моче и крови?*

Задача №3

У больного, живущего в горном районе Средней Азии, выявлено увеличение щитовидной железы, вызвавшее затруднение глотания. Отмечались увеличение веса, заторможенность, сонливость, одутловатость лица.

1. *Поставьте диагноз.*
2. *Каковы причины и патогенез этого заболевания?*

Задача №4

Больному поставлен диагноз «болезнь Конна» (первичный гиперальдостеронизм). Клинически: сильная головная боль, общая и мышечная слабость, жажда и полиурия, повышение АД, периодически возникающие судороги разной интенсивности.

Лабораторно: гипокалиемия, внутриклеточный ацидоз и внеклеточный алкалоз.

1. Назовите причину заболевания.
2. Объясните механизм развития артериальной гипертензии, гипокалиемии, негазового алкалоза.

Задача № 5

Больной А., 25 лет, обратился к врачу с жалобами на мучительную жажду, учащенное мочеиспускание, плохой сон ночью, слабость, нарушение зрения, снижение либидо и потенции. Перечисленные симптомы появились 4 месяца назад. Анализ мочи: диурез 11 л мочи, относительная плотность 1002, белок – следы, сахар, ацетон отсутствует. Содержание гормонов в плазме: АДГ 0,5 нг/л (норма 1–13,3), АКТГ 8 пмоль/л (норма – 1,3–16,7), ТТГ 4 мЕ/л (норма 0,5–10), СТГ 150 пмоль/л (норма – 0–264), ФСГ 11 ед/л (норма – 0–22), пролактин 3 мкг/л (норма – 0–10). Заключение окулиста: хиазмальный синдром: битемпоральная гемианопсия (выпадение височных полей зрения), признаки первичной атрофии зрительных нервов. Компьютерная томография: в области воронки гипофиза участок снижения плотности округлой формы размером 5–6 мм.

1. Наличие какого патологического состояния можно предположить у больного?
2. Каковы этиология и патогенез предполагаемого заболевания?
3. С какими заболеваниями необходим дифференциальный диагноз?

ТЕСТОВЫЕ ЗАДАНИЯ

Выберите один или несколько правильных ответов.

1. ПРИЧИНАМИ РАЗВИТИЯ ЭНДЕМИЧЕСКОГО ЗОБА ЯВЛЯЮТСЯ
 - а) недостаток йода
 - б) избыток йода
 - в) избыток калия

2. ФУНКЦИЯ ЩИТОВИДНОЙ ЖЕЛЕЗЫ ПРИ ТИРЕОТОКСИЧЕСКОМ ЗОБЕ
- а) повышена
 - б) не изменена
 - в) понижена
3. ПРИ РАЗВИТИИ ЭНДЕМИЧЕСКОГО ЗОБА У ДЕТЕЙ РАЗВИВАЕТСЯ
- а) гигантизм
 - б) кретинизм
 - в) акромегалия
4. ПРИ АДЕНОМЕ ИЗ ЭОЗИНОФИЛЬНЫХ КЛЕТОК ПЕРЕДНЕЙ ДОЛИ ГИПОФИЗА В ДЕТСКОМ ВОЗРАСТЕ ВОЗНИКАЕТ
- а) болезнь Иценко–Кушинга
 - б) несахарный диабет
 - в) акромегалия
 - г) гигантизм
5. ПРИ РАЗВИТИИ ОЧАГОВ НЕКРОЗА В ГИПОФИЗЕ ВОЗНИКАЕТ
- а) акромегалия
 - б) церебрально-гипофизарная кахексия (болезнь Симмондса)
 - в) гигантизм
6. ОСНОВНЫМ БИОХИМИЧЕСКИМ ПРОЯВЛЕНИЕМ ГИПЕРПАРАТИРЕОЗА ЯВЛЯЕТСЯ
- а) гиперкальциурия и гиперфосфатурия
 - б) повышение уровня сиаловых кислот
 - в) избыточное содержание белка в моче
7. БОЛЕЗНЬ ИЦЕНКО–КУШИНГА НЕ СОПРОВОЖДАЕТСЯ РАЗВИТИЕМ
- а) верхнего типа ожирения
 - б) гиперплазии коры надпочечников
 - в) гипертонии
 - г) гипотонии
 - д) глюкозурии

8. ПРИ АДЕНОМЕ ОКОЛОЩИТОВИДНЫХ ЖЕЛЕЗ РАЗВИВАЕТСЯ
- а) болезнь Иценко–Кушинга
 - б) паратиреоидная остеодистрофия
 - в) акромегалия
 - г) несахарный диабет
9. РАЗВИТИЕ САХАРНОГО ДИАБЕТА СВЯЗАНО С НАРУШЕНИЕМ ФУНКЦИИ
- а) А-клеток
 - б) Б-клеток
 - в) Д-клеток
 - г) Е-клеток
10. К ИЗМЕНЕНИЯМ ОСТРОВКОВОГО АППАРАТА ПОДЖЕЛУДОЧНОЙ ЖЕЛЕЗЫ ПРИ САХАРНОМ ДИАБЕТЕ ОТНОСЯТСЯ
- а) атрофия и склероз
 - б) гипертрофия и гиперплазия
 - в) гнойное воспаление

ТЕМА 12

ПАТОЛОГИЯ ОБМЕНОВ

ЗАНЯТИЕ 23. Патология белкового, липидного и нуклеинового обменов. Подагра

Цель и задачи

1. Изучить основные нарушения белкового обмена, их причины, механизмы развития и клинические проявления.
2. Изучить основные нарушения липидного обмена, их причины, механизмы развития и клинические проявления.
3. Изучить основные нарушения нуклеинового (пуринового) обмена.
4. Изучить причины, механизм и клинические проявления подагры.

Основные теоретические вопросы

1. Экзогенная белковая недостаточность: виды, причины развития, клинические проявления.
2. Эндогенная белковая недостаточность: этиология, патогенез.
3. Нарушение липидного обмена (переваривания и всасывания, транспорта, накопления и мобилизации, промежуточного обмена липидов).
4. Ожирение, роль в развитии заболеваний сердечнососудистой системы.
5. Гиперурикемия: этиология, патогенез, клиническое значение.
6. Подагра: этиопатогенез, стадии развития, структурно-функциональные нарушения в организме.

Наглядные пособия

ПЛАКАТЫ

1. Авитаминоз витамина В₂.
2. Авитаминоз витамина В₁₂.
3. Нарушения липидного обмена. Ожирение печени.
4. Нарушения липидного обмена. Жировая дистрофия миокарда.
5. Нарушения липидного обмена. Общее ожирение.
6. Морфогенез атеросклеротической бляшки.

Вопросы для самоконтроля

1. С чем может быть связана экзогенная недостаточность белкового голодания?
2. Назовите разновидности голодания. Какое из них является самым опасным?
3. Какие заболевания могут сопровождаться усиленной потерей белков из организма, какое это имеет значение?
4. С чем может быть связано обострение подагры, чем это можно объяснить?
5. Какова роль низкоплотных и высокоплотных липопротеинов в организме в физиологических условиях?
6. Что такое метаболический синдром, с какими заболеваниями он связан и почему?
7. Какова роль печени в липидном обмене?
8. Что такое первичное и вторичное ожирение?

Вопросы к контрольной работе

1. Белки: функции, значение в организме.
2. Абсолютное белковое голодание: характеристика, функциональные нарушения в организме.
3. Полное белковое голодание: стадии, особенности обмена веществ в разные периоды, структурно-функциональные нарушения в организме.
4. Неполное белковое голодание (белково-калорическая недостаточность): понятие о «квациоркоре» и «алиментарном маразме».
5. Частичное (качественное) белковое голодание: причины, клиническое значение.
6. Понятие об азотистом балансе, причины и значение положительного и отрицательного азотистого баланса.
7. Нарушение расщепления и всасывания белков: причины, значение. Кишечная аутоинтоксикация: механизм развития, значение для организма.
8. Повышение распада белков в организме: причины, значение.
9. Нарушение синтеза белков: причины, значение.
10. Нарушение межуточного обмена аминокислот (врожденные, приобретенные), виды, этиопатогенез, значение для организма.
11. Нарушение конечных этапов обмена белков: причины, значение.
12. Пуриновые производные и их метаболизм.

13. Гиперурикемия, причины и значение для организма.
14. Подагра: этиология, патогенез, стадии развития.
15. Липиды: классификация, значение в организме.
16. Нарушение переваривания и всасывания липидов. Стеаторея, причины развития.
17. Хиломикроны, липопротеиды: состав, места синтеза, значение в организме.
18. Гиперлипопротеинемии, виды, причины формирования.
19. Гиперлипопротеинемии 2-го типа, этиопатогенез, основные клинические проявления.
20. Гиперлипопротеинемия 4-го типа, этиопатогенез, клинические проявления.
21. Приобретенные гиперлипидемии, этиология, клинические проявления.
22. Ожирение, классификации, этиопатогенез, осложнения.
23. Истощение: этиопатогенез, значение.
24. Липидозы (лизосомальные тезауризмозы), значение для организма.
25. Кетоацидоз, причины формирования, значение для организма.

ЗАНЯТИЕ 24. Патология углеводного и водно-электролитного обменов

Цель и задачи

1. Изучить основные нарушения углеводного обмена, этиопатогенез и клинические проявления сахарного диабета.
2. Изучить регуляторные системы, участвующие в поддержании водно-электролитного баланса.
3. Изучить основные виды нарушений водно-электролитного обмена.
4. Изучить патологические изменения в организме, возникающие при нарушениях водно-электролитного обмена.

Основные теоретические вопросы

1. Патология углеводного обмена (нарушение переваривания и всасывания, синтеза и распада углеводов).
2. Нарушение потребления углеводов клетками органов (сахарный диабет).
3. Сахарный диабет I типа: этиология, патогенез.
4. Сахарный диабет II типа: этиология, патогенез.

5. Структурно-функциональные изменения в организме и осложнения при сахарном диабете.
6. Понятие водно-электролитного баланса.
7. Виды нарушений водного баланса.
8. Основные нарушения обмена натрия в организме.
9. Патофизиологические и клинические проявления нарушения обмена натрия в организме.
10. Основные нарушения обмена калия в организме.
11. Патофизиологические и клинические проявления нарушения обмена калия в организме.

Наглядные пособия

ПЛАКАТЫ

1. Патологическая анатомия эндокринопатий. Диабетический гломерулосклероз.
2. Ультрамикроскопическое строение почечного тельца.
3. Схема юкстамедуллярного и коркового нефрона.
4. Физиологические свойства и составные части нормальной мочи.
5. Схема активирования системы «ренин-ангиотензин».
6. Важнейшие функции нефрона.

Вопросы для самоконтроля

1. Какова роль генетических факторов в развитии сахарного диабета?
2. Почему при сахарном диабете 1 типа поражаются преимущественно мелкие сосуды? Какое это имеет клиническое значение?
3. Каковы механизмы инсулинорезистентности?
4. Назовите лабораторные маркеры сахарного диабета.
5. Какие химические элементы относятся к макроэлементам?
6. Какие водные секторы тела вы знаете, и какими свойствами они обладают?
7. Как распределяются различные ионы макроэлементов по отношению к цитоплазматической мембране клеток?
8. Назовите разновидности водного дисбаланса. Что такое водная интоксикация? Водное истощение (дегидратация)?
9. Какие регуляторные системы организма участвуют в контроле водно-электролитного обмена?
10. Причины развития в организме гипонатриемии и гипокалиемии.

11. Патологические и клинические проявления гипонатриемии и гипокалиемии.
12. Причины развития в организме гипернатриемии и гиперкалиемии.
13. Патологические и клинические проявления гипонатриемии и гипокалиемии.
14. Какие нарушения электролитного состава плазмы выявляются при почечной недостаточности?

Вопросы к контрольной работе

1. Углеводы: значение в организме.
2. Нарушение переваривания и всасывания углеводов. Синдром мальабсорбции.
3. Алактазия, галактоземия: патогенез, клинические проявления.
4. Гликогенолиз: регуляция и его нарушение.
5. Гликогенез: регуляция.
6. Нарушения гликогенеза: причины, патогенез, проявления.
7. Гликогенозы (печеночные, мышечные): патогенез, клинические проявления.
8. Мукополисахаридозы: этиопатогенез, значение.
9. Глюконеогенез, значение, изменения в организме при его нарушении.
10. Первичный сахарный диабет, классификация.
11. Вторичный сахарный диабет, формы.
12. Сахарный диабет I типа: этиопатогенез, особенности развития.
13. Сахарный диабет II типа: этиопатогенез, особенности развития.
14. Нарушение углеводного обмена при сахарном диабете, лабораторные маркеры.
15. Нарушение липидного обмена при сахарном диабете, лабораторные маркеры.
16. Нарушение белкового обмена при сахарном диабете, лабораторные маркеры.
17. Кетоацидотическая (диабетическая) кома: условия, механизм формирования, клинические проявления.
18. Гиперосмолярная (гипергликемическая) кома: условия, механизм формирования, клинические проявления.
19. Лактоацидотическая кома: условия, механизм формирования, клинические проявления.

20. Осложнения сахарного диабета: микроангиопатии, макроангиопатии, клинические проявления.
21. Понятие «водного баланса» организма.
22. Отрицательный «водный баланс»: причины, исходы.
23. Положительный «водный баланс»: причины, исходы.
24. Понятие «осмотического градиента».
25. Факторы, определяющие фильтрацию воды из кровеносных сосудов и тканей.
26. Регуляция осмотического гомеостаза.
27. Роль почек в поддержании водно-электролитного баланса.
28. Патогенез сердечных отеков.
29. Патогенез почечных отеков.
30. Патогенез печеночных отеков.
31. Патогенез голодных отеков.
32. Патогенез отеков при сахарном диабете.
33. Дегидратация: этиология, проявления.
34. Водная интоксикация: этиология, проявления.
35. Причины развития в организме гипонатриемии и гипокалиемии.
36. Патофизиологические и клинические проявления гипонатриемии и гипокалиемии.
37. Причины развития в организме гипернатриемии и гиперкалиемии.
38. Патофизиологические и клинические проявления гипонатриемии и гипокалиемии.

СИТУАЦИОННЫЕ ЗАДАЧИ

Задача №1

Женщина, 45 лет, обратилась с жалобами на боли в костях бедер и голеней, резко усиливающиеся при ходьбе. При горизонтальном положении тела боли исчезают. Из анамнеза выяснилось, что пациентка в течение ряда лет страдает диареей на фоне глютеновой болезни (непереносимость глютена – белкового компонента клейковины). При анализе крови обнаружены гипокальциемия и гипофосфатемия и повышение активности костной щелочной фосфатазы. Дополнительные исследования выявили повышенное содержание в крови паратгормона и сниженное содержание витамина D.

1. *Какие изменения в костной ткани могли сопровождаться появлением болей?*
2. *Каков патогенез нарушения минерального обмена у больной?*

Задача №2

У пациентки К. после удаления щитовидной железы в связи с развитием раковой опухоли появились повышенная нервно-мышечная возбудимость, стенотическое дыхание, спазмы мышц.

Какое нарушение минерального обмена развилось у пациентки?

Задача №3

Тучный больной умер внезапно. На вскрытии в полости перикарда обнаружены сгустки крови массой 400 г; в сердце под эпикардом правого желудочка толстый слой жировой ткани и небольшой линейный разрыв стенки правого желудочка.

1. *Диагностируйте вид нарушения обмена веществ.*
2. *Укажите причину разрыва стенки правого желудочка сердца.*
3. *Укажите непосредственную причину смерти.*

Задача №4

Мужчина, так же как и его отец, и брат, с детства страдает ожирением. При обследовании обнаружены: в крови гиперурикемия, гипергликемия, в моче – глюкозурия. Обратился к врачу с жалобами на боли в мелких суставах и их деформацию из-за наличия каменистой плотности образований.

1. *С чем связаны изменения в мелких суставах?*
2. *Какова связь ожирения и подагры?*

Задача №5

Больной 40 лет, поступил в клинику с жалобами на сильную жажду, полиурию, плохой сон, быструю утомляемость. Лечится у терапевта по поводу гипертонической болезни и ожирения. Ухудшение состояния отмечает после травмы головы, когда стал прибавлять в весе, усилились головные боли, стала беспокоить жажда. Объективно: ожирение пропорциональное, рост 180 см, вес 120 кг, АД 160/100 мм.рт.ст. Пульс ритмичный, 72 в минуту. Общий анализ крови в норме. Анализ мочи: относительная плотность – 1001,

диурез 4,5 л/сут (больной выпивает до 6 л жидкости). Сахар крови натощак – 6,8 ммоль/л.

1. *Охарактеризуйте патологическое состояние.*
2. *Какие дополнительные исследования необходимо провести для уточнения диагноза?*

ТЕСТОВЫЕ ЗАДАНИЯ

Выберите один или несколько правильных ответов.

1. МАКРОСКОПИЧЕСКИ ОЖИРЕНИЕ СЕРДЦА ПРОЯВЛЯЕТСЯ
 - а) скоплением жира под эпикардом
 - б) скоплением жира под эндокардом
 - в) прорастанием жира в строму миокарда
2. ПРИЧИНАМИ ГИПЕРКАЛЬЦИЕМИИ МОГУТ ЯВЛЯТЬСЯ
 - 1) избыточное поступление витамина D
 - 2) разрушение костей
 - 3) опухоль паращитовидной железы
 - 4) опухоль щитовидной железы
3. Понижение содержания кальция в костях наблюдают при
 - а) гиперфункции щитовидной железы
 - б) гиперфункции паращитовидной железы
 - в) гипоксии
 - г) недостатке витамина D
4. Основным механизмом проникновения холестерина в эндотелий сосудов является
 - а) декомпозиция
 - б) инфильтрация
 - в) трансформация
 - г) транссудация
5. По патогенезу отеки при голодании являются
 - а) гидростатическими
 - б) гипоонкотическими
 - в) лимфатическими
 - г) мембраногенными
 - д) нефритическими

6. НАРУШЕНИЕ ВНУТРИПОЛОСТНОГО И ПРИСТЕНОЧНОГО ПИЩЕВАРЕНИЯ БЕЛКОВ РАЗВИВАЕТСЯ ПРИ ПОВРЕЖДЕНИЯХ
- а) клеток поджелудочной железы (ацинарных и протоковых)
 - б) слизистой языка
 - в) адипоцитов
 - г) хромафинных клеток кишечника
7. ХАРАКТЕРНЫМИ ПРОЯВЛЕНИЯМИ И ОСЛОЖНЕНИЯМИ САХАРНОГО ДИАБЕТА ЯВЛЯЮТСЯ
- а) гангрена
 - б) гломерулонефрит
 - в) цирроз печени
 - г) прогрессирующая слепота
8. ПРИЧИНАМИ ПАНКРЕАТИЧЕСКОГО (ИНСУЛИН-ЗАВИСИМОМОГО) САХАРНОГО ДИАБЕТА ЯВЛЯЮТСЯ
- а) генетическая предрасположенность
 - б) снижение реактивности тканей к инсулину
 - в) блокада инсулина
 - г) избыточное потребление сахара
 - д) органические поражения поджелудочной железы
9. ОТРИЦАТЕЛЬНЫЙ АЗОТИСТЫЙ БАЛАНС НЕ РАЗВИВАЕТСЯ
- а) у реконвалесцентов после тяжелых инфекционных заболеваний
 - б) при полном голодании
 - в) при частичном голодании
 - г) при низкобелковом рационе питания
 - д) при травматической болезни
10. ОТЛИЧИТЕЛЬНЫМИ ПРИЗНАКАМИ ПЕРВИЧНОГО ОЖИРЕНИЯ ЯВЛЯЕТСЯ
- а) относительная или абсолютная лептиновая недостаточность
 - б) избыток триглицеридов в организме
 - в) наступает без предшествующих эндокринопатий
 - г) развивается вследствие патологии гипоталамуса

ЗАНЯТИЕ 25. Патоморфология заболеваний, связанных с нарушением минерального обмена

Цель и задачи

1. Изучить этиологию.
2. Изучить патогенез.
3. Оценить морфофункциональные проявления нарушений обмена кальция, а также камнеобразования на примере почечнокаменной и желчнокаменной болезней.

Основные теоретические вопросы

1. Механизмы нарушения обмена кальция.
2. Виды нарушения обмена кальция: гипо- и гиперкальциемия.
3. Механизм и формы обызвествления тканей.
4. Морфофункциональные проявления нарушения обмена кальция.
5. Причины и механизм камнеобразования. Виды камней.
6. Почечнокаменная болезнь, ее осложнения.
7. Желчнокаменная болезнь, ее осложнения.

Наглядные пособия

МАКРОПРЕПАРАТЫ

1. Камни почечных лоханок (№ 151).
2. Атеросклероз аорты. Кальциноз бляшек (№ 27).
3. Гидронефроз (№ 43, 62).
4. Атеросклероз коронарных сосудов. Кальциноз бляшек (№ 7).
5. Холецистит, камни желчного пузыря и нормальный желчный пузырь (№ 173).
6. Панкреонекроз (№ 54).

ПЛАКАТЫ

1. Кальциноз (№ 81).
2. Известковые метастазы в легком и почке, в слизистой желудка и миокарде (№ 85).
3. Петрификация (№ 83).
4. Изменение костей при рахите (№ 82).
5. Желчные камни. Мочевые камни (№ 84).
6. Нефролитиаз с развитием гидронефроза (№ 25).

МИКРОПРЕПАРАТЫ

1. Обызвествление миокарда.
2. Кальциноз атеросклеротической бляшки артерий.
3. Петрификация лимфатического узла.
4. Фиброзная остеодистрофия.

Описание микропрепаратов

1. Обызвествление миокарда

Окраска гематоксилин – эозин, малое увеличение.

В некоторых участках миокарда видны темно-синие включения в виде глыбок в кардиомиоцитах и в стенке сосудов – это соли кальция.

2. Кальциноз атеросклеротической бляшки

Окраска гематоксилин-эозин, малое увеличение.

В атеросклеротической бляшке видны синие включения извести.

3. Петрификация лимфатического узла

Окраска гематоксилин – эозин, малое увеличение.

В тканях лимфатического узла, в участках с признаками склероза видны синие включения извести.

4. Фиброзная остеодистрофия

Окраска гематоксилин – эозин, малое увеличение.

Структура костной ткани нарушена. Видна фиброзная ткань, среди нее остатки костных балок, по периферии встречаются гигантские клетки типа остеокластов.

Вопросы для самоконтроля

1. Какие из известных вам патологических процессов могут предшествовать местному обызвествлению?
2. Почему при общем обызвествлении при условиях равного избыточного подвоза кальция ко всем органам известь выпадает в стенке желудка, почках, легких и артериях?
3. Почему при опухолях паращитовидных желез возможно развитие «известковых метастазов»?
4. Почему при колитах возможны «известковые метастазы»?
5. Откуда организм заимствует кальций при недостатке поступления его с пищей?
6. Почему детям, имеющим признаки рахита, рекомендуется дольше находиться на солнце?
7. Что такое флебиты?
8. Что такое гидронефроз?

9. Какой вид желтухи может развиваться при желчно-каменной болезни?

СИТУАЦИОННЫЕ ЗАДАЧИ

Задача №1

Женщина, 45 лет, обратилась с жалобами на боли в костях бедер и голеней, резко усиливающиеся при ходьбе. При горизонтальном положении тела боли исчезают. Из анамнеза выяснилось, что пациентка в течение ряда лет страдает диареей на фоне глютеновой болезни (непереносимость глютена – белкового компонента клейковины). При анализе крови обнаружены гипокальциемия и гипофосфатемия и повышение активности костной щелочной фосфатазы. Дополнительные исследования выявили повышенное содержание в крови паратгормона и сниженное содержание витамина D.

- 1. Какие изменения в костной ткани могли сопровождаться появлением болей?*
- 2. Каков патогенез нарушения минерального обмена у больной?*

Задача №2

В результате всестороннего обследования больного М., поступившего с жалобами на общую слабость, приступы кашля, субфебрильную температуру тела, были обнаружены аденокарцинома бронха, гипонатриемия (123 ммоль/л) в сочетании с олигурией и повышенной удельной плотностью мочи.

Чем можно объяснить развитие гипонатриемии и олигурии у данного больного?

Задача №3

У пациентки К. после удаления щитовидной железы в связи с развитием раковой опухоли появились повышенная нервно-мышечная возбудимость, стенотическое дыхание, спазмы мышц.

- 1. Какое нарушение минерального обмена развилось у пациентки?*
- 2. Какие лечебные мероприятия могли бы улучшить состояние больной?*

ТЕСТОВЫЕ ЗАДАНИЯ

Выберите один или несколько правильных ответов.

1. УРОВЕНЬ КАЛЬЦИЯ В КРОВИ РЕГУЛИРУЮТ
 - а) надпочечники
 - б) поджелудочная железа
 - в) паращитовидная железа
 - г) гипофиз

2. УСИЛЕНИЕ СЕКРЕЦИИ ПАРАТГОРМОНА НАБЛЮДАЕТСЯ
 - а) при снижении уровня кальция в крови
 - б) при повышении уровня кальция в крови

3. КЛЕТКАМИ-МИШЕНЯМИ ПАРАТГОРМОНА В КОСТНОЙ ТКАНИ ЯВЛЯЮТСЯ
 - а) остеокласты
 - б) остеобласты
 - в) кроветворные клетки

4. ОРГАН, СИНТЕЗИРУЮЩИЙ В ОРГАНИЗМЕ ВИТАМИН D, –
 - а) желудочно-кишечный тракт
 - б) печень
 - в) почки
 - г) поджелудочная железа

5. ПАТОЛОГИЧЕСКИЕ ПРОЦЕССЫ, КОТОРЫЕ МОГУТ ПРЕДШЕСТВОВАТЬ МЕСТНОМУ ОБЫЗВЕЩВАНИЮ, – ЭТО
 - а) атрофия
 - б) регенерация
 - в) дистрофия
 - г) гипертрофия

6. «ИЗВЕСТКОВЫЕ МЕТАСТАЗЫ» РАЗВИВАЮТСЯ ПРИ
 - а) секретирующих опухолях щитовидной железы
 - б) секретирующих опухолях надпочечников
 - в) секретирующих опухолях паращитовидной железы

7. ПРИ ЖЕЛЧНОКАМЕННОЙ БОЛЕЗНИ МОЖЕТ РАЗВИТЬСЯ ВИД ЖЕЛТУХИ –
- а) гемолитическая
 - б) паренхиматозная
 - в) механическая
8. НЕБЛАГОПРИЯТНЫМ ИСХОДОМ ПОЧЕЧНОКАМЕННОЙ БОЛЕЗНИ ЯВЛЯЕТСЯ
- а) поликистоз почек
 - б) гидронефроз
 - в) гломерулонефрит
9. ОСНОВНЫМ ИСТОЧНИКОМ КАМНЕОБРАЗОВАНИЯ В ПОЧКАХ ПРИ КИСЛОЙ рН МОЧИ ЯВЛЯЮТСЯ
- а) оксалаты
 - б) фосфаты
 - в) ураты
10. ПРИ НАРУШЕНИИ ОБМЕНА КАЛЬЦИЯ В ДЕТСКОМ ВОЗРАСТЕ РАЗВИВАЕТСЯ
- а) нанизм
 - б) рахит
 - в) микседема

ЭТАЛОНЫ ОТВЕТОВ К СИТУАЦИОННЫМ ЗАДАЧАМ

ТЕМА 1. Патоморфология заболеваний системы крови

Задача №1

1. Железодефицитная анемия.
2. Главным фактором, способствующим развитию железодефицитной анемии у подростков, является несоответствие между запасами железа в организме и потребностями в нем. Так как в анамнезе не указано на наличие у больной каких-либо заболеваний, сопровождающихся кровоточивостью, то наиболее вероятно, что дефицит железа в подростковом возрасте у девушки, может быть обусловлен обильными менструациями или исходным низким уровнем железа на фоне несбалансированного питания, вегетарианства. Следует помнить, что железодефицитная анемия часто наблюдается при таких состояниях, как нервная анорексия.
3. Уменьшение количества железа в организме приводит к нарушению образования гемоглобина и снижению темпов его синтеза, накоплению свободного протопорфирина в эритроцитах, развитию гипохромной анемии и трофических расстройств в органах и тканях.

Задача №2

1. Пернициозная анемия (В₁₂-дефицитная).
2. Развитие В₁₂-дефицитной анемии может быть связано с двумя группами факторов: алиментарными и эндогенными. Алиментарные причины обусловлены недостаточным поступлением витамина В₁₂ с пищей. Это может происходить при голодании, вегетарианстве и диетах с исключением животного белка.

Под эндогенными причинами подразумевается:

- нарушение усвоения цианокобаламина вследствие дефицита внутреннего фактора Касла при его достаточном поступлении извне;
- нарушение абсорбции цианокобаламина в кишечнике при энтерите, хроническом панкреатите, целиакии, болезни Крона,

дивертикулах тонкого кишечника, опухолях тощей кишки (карциноме, лимфоме);

- повышенное расходование цианокобаламина может быть связано с гельминтозами, в частности, дифиллоботриозом.

В условиях недостаточности витамина В₁₂ возникает дефицит его коферментных форм – метилкобаламина (участвует в нормальном протекании процессов эритропоэза) и 5-дезоксиаденозилкобаламина (участвует в метаболических процессах, протекающих в ЦНС и периферической нервной системе). Недостаток метилкобаламина нарушает синтез незаменимых аминокислот и нуклеиновых кислот, что приводит к расстройству образования и созревания клеток крови: эритроцитов и лейкоцитов. Предшественники эритроцитов принимают форму мегалобластов и мегалоцитов (мегалобластный тип кроветворения), которые не выполняют кислородтранспортную функцию и быстро разрушаются. В связи с этим количество эритроцитов в периферической крови существенно сокращается, что приводит к развитию **анемического синдрома**. Расстройства в образовании лейкоцитов проявляются наличием их гигантских форм.

С другой стороны, при дефиците кофермента 5-дезоксиаденозилкобаламина нарушается обмен жирных кислот, в результате чего накапливаются токсичные метилмалоновая и пропионовая кислоты, оказывающие непосредственное повреждающее действие на нейроны головного и спинного мозга. Кроме этого, нарушается синтез миелина, что сопровождается дегенерацией миелинового слоя нервных волокон – этим обусловлено развитие **неврологического синдрома** при пернициозной анемии.

Недостаток метилкобаламина, с одной стороны, и состояние гипоксии, как проявление анемии, с другой, приводят к развитию **гастроэнтерологического синдрома**: у $\approx 50\%$ пациентов, потеря вкуса и похудение, печет язык, который увеличивается, сглаживается, становится темно-красным; тошнота, запоры или поносы.

Задача №3

1. Агранулоцитоз.
2. В анализе крови лейкопения с почти полным отсутствием гранулоцитов. Однако необходимо проведение дифференциальной диагностики с целью исключения лейкопенической или алейкемической форм острой лейкемии.

Результат дифференциального диагноза может быть установлен на основе морфологического исследования костного мозга.

Задача №4

1. Из анализа крови видно, что у больного развилась лейкемоидная реакция лимфо-моноцитарного типа с появлением в крови атипичных мононуклеаров – лимфомоноцитов в количестве 76%. На основании этого, а так же типичных симптомов болезни (преимущественное поражение ротоглотки и лимфоузлов, селезёнки и печени) можно заключить, что у больного инфекционный мононуклеоз.
2. Возбудителем инфекционного мононуклеоза является вирус Эпштейна–Барр, относящийся к семейству герпесвирусов.

Задача №5

В анализе периферической крови отмечаем анемию с тромбоцитопенией и наличие 65% бластов, что однозначно указывает на острый лейкоз.

Задача №6

В анализе периферической крови отмечаем анемию с тромбоцитопенией, значительное увеличение СОЭ и высокий лейкоцитоз с лимфоцитозом, наличием 2% бластов, теней Боткина–Гумпрехта, голых ядер лимфоцитов, что однозначно указывает на хронический лимфоцитарный лейкоз.

Задача №7

В анализе периферической крови отмечаем анемию и высочайший лейкоцитоз. В лейкограмме представлен весь ряд созревающих клеток миелоидного ряда, а также 6% бластов. Кроме того обращает на себя внимание и наличие эозинофильно-базофильной ассоциации.

Заключение: хронический миелолейкоз.

ТЕМА 2. Патология сердечно-сосудистой системы

Задача №1

1. Атеросклероз, гиперхолестеринемия.
2. Клинические симптомы связаны с атеросклерозом (сужением) коронарных артерий, сосудов мозга, кишечника.

Задача №2

1. Ишемия мозга.
2. Клинические проявления связаны с преходящими нарушениями мозгового кровообращения.
3. Гипертоническая болезнь, сахарный диабет, избыточный вес.
4. Продукты курения способствуют повреждению эндотелия, усиливают тонус миоцитов.

Задача №3

1. Гипертензия носит симптоматический характер и связана с гиперпродукцией альдостерона аденомой надпочечника.
2. Гиперволемия вследствие альдостеронизма приводит к усилению нагрузки на сердце и повышению артериального давления, что способствует развитию сердечной недостаточности.

Задача №4

1. Вследствие инфаркта развилась сердечная недостаточность с застоем в системе нижней полой вены (в печени, нижних конечностях). В исходе инфаркта в области верхушки сердца сформировалась аневризма.
2. Причиной смерти больного мог стать ишемический инсульт, связанный с отрывом пристеночного тромба из аневризмы сердца.

Задача №5

1. У больной имеются признаки ревматического эндокардита (порок клапана) и ревматического миокардита (эпизоды сердечной недостаточности).
2. Левосторонняя гемиплегия в процессе обострения ревматизма связана, вероятно, с отрывом пристеночных тромбов и эмболией сосудов мозга.

ТЕМА 3. Патология почек

Задача №1

1. Повреждение клубочков.
2. Гломерулонефрит, системные (артериальная гипертония, атеросклероз) или местные (диабетический гломерулосклероз) нарушения гемодинамики.

Задача №2

1. Витамин D в норме способствует: всасыванию кальция и фосфора в кишечнике и реабсорбция кальция в почечных канальцах. Витамин D оказывает сложное действие на костную ткань. С одной стороны, он стимулирует активность остеобластов и минерализацию костной ткани, и в условиях дефицита витамина D или дефекта рецепторов к нему развиваются рахит (у детей) или остеомаляция (у взрослых), заболевания с недостаточной минерализацией костной ткани. С другой стороны, витамин D содействует резорбции костной ткани за счет увеличения числа остеокластов, что также может приводить к повышенной мобилизации кальция из костей. Таким образом, абсолютная или относительная недостаточность витамина D в организме ведет к дефициту минеральных веществ в костях, т. е. к развитию деминерализации костной ткани.
2. Витамин D естественным образом присутствует лишь в очень ограниченном количестве продуктов питания. В организме человека он вырабатывается только в определенных условиях, когда ультрафиолетовые лучи солнечного света попадают на кожу. Биологически инертный витамин D, образующийся при пребывании на солнце, получаемый из продуктов питания и в виде добавок к пище, для активации в организме должен пройти два процесса гидроксилирования. Первый происходит в печени и превращает витамин D в 25-гидроксивитамин D – 25 (ОН) D, известный так же как кальцидиол – малоактивная (депо) форма витамина D. Второе гидроксилирование происходит преимущественно в почках, и его результатом является синтез физиологически активного 1,25-дигидроксивитамина D – 1,25 (ОН)₂ D, или кальцитриола.

Задача №3

1. Острый гломерулонефрит.
2. В моче: гематурия, протеинурия, дизурия.
В крови: гипопроteinемия и гипоальбуминемия, гиперлипидемия.
3. Механизм гипертензивного синдрома: ишемия коркового слоя, снижение Na в крови вызывают активацию ЮГА. В результате усиливается выработка ренина, который переводит ангиотензин I в ангиотензин II. Ангиотензин II оказывает стимулирующее действие на продукцию и секрецию альдостерона клетками клубочковой зоны коры надпочечников, который, в свою очередь, вызывает задержку ионов натрия и воды, в результате чего объём жидкости в организме увеличивается (увеличивается и ОЦК). Кроме этого, ангиотензин II, присутствуя в крови в высоких концентрациях, сам оказывает мощное сосудосуживающее действие. Таким образом, АД повышается.

Выработка ренина находится под контролем простагландинов, вырабатываемых интерстициальными клетками почечных канальцев. Воспаление и склероз мозгового слоя почек приводят к их гибели, а значит и снижению выработки простагландинов. В результате ренин «уходит» из под контроля простагландинов, а АД повышается ещё сильнее.

Механизм отёчного синдрома связан с одной стороны с протеинурией, за которой следует гипоальбуминемия, а значит в ода из сосудов по онкотическому градиенту выходит в ткани. При этом ОЦК снижается, а значит активизируется ЮГА и запускается РААС. В конечном итоге за счёт действия альдостерона увеличивается реабсорбция ионов натрия и воды, в результате чего восстанавливается ОЦК, но гипоальбуминемия опять способствует выходу жидкости из сосудов в ткани. Таким образом, формируется порочный круг и отёки только нарастают.

Задача №4

Сахарный диабет.

Задача №5

1. Симптомы указывают на развитие пиелонефрита.
2. Развивающийся плод вызвал затруднение оттоку мочи. Произошло инфицирование мочи (скорее всего со стороны

мочеиспускательного канала), цистит и, затем, восходящий пиелонефрит.

Задача №6

1. Острая почечная недостаточность в результате травматической токсемии (интоксикации организма продуктами тканевого распада).
2. Токсическое поражение почек с формированием острого тубулярного некроза. При остром тубулярном некрозе поражается эпителий извитых канальцев с нарушением их целостности и выходом внутриканальцевой жидкости в окружающую ткань почки.

ТЕМА 4. Патология органов дыхания

Задача №1

1. Наблюдается экспираторная одышка (затруднен выдох).
2. Патогенез обусловлен спазмом мелких бронхов и бронхиол, выраженным нарушением эвакуации воздуха из альвеол вследствие пассивности фазы вдоха.

Задача №2

1. Гемический (кровяной) тип гипоксии.
2. Высокая вероятность присутствия в алкогольном напитке метгемоглобинообразователей привела к нарушению отдачи кислорода тканям, на что указывает повышенная оксигенация венозной крови.

Задача №3

1. На основании ряда клинических признаков: бледность кожных покровов, частое и поверхностное дыхание, АД – 80/45 мм рт. ст., снижение содержания оксигемоглобина в артериальной и венозной крови, уменьшения кислородной емкости крови до 10 об% (N – 19 об%) и минутного объема сердца можно предположить у больной наличие типового патологического процесса – кислородного голодания.
2. Возможность развития гипоксии подтверждается и вероятной причиной ее развития – дорожно-транспортное происшествие с наличием кровопотери, т. е. наличие у больной гемического типа гипоксии. Кровопотеря приводит к уменьшению объема

циркулирующей крови (ОЦК) – об этом свидетельствует бледность кожных покровов, снижение уровня АД, уменьшение кислородной емкости крови. Также у данной больной имеются признаки циркуляторной гипоксии (АД – 80/45 мм рт. ст., минутный объем сердца 2,0, увеличение артерио-венозной разницы по O₂ и дыхательной – частое, поверхностное дыхание, снижение оксигенации гемоглобина в артериальной крови. Таким образом, у больной присутствует смешанный тип гипоксии. По скорости развития – острая гипоксия.

Задача №4

1. У больного имеет место тахипноэ.
2. В основе развития тахипноэ в данном случае лежит повышение возбудимости медленно адаптирующихся рецепторов растяжения альвеол, активация юктакапиллярных рецепторов, неспецифических рецепторов паренхимы, а также рецепторов спадения в зоне альтерации под влиянием биологически активных веществ и водородных ионов экссудата. Патологическая афферентная импульсация направляется по волокнам блуждающего нерва в бульбарный дыхательный центр, повышает возбудимость экспираторных (частично — инспираторных) нейронов, что облегчает развитие рефлекса Геринга–Брейера и приводит к появлению частого поверхностного дыхания.

Задача №5

1. Легочное сердце (cor pulmonale).
2. Гиповентиляция → локальная гипоксемия и гиперкапния в легочных капиллярах → гипоксемическая вазоконстрикция прекапилляров (рефлекс Эйлера–Лилюстранда) → прекапиллярная легочная гипертензия → хроническая перегрузка правого желудочка давлением → гипертрофия правого желудочка → его декомпенсация → правожелудочковая недостаточность.

ТЕМА 5. Патология желудочно-кишечного тракта

Задача №1

1. Больной страдает язвенной болезнью желудка.

2. Пернициозная анемия Аддисона–Бирмера связана с нарушением всасывания витамина В12 вследствие аутоиммунного процесса в слизистой.

Задача №2

1. Больной страдает язвенной болезнью двенадцатиперстной кишки (ДПК).
2. Преобладание факторов повреждения над факторами защиты слизистой ДПК. Среди факторов повреждения главные этиологические факторы – инфицирование *Helicobacter Pylori* и возбуждение парасимпатического отдела вегетативной нервной системы с избыточной импульсацией по n.vagus.
3. Гиперацидный тип секреции соляной кислоты как реакция на защелачивание в пилорической части желудка, обусловленное *Helicobacter Pylori*.

Задача №3

1. Фиброзный (скирр) рак желудка.
2. Метастазирование лимфоидным и гематогенным путем; прободение в брюшную полость с исходом в перитонит; пенетрация в рядом расположенные органы (печень, поджелудочная железа); раковая кахексия.

ТЕМА 6. Патология печени

Задача №1

1. Подпеченочная (обтурационная) желтуха. В моче определяется конъюгированный (прямой) билирубин.
2. Вспенивание свидетельствует о наличии желчных кислот, снижающих поверхностное натяжение.

Задача №2

Клиническая симптоматика связана с гемолитической анемией в стадии криза. Функциональные пробы печени свидетельствуют о надпеченочной желтухе.

Задача №3

1. Печеночная (паренхиматозная) желтуха.

2. Повреждение гепатоцитов приводит к печеночной недостаточности, сопровождающейся снижением синтеза и секреции альбумина и белков свертывания крови, уменьшением всасывания витамина К.

Задача №4

Мелкоузловой постнекротический цирроз, связанный с алкогольным апоптозом гепатоцитов. Венозная гиперемия v.portae, приводящая к венозному застою в селезенке (гепатолиенальный синдром), раскрытию порто-абдоминального анастомоза (глубоких и поверхностных надчревных вен) для снижения давления в портальной системе. Печеночноклеточная (гепатоцеллюлярная) недостаточность приводит к снижению синтеза гепатоцитами факторов коагуляционного гемостаза.

Задача №5

1. Вирусный гепатит типа В, С, D.
2. Гибель гепатоцитов, персистенция вируса в организме увеличивает риск хронического вирусного гепатита, высокий риск крупноузлового постнекротического цирроза печени и рака печени, выраженная печеночная недостаточность.

ТЕМА 7. Инфекционный процесс

Острые инфекции

Задача №1

1. У пациентки развился акушерско-гинекологический сепсис.
2. Присутствует клинико-морфологическая форма сепсиса – септицемия, так как отсутствуют указания на наличие у пациентки гнойных метастазов в другие органы.
3. Эндотоксемия и бактериемия при сепсисе вызывают активацию гемостаза, при этом резко уменьшается концентрация антитромбина III, что приводит к развитию ДВС-синдрома и множественным кровоизлияниям, в том числе в кожу.

Задача №2

1. Грипп вызывается пневмотропным РНК-вирусом, источник заражения – больной человек, механизм заражения – воздушно-капельный, инкубационный период составляет в среднем 2–4 дня.
2. У больного сформировалась тяжелая форма гриппа с легочными осложнениями, о чем свидетельствуют одышка, кашель с мокротой, умеренная лихорадка, дыхательная недостаточность. Развивается вследствие присоединения вторичной инфекции, вызывающей пневмонию.

Задача №3

1. У ребенка в зеве и глотке развился дифтеритический (псевдомембранозный) вариант фибринозного воспаления, на что указывает характерный вид фибринозного экссудата.
2. Интоксикация при дифтерии обусловлена воздействием дифтерийного токсина – полипептида, фрагмент В которого способен связываться со многими рецепторами в организме, а фрагмент А при попадании в клетку блокирует фермент транслоказу, что вызывает гибель клетки.
3. Смерть при дифтерии возникает вследствие асфиксии, инфекционно-токсического шока, острой сердечной недостаточности.

Задача №4

1. Эпидемиологическая обстановка и характерные симптомы (в том числе внешний вид кала) указывают на острое кишечное заболевание – бактериальную дизентерию. Возбудитель бактериальной дизентерии – грамм-отрицательные палочки рода шигелл, а именно *Shigella dysenteriae*, *S.flexneri*, *S.boydii*, *S.sonney*.
2. Источником заражения является больной человек или бациллоноситель, механизм заражения зависит от вида шигелл и может быть фекально-оральным, в том числе водным, контактно-бытовым. Инкубационный период обычно составляет 1–7 дней.
3. При шигеллезе поражаются прямая кишка, сигмовидная и нисходящая часть (реже) ободочной кишки. В указанных отделах толстого кишечника морфологические изменения носят стадийный характер и включают в себя последовательно

катаральный колит, фибринозный (псевдомембранозный) колит, язвенный колит, завершающийся заживлением язв.

Задача №5

1. Брюшной тиф. Возбудитель – грамм-отрицательная палочка *Salmonella typhi*.
2. На представленный момент заболевание длится не менее 7–11 суток (в крови присутствует возбудитель, на теле – розеолезная сыпь). Общие изменения обусловлены бактериемией – сыпь, множественные гранулемы в лимфоидных органах, красном костном мозге, печени, дистрофические изменения во внутренних органах. Местные изменения могут соответствовать второй стадии – стадии некроза, характеризующейся некрозом брюшнотифозных гранул в лимфоидных фолликулах, по ходу лимфатических сосудов в мышечной оболочке кишки и региональных лимфатических узлах.

Хронические инфекции

Задача №1

1. У ребенка возможно развитие только первичного туберкулеза. Первичный кишечный туберкулезный комплекс состоит из первичного аффекта в стенке кишки, региональных лимфангита и лимфаденита.
2. Трансплацентарный способ возможен, но у ВИЧ-негативных беременных микобактерии туберкулеза вызывают внутриутробную гибель плода. По условиям задачи мать ВИЧ-инфекции не имела, ребенок родился живым. Следовательно, наиболее вероятный способ заражения – алиментарный (с молоком).

Задача №2

1. У пациента первичный туберкулез. На это указывает наличие активного туберкулезного процесса в лимфатических узлах.
2. Возможно, так как очаг Гона представляет заживший первичный туберкулезный аффект. В нем могут обнаруживаться оссификаты.
3. Выделяют следующие варианты течения первичного туберкулеза: самоизлечение при формировании иммунитета,

прогрессирование (лимфогенное, гематогенное, каналикулярное, смешанное), первично хроническое течение.

Задача №3

1. У пациента сформировался гематогенный туберкулез. Для первичного туберкулеза характерно вовлечение лимфатических узлов, что в данном случае, у пациента не наблюдается.
2. В данном случае у пациента сформировался острый общий милиарный туберкулез.
3. Просовидные бугорки в различных органах представляют собой типичные туберкулезные гранулемы с казеозным некрозом в центре, окруженным мононуклеарными лейкоцитами, в том числе эпителиоидными и клетками Пирогова–Ланханса.

Задача №4

1. У больной гематогенный туберкулез с преимущественно внелегочными поражениями.
2. Деформация позвоночника при туберкулезном спондилите возникает вследствие хронических деструктивных изменений в костной ткани, а именно разрушения тел позвонков на месте казеозного некроза, формирования полости, окруженной плотной рубцовой тканью.
3. Да. В стенке трубы возникают множественные туберкулезные гранулемы с развитием склероза и облитерацией просвета.

Задача №5

1. У пациента фиброзно-кавернозный туберкулез.
2. Увеличение размеров сердца за счет увеличения преимущественно правых отделов свидетельствует о развитии хронического легочного сердца, что может привести к смерти от сердечно-легочной недостаточности. Легочное сердце развивается вследствие нарушения кровообращения в сосудах малого круга, что увеличивает нагрузку на правый желудочек и приводит к его гипертрофии и дилатации.
3. Осложнения вторичного туберкулеза обычно связаны с каверной – кровотечение, пневмоторакс, эмпиема плевры. Также может возникнуть амилоидоз, развивается легочное сердце.

ТЕМА 8. Патология репродуктивной системы

Задача №1

1. Развитию аденокарциномы эндометрия чаще предшествует железистая гиперплазия, приобретающая форму атипической гиперплазии (дисплазии).
2. Ведущий этиологический фактор аденокарциномы эндометрия – относительная или абсолютная гиперэстрогемия. Риск развития рака эндометрия повышен у небереневших и нерожавших женщин, при ожирении, сахарном диабете, приеме эстрогенсодержащих препаратов и эстрогенпродуцирующих опухолях яичников.

Задача №2

1. У женщины синдром поликистозных яичников. Типичны увеличение содержания лютеинизирующего гормона и андрогенов, что приводит к гирсутизму и ожирению. Увеличение размеров и множественные кисты яичников, обнаруженные при УЗИ, а также отсутствие овуляции позволяют поставить диагноз поликистоза.
2. Повышение содержания лютеинизирующего гормона и андрогенов на фоне нормальной или пониженной секреции фолликулостимулирующего гормона приводит к блокированию созревания фолликула и овоцита, к формированию ановуляторного цикла и бесплодию.

Задача №3

1. Отсутствие четких границ опухоли, симптом «лимонной корки», втянутость соска свидетельствуют об инфильтрирующем характере роста опухоли, а поражение лимфоузлов – о метастазировании. На основании этих изменений можно предположить, что у больной развился рак молочной железы.
2. Лимфогенные метастазы рака молочной железы обнаруживаются в подмышечных и надключичных лимфоузлах, узлах по ходу малой и большой грудной мышц, гематогенные метастазы – в легких, костях, печени, надпочечниках и других органах.
3. Семейная предрасположенность рака молочной железы связана с мутациями генов-супрессоров BRCA1 (17q21.3) и BRCA2 (13q12-13).

Задача №4

1. Рак предстательной железы.
2. Может развиваться вторично (при злокачественной трансформации клеток аденомы) или первично.
3. Микроскопически новообразование представляет собой аденокарциному.

Задача №5

1. Доброкачественная гиперплазия предстательной железы.
2. В физиологических условиях развивается при старении организма, сопровождающегося снижением концентрации мужских половых гормонов в крови. Фолликулярный эпителий простаты начинает синтезировать и секретировать андрогены в кровь (компенсаторно-приспособительный процесс), что приводит к гиперплазии и гипертрофии железистого эпителия. При патологии основной причиной является хроническое воспаление предстательной железы (хронический простатит), способствующее избыточной пролиферации клеток.
3. Различают 3 гистологических формы патологии: железистую; фиброзно-мышечную; смешанную.

Тема 9. Аддиктивные состояния

Задача №1

Пьющая компания «друзей», поощрения со стороны компании «друзей», безразличие к изменившемуся поведению молодой женщины со стороны мужа и родственников.

Задача №2

Вероятнее всего в курительную смесь для кальяна был добавлен спайс.

Задача №3

Отравление вызвала большая доза никотина, находящаяся в снюсе («необычной жевательной конфетке»).

ТЕМА 10. Патология нервной системы

1. *Задача №1*

2. Поясничный отдел позвоночника
3. Полный перерыв спинного мозга на уровне нижних поясничных-верхних крестцовых сегментов спинного мозга.

1. *Задача №2*

2. Передняя часть задней ножки внутренней капсулы левого большого полушария головного мозга.
3. Повреждение корково-спинномозгового тракта.

1. *Задача №3*

2. Петехиальные кровоизлияния головного мозга и диффузное аксональное повреждение.
3. При смещении и ротации головного мозга в полости черепа происходит разрыв микрососудов и отрыв аксонов от тел нейронов в белом веществе мозга.

1. *Задача №4*

2. Хорея.
3. Хвостатое ядро и скорлупа.

4. *Задача №5*

Болезнь Альцгеймера.

Сенильные бляшки (внеклеточные отложения β -амилоида), отложения τ -белка, атрофия и дистрофия нейронов.

ТЕМА 11. Патология эндокринной системы

Задача №1

1. Диффузный токсический зоб (болезнь Базедова–Грейвса).
2. Снижение ТТГ, увеличение Т4, иногда и Т3. Обнаруживаются антитела к тиреоглобулину, рецепторам ТТГ.

Задача №2

1. Сахарный диабет 2-го типа.

2. Гипергликемия, глюкозурия, увеличение в крови концентраций гликированного гемоглобина и фруктозамина. Возможны дислиппротеинемия, кетонемия, кетонурия, альбуминурия.

Задача №3

1. У пациента эндемический зоб.
2. Причиной эндемического зоба является йододифицит. Патогенез обусловлен компенсаторным увеличением щитовидной железы как ответной реакцией на низкое поступление йода в организм и, следовательно, низкую интратиреоидную концентрацию йода, недостаточную для нормальной секреции тиреоидных гормонов. Нередко увеличение щитовидной железы в объёме не обеспечивает оптимальный уровень тиреоидных гормонов и развивается гипотиреоз. В ответ на снижение уровня тиреоидных гормонов в крови наблюдается повышение секреции тиреотропина, что приводит вначале к диффузной гиперплазии железы, а затем и к развитию узловых форм зоба. Увеличением массы ткани щитовидная железа пытается увеличить синтез гормонов в условиях недостаточного поступления йода в организм. Однако концентрация йода в щитовидной железе снижена. Большое значение в развитии зоба имеет также недостаточный синтез тиреоглобулина в эндемичной местности, что приводит к недостаточному образованию тироксина.

Задача № 4

1. Заболевание связано с опухолью или гиперплазией клубочковой зоны коркового вещества надпочечников.
2. Избыточная секреция альдостерона через рост реабсорбции натрия из просвета канальцев нефронов увеличивает общее содержание натрия в организме, а значит повышает объем внеклеточной жидкости. Одновременно с ростом реабсорбции натрия растут экскреция почками калия и протонов, а также образование и реабсорбция бикарбонатных анионов. В результате развиваются гипокалиемия и метаболический алкалоз.

Задача № 5

1. У пациента возможен центральный несахарный диабет.
2. Причиной может быть объемное образование в области перекреста зрительных нервов (аденома гипофиза),

сдавливающее передний гипоталамус, где локализованы АДГ-продуцирующие нейросекреторные клетки. Это приводит к нарушению (снижению) биосинтеза и секреции антидиуретического гормона.

3. Несахарный диабет следует дифференцировать с сахарным диабетом, психогенной полидипсией, заболеваниями почек, сопровождающимися начальной стадией хронической почечной недостаточности, гиперпаратиреозом, первичным альдостеронизмом, синдромом мальабсорбции.

ТЕМА 12. Патология обменов

Задача №1

1. Остеопороз.
2. Глютеновая энтеропатия связана с атрофией слизистой оболочки тонкого кишечника аутоиммунной природы с развитием синдрома мальабсорбции (нарушением всасывания). Сниженное всасывание витамина D и кальция привели к усилению выработки паратгормона, что вызвало активацию обменных процессов в костной ткани, высвобождению кальция и уменьшению его содержания в костях скелета. Надкостничная резорбция костной ткани и растяжение надкостницы вызывает сильную, зависящую от механического напряжения, боль. Усиление обменных процессов в костях под влиянием паратгормона приводит к активации щелочной фосфатазы, а низкая концентрация фосфатов может быть следствием снижения его реабсорбции почками под влиянием паратгормона.

Задача №2

При удалении опухоли щитовидной железы ошибочно удалили паращитовидные железы. Гипопаратиреоз приводит к гипокальциемии, что приводит к усилению нейромышечной возбудимости.

Задача №3

1. Нарушение липидного обмена, ожирение.

2. Разрастание жировой ткани в эпикарде и прорастание его в миокард вызвало атрофию кардиомиоцитов, дряблость и истончение стенки могло стать причиной её разрыва.
3. Причиной смерти больного стала тампонада сердца, связанная с гемоперикардом.

Задача №4

1. Деформация мелких суставов связаны с формированием подагрических шишек (тофусов) и их кальциноза.
2. У мужчины отмечаются признаки метаболического синдрома, включающего ожирение, инсулинорезистентность (сахарный диабет 2 типа), а также гиперурикемию и подагру.

Задача №5

1. Метаболический синдром, компонентами которого являются гипертоническая болезнь, ожирение, нарушение толерантности к глюкозе (гипергликемия).
2. В связи с тем, что у больного отмечаются выраженные полиурия и жажда на фоне изостенурии, необходимо исключить несахарный диабет. КТ или МРТ головного мозга позволят исключить травматическое повреждение гипоталамуса или гипофиза, а определение АДГ в крови – его снижение.

ЭТАЛОНЫ ОТВЕТОВ К ТЕСТОВЫМ ЗАДАНИЯМ

ТЕМА 1. Патоморфология заболеваний системы крови

Номер задания	Номер ответа	Номер задания	Номер ответа	Номер задания	Номер ответа
1	в	5	г	9	а
2	г	6	б	10	в
3	а	7	в		
4	д	8	б		

ТЕМА 2. Патология сердечно-сосудистой системы

Номер задания	Номер ответа	Номер задания	Номер ответа	Номер задания	Номер ответа
1	б,г	5	в	9	г
2	б	6	а,б,г,е	10	а
3	г	7	б,в,е,ж,и		
4	г	8	а		

ТЕМА 3. Патология почек

Номер задания	Номер ответа	Номер задания	Номер ответа	Номер задания	Номер ответа
1	а,в,д	5	а	9	б
2	а,в	6	б	10	а
3	а,в	7	б		
4	в	8	а		

ТЕМА 4. Патология органов дыхания

Номер задания	Номер ответа	Номер задания	Номер ответа	Номер задания	Номер ответа
1	г	5	а,г	9	б,в
2	б,в	6	б,в,д	10	г
3	а,б	7	б,в		
4	б,в	8	а		

ТЕМА 5. Патология желудочно-кишечного тракта

Номер задания	Номер ответа	Номер задания	Номер ответа	Номер задания	Номер ответа
1	г	5	в	9	г
2	б	6	в	10	в
3	б	7	а		
4	д	8	б		

ТЕМА 6. Патология печени

Номер задания	Номер ответа	Номер задания	Номер ответа	Номер задания	Номер ответа
1	а	5	в,г	9	в,г
2	б,г	6	а,в	10	а,в,г,д
3	а,в,г	7	б,в		
4	а	8	г		

ТЕМА 7. Инфекционный процесс

Острые инфекции

Номер задания	Номер ответа	Номер задания	Номер ответа	Номер задания	Номер ответа
1	г	5	г	9	а,в,г,д
2	в	6	г	10	а,б
3	а,в	7	в		
4	в	8	а,б,г,д		

Хронические инфекции

Номер задания	Номер ответа	Номер задания	Номер ответа	Номер задания	Номер ответа
1	б,г	5	а,в,д	9	б,в
2	в	6	б,г	10	б
3	а,в	7	в		
4	б	8	в		

ТЕМА 11. Патология эндокринной системы

Номер задания	Номер ответа	Номер задания	Номер ответа	Номер задания	Номер ответа
1	а	5	б	9	б
2	а	6	а	10	а
3	б	7	г		
4	г	8	б		

ТЕМА 12. Патология обменов ЗАНЯТИЕ 23, 24

Номер задания	Номер ответа	Номер задания	Номер ответа	Номер задания	Номер ответа
1	а	5	б	9	в
2	б,в	6	а	10	а, б, в
3	г	7	а, г		
4	б	8	а, д		

ТЕМА 12. Патология обменов ЗАНЯТИЕ 25

Номер задания	Номер ответа	Номер задания	Номер ответа	Номер задания	Номер ответа
1	в	5	в	9	в
2	а	6	в	10	б
3	а	7	в		
4	в	8	б		

РЕКОМЕНДУЕМАЯ ЛИТЕРАТУРА

Основная

1. Струков, А.И. Патологическая анатомия [Электронный ресурс]: учебник для студентов медицинских вузов / А.И. Струков, В.В. Серов; ред. В.С. Пауков. – 6-е изд., доп. и перераб. – М.: ГЭОТАР-Медиа, 2015. - 880 с.
2. Струков, А.И. Патологическая анатомия [Текст]: учебник для студентов учреждений высшего профессионального образования, обучающихся по специальности 060101.65 «Лечебное дело» по дисциплинам «Патологическая анатомия», «Клиническая патологическая анатомия» / А.И. Струков, В.В. Серов. – 6-е изд., перераб. и доп. – М.: ГЭОТАР-Медиа, 2015. – 880 с.
3. Патологическая анатомия. Атлас [Электронный ресурс]: учебное пособие / Под ред. О.В. Зайратьянца – М.: ГЭОТАР-Медиа, 2012. – 960 с.
4. Патологическая анатомия. В 2 т. Т. 1. Общая патология [Электронный ресурс]: учебник / Под ред. В.С. Паукова – М.: ГЭОТАР-Медиа, 2015.
5. Патологическая анатомия. В 2 т. Т. 2. Частная патология [Электронный ресурс]: учебник / Под ред. В.С. Паукова – М.: ГЭОТАР-Медиа, 2015.
6. Патофизиология [Электронный ресурс] : учебник для студентов учреждений высшего профессионального образования: в 2-х томах / А. Д. Адо [и др.]; под ред. В.В. Новицкого, Е.Д. Гольдберга, О.И. Уразовой ; рец. С.В. Грачев [и др.]. – 4-е изд., перераб. и доп. – М.: ГЭОТАР-Медиа, 2013. – Том 1. – 2013. – 848 с.
7. Патофизиология [Электронный ресурс]: учебник для студентов учреждений высшего профессионального образования: в 2 томах / А.Д. Адо [и др.] ; под ред.: В.В. Новицкого, Е.Д. Гольдберга, О.И. Уразовой. – 4-е изд., перераб. и доп. – М. : ГЭОТАР-Медиа, 2013. – Том 2. – 2013. – 640 с.

Дополнительная

1. Патологическая анатомия [Электронный ресурс]: национальное руководство / Под ред. М.А. Пальцева, Л.В. Кактурского, О.В. Зайратьянца – М.: ГЭОТАР-Медиа, 2011. – 1264 с.

2. Пальцев, М.А. Патологическая анатомия [Текст]: в 2 томах: учебник для студентов медицинских вузов / М.А. Пальцев, Н.М. Аничков. – М.: Медицина, 2005 – Том 1: Общий курс. – 2005. – 304 с.
3. Пальцев, М.А. Патологическая анатомия [Текст]: в 2 томах: учебник для студентов медицинских вузов / М.А. Пальцев, Н.М. Аничков. – М.: Медицина, 2005 – Том 2: Частный курс, Часть 1. – 2005. – 512 с.
4. Пальцев, М.А. Патологическая анатомия [Текст]: в 2 томах: учебник для студентов медицинских вузов / М.А. Пальцев, Н.М. Аничков. – М.: Медицина, 2005. – Том 2: Частный курс, Часть 2. – 2005. – 504 с.
5. Пальцев, М.А. Атлас по патологической анатомии [Текст]: учебник для студентов медицинских вузов / М.А. Пальцев, А.Б. Пономарев, А.В. Берестова. – 2-е изд., стер. – М.: Медицина, 2005. – 432 с.

МИКРОФОТОГРАФИИ

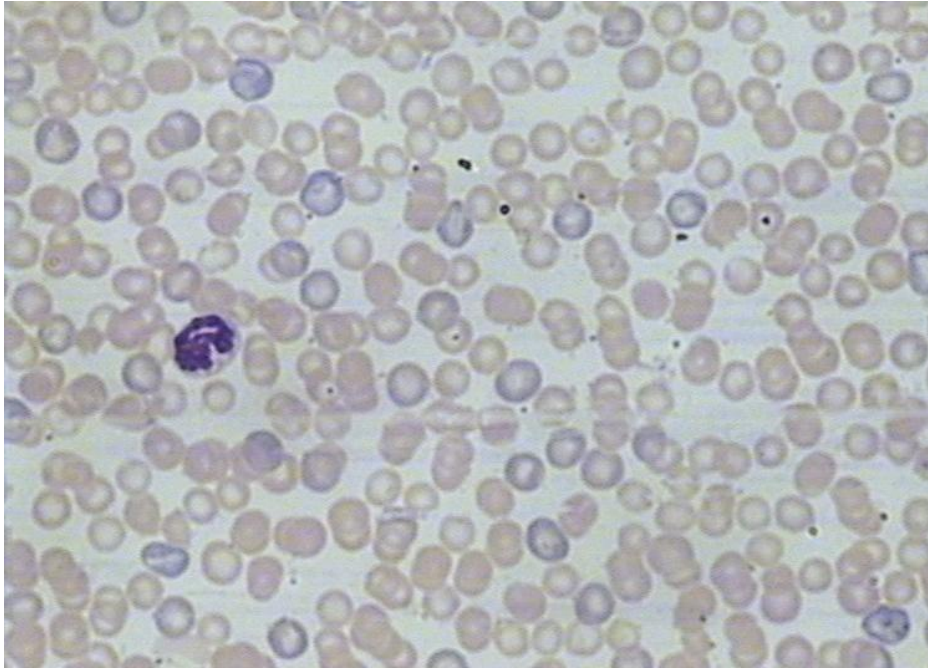


Рис. 1. Острая постгеморрагическая анемия.
Окраска азур II – эозин. Увеличение 900
(фото Р.И. Плешко, А.Н. Дзюман, 2007)

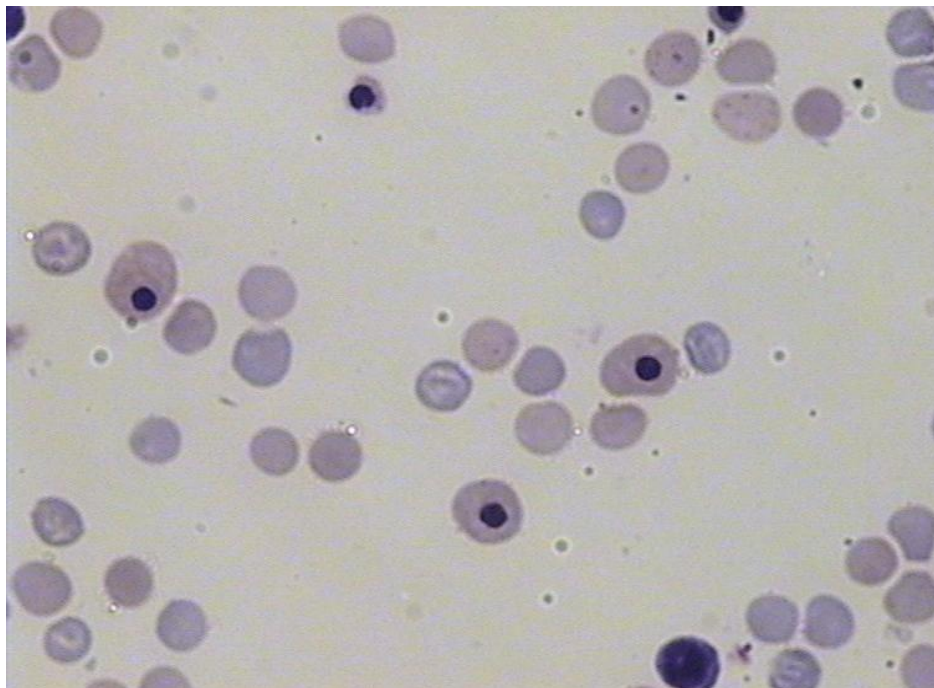


Рис. 2. Гемолитическая болезнь (эритроblastоз) новорожденных.
Окраска азур II – эозин. Увеличение 900
(фото Р.И. Плешко, А.Н. Дзюман, 2007)

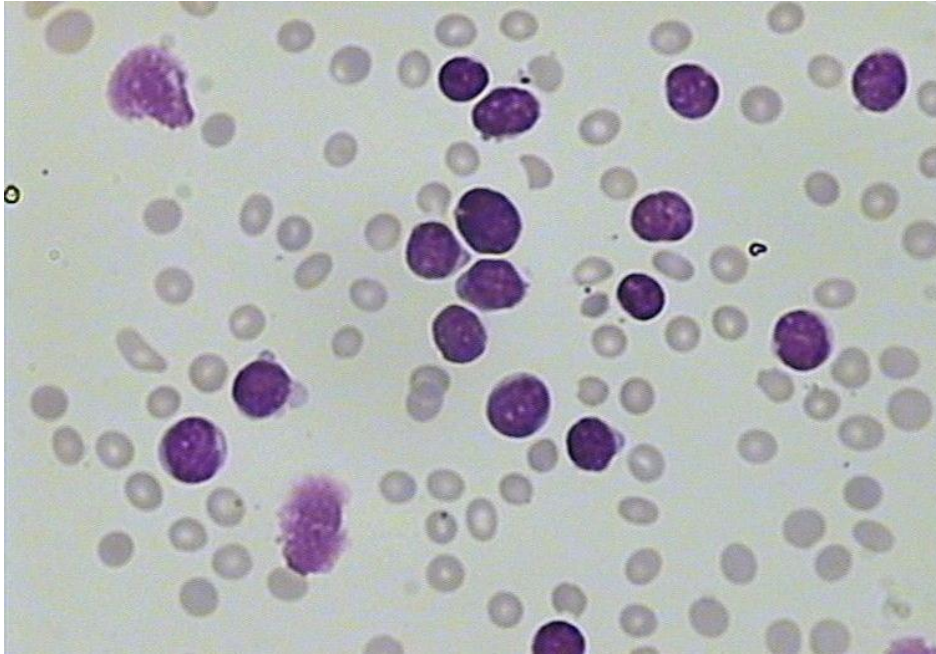


Рис. 3. Острый лейкоз.
Окраска азур II – эозин. Увеличение 900
(фото Р.И. Плешко, А.Н. Дзюман, 2007)

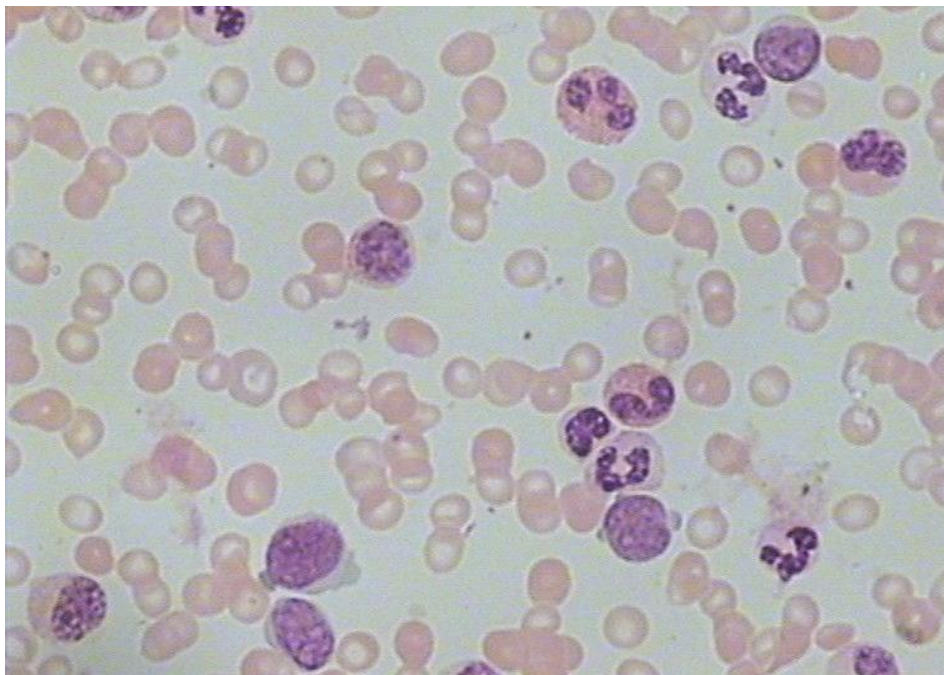


Рис. 4. Хронический миелолейкоз (ХМЛ).
Окраска азур II – эозин. Увеличение 900
(фото Р.И. Плешко, А.Н. Дзюман, 2007)

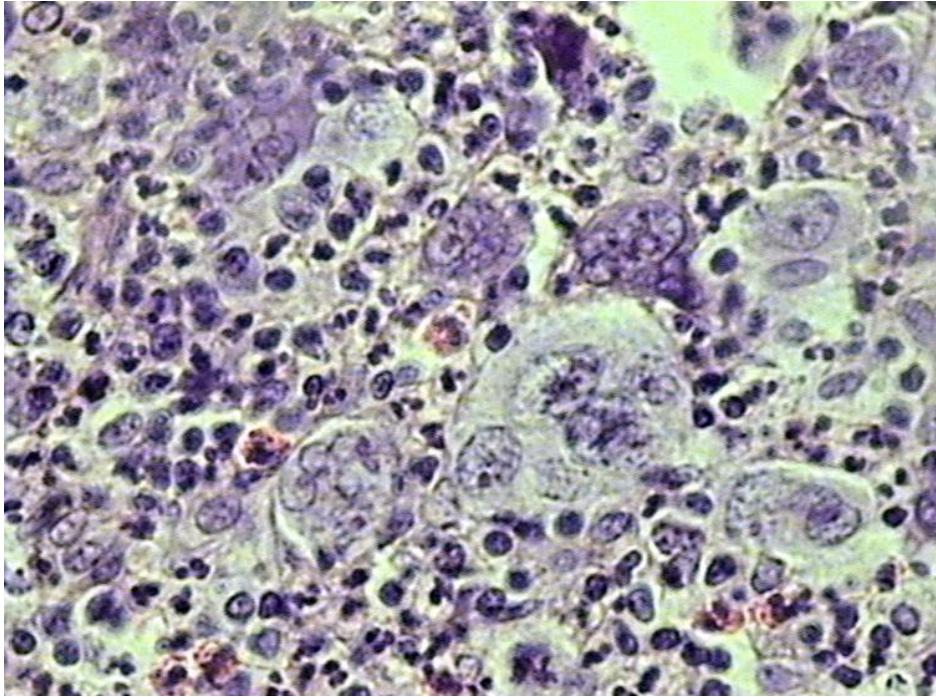


Рис. 5. Лимфома Ходжкина. Лимфоузел, клетки Березовского–Штернберга. Окраска гематоксилин – эозин. Увеличение 400 (фото Р.И. Плешко, А.Н. Дзюман, 2007)

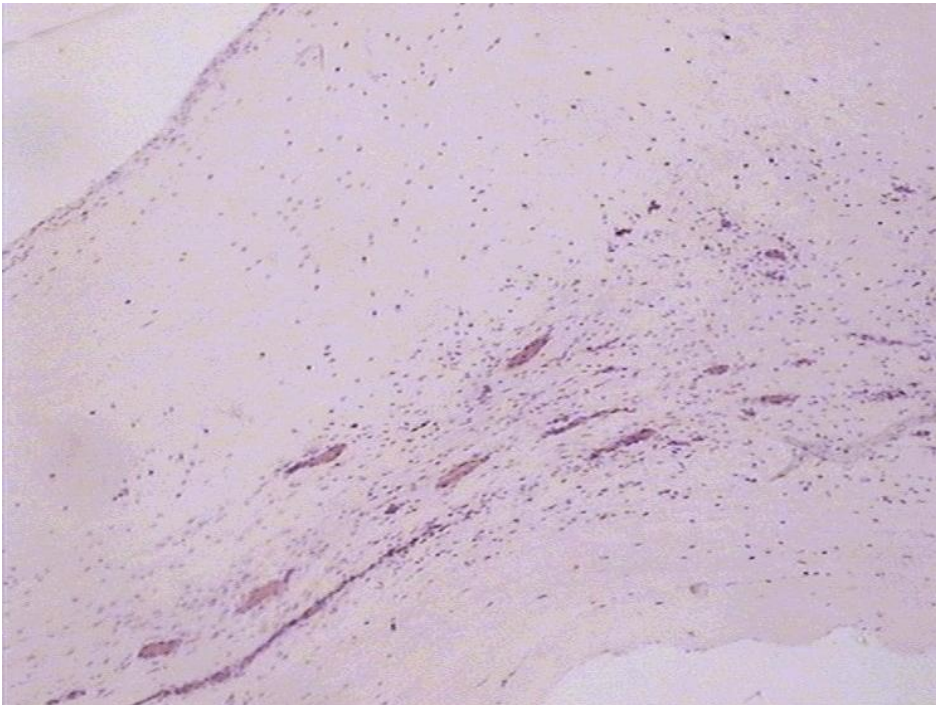


Рис. 6. Ревматический склероз митрального клапана. Окраска гематоксилин – эозин. Увеличение 400 (фото Р.И. Плешко, А.Н. Дзюман, 2007)

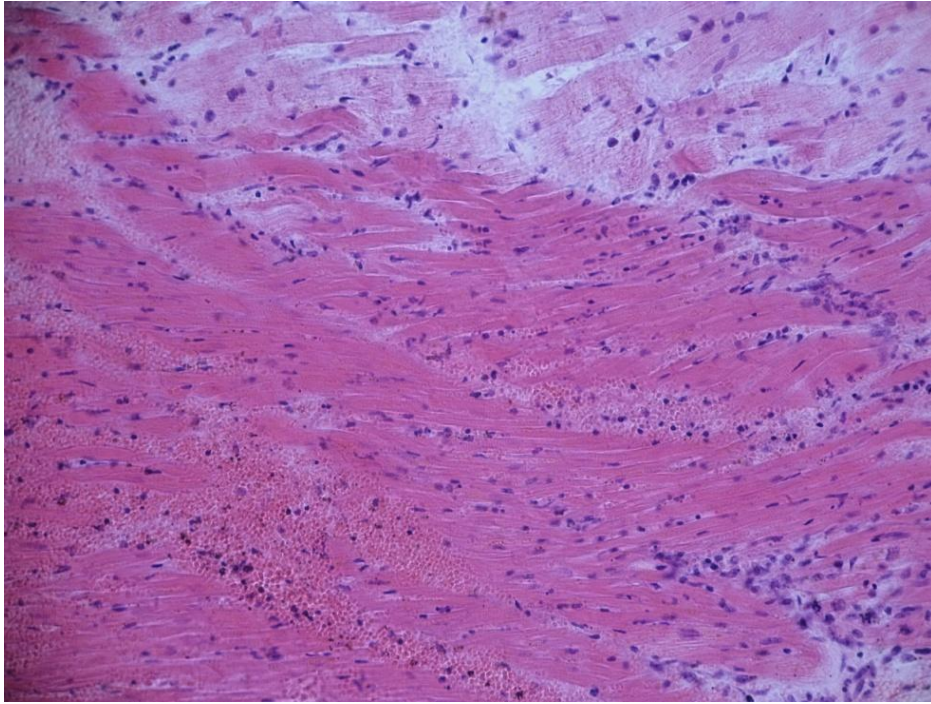


Рис. 7. Ишемическая болезнь сердца. Инфаркт миокарда.
Окраска гематоксилин – эозин. Увеличение 200
(фото Р.И. Плешко, А.Н. Дзюман, 2007)

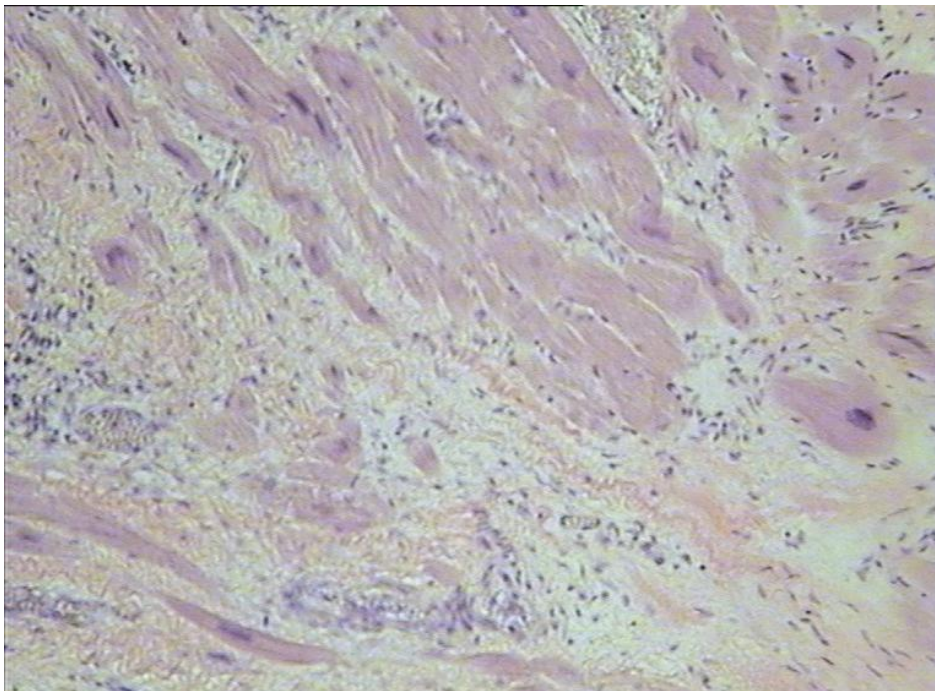


Рис. 8. Постинфарктный кардиосклероз. Гипертрофия
кардиомиоцитов.
Окраска гематоксилин – эозин. Увеличение 200
(фото Р.И. Плешко, А.Н. Дзюман, 2007)

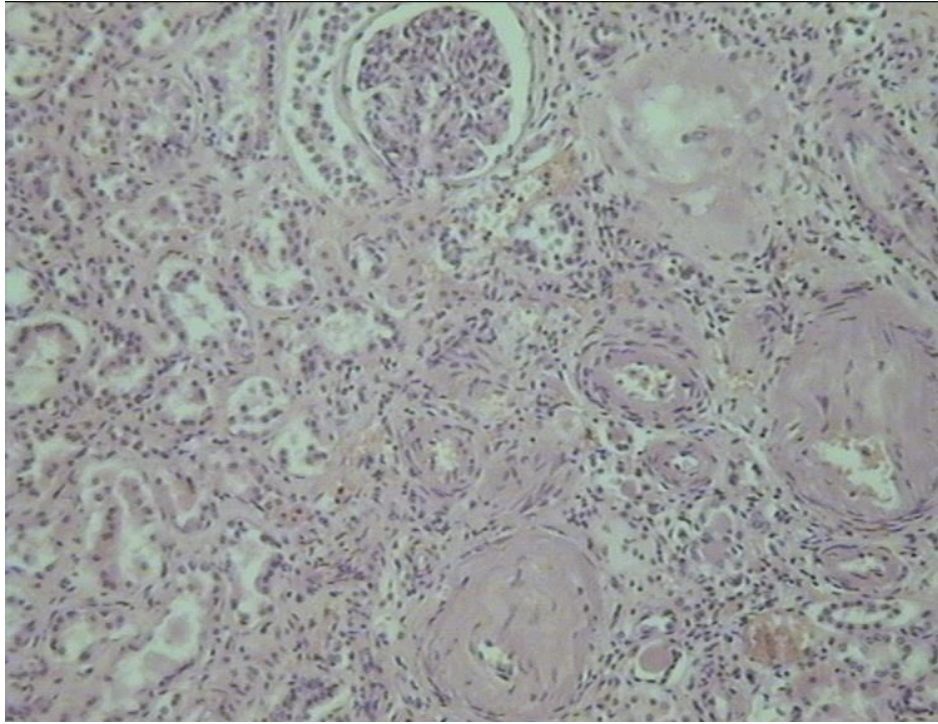


Рис. 9. Почка при артериальной гипертензии.
Окраска гематоксилин – эозин. Увеличение 200
(фото Р.И. Плешко, А.Н. Дзюман, 2007)

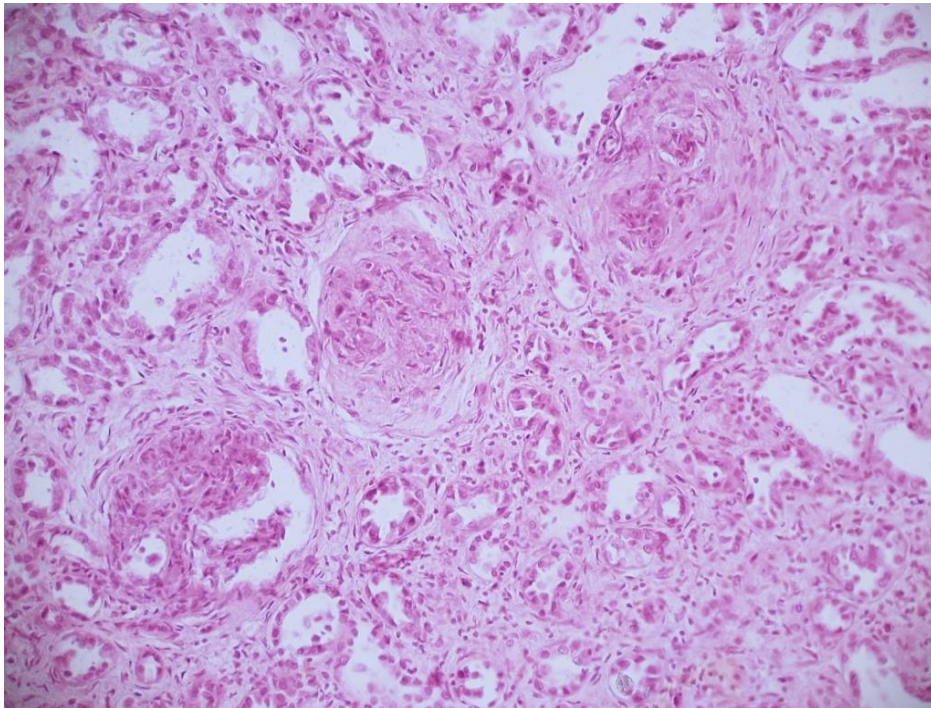


Рис. 10. Продуктивный экстракапиллярный гломерулонефрит.
Окраска гематоксилин – эозин. Увеличение 200
(фото Р.И. Плешко, А.Н. Дзюман, 2007)

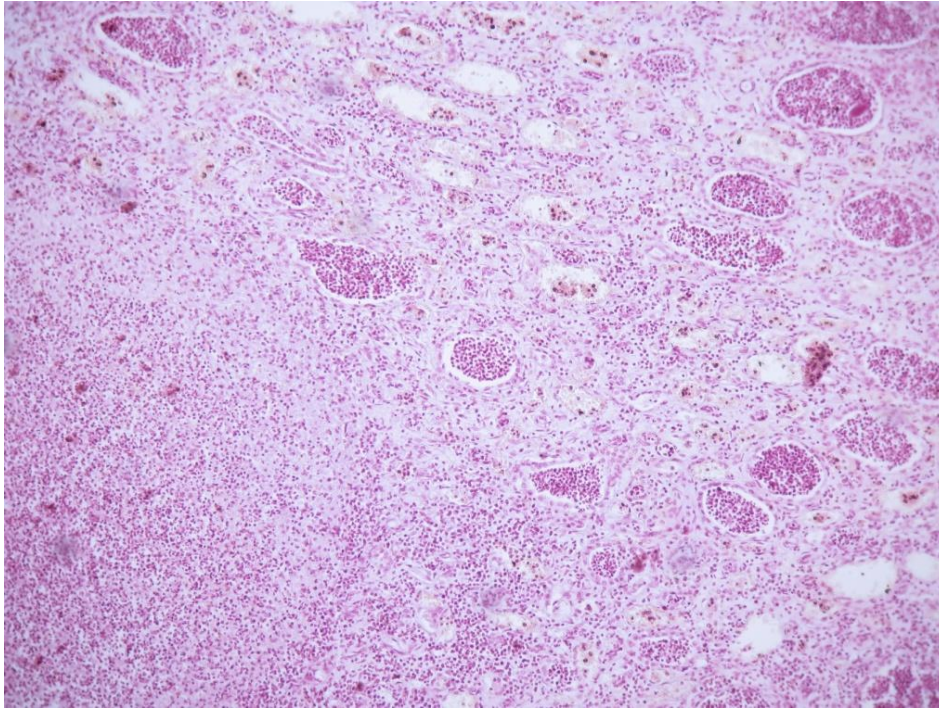


Рис. 11. Пиелонефрит (восходящий гнойный нефрит).
Окраска гематоксилин – эозин. Увеличение 200
(фото Р.И. Плешко, А.Н. Дзюман, 2007)

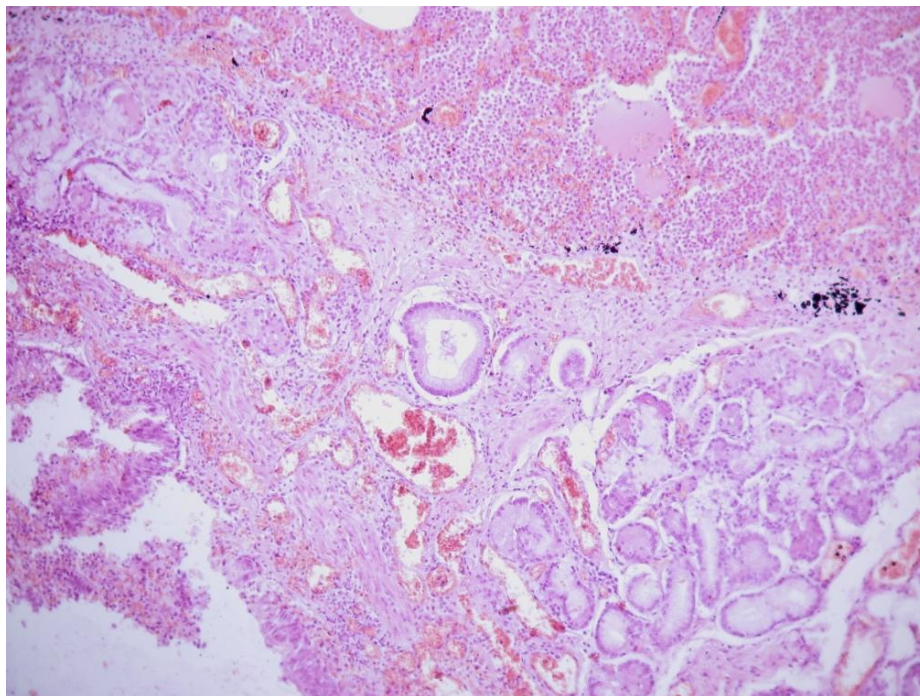


Рис. 12. Бронхопневмония.
Окраска гематоксилин – эозин. Увеличение 200
(фото Р.И. Плешко, А.Н. Дзюман, 2007)

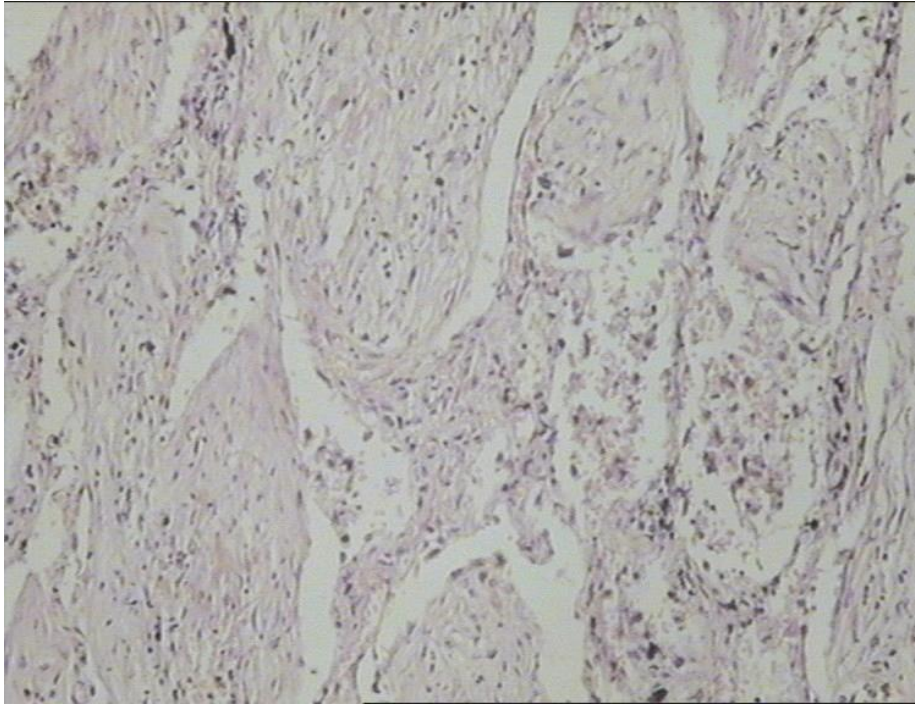


Рис. 13. Карнификация лёгкого.
Окраска гематоксилин – эозин. Увеличение 200
(фото Р.И. Плешко, А.Н. Дзюман, 2007)

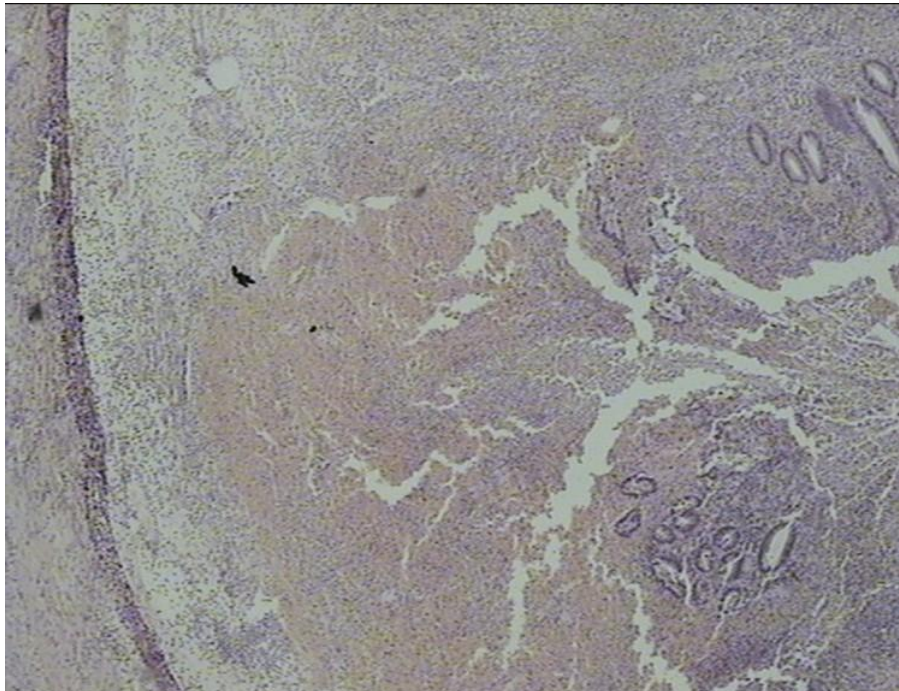


Рис. 14. Флегмонозный аппендицит.
Окраска гематоксилин – эозин. Увеличение 100
(фото Р.И. Плешко, А.Н. Дзюман, 2007)

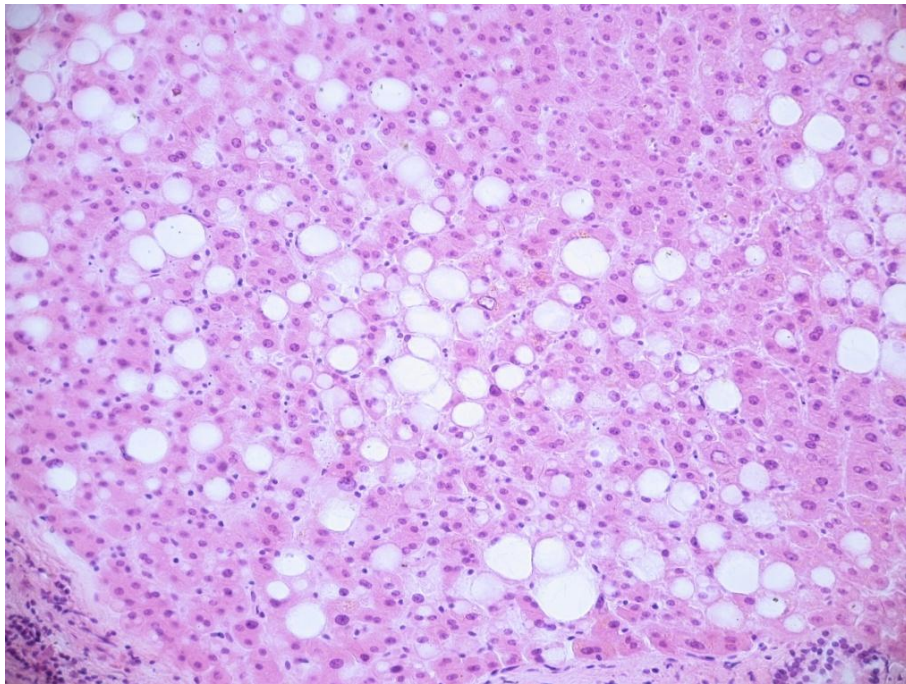


Рис. 15. Стеатоз (жировая дистрофия) печени.
Окраска гематоксилин – эозин. Увеличение 400
(фото Р.И. Плешко, А.Н. Дзюман, 2007)

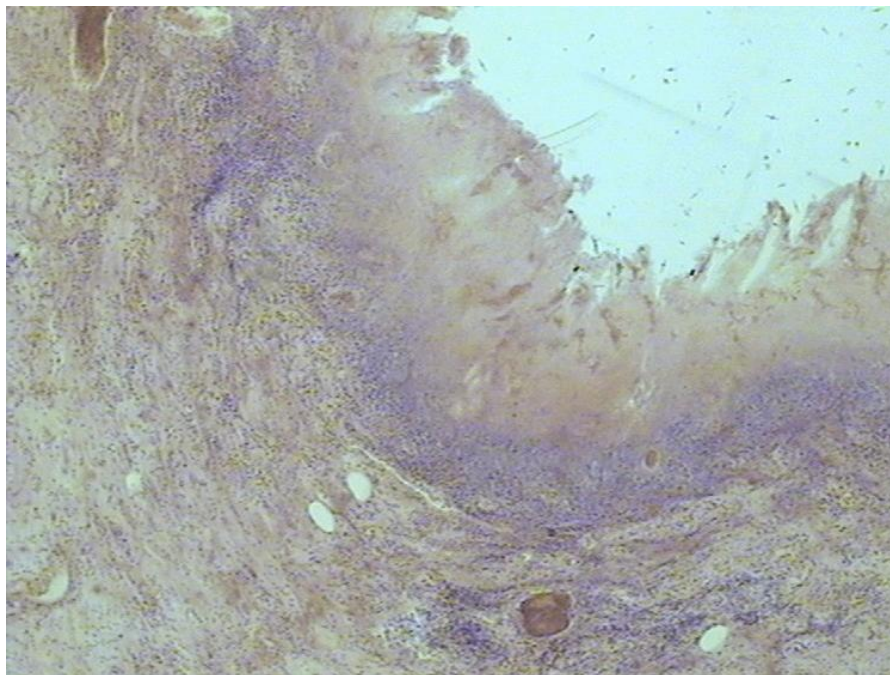


Рис. 16. Псевдомембранозный (дифтеритический) колит
при дизентерии (шигеллёзе).
Окраска гематоксилин – эозин. Увеличение 200
(фото Р.И. Плешко, А.Н. Дзюман, 2007)

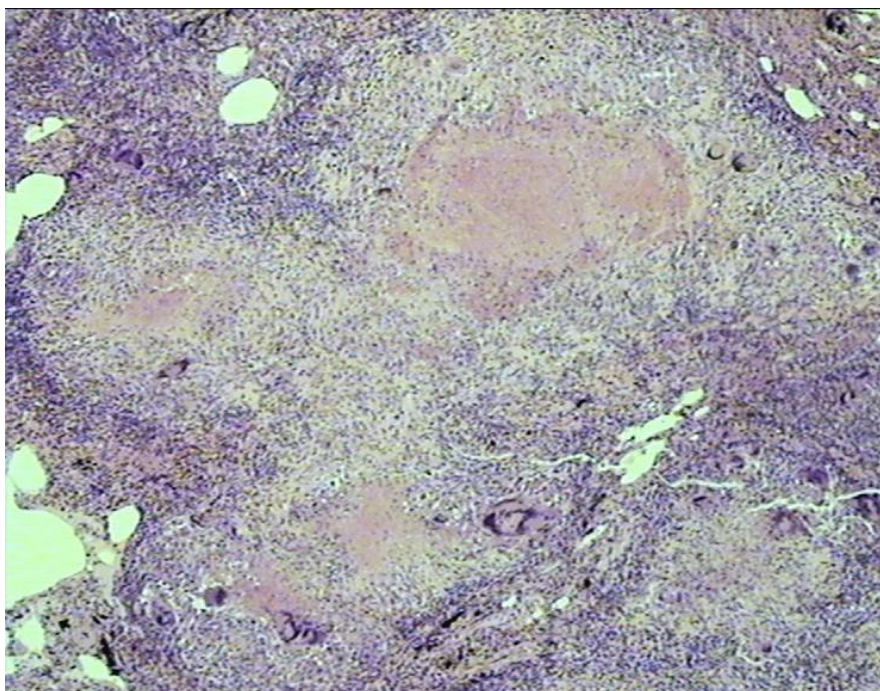


Рис. 17. Милиарный туберкулез лёгкого.
Окраска гематоксилин – эозин. Увеличение 200
(фото Р.И. Плешко, А.Н. Дзюман, 2007)

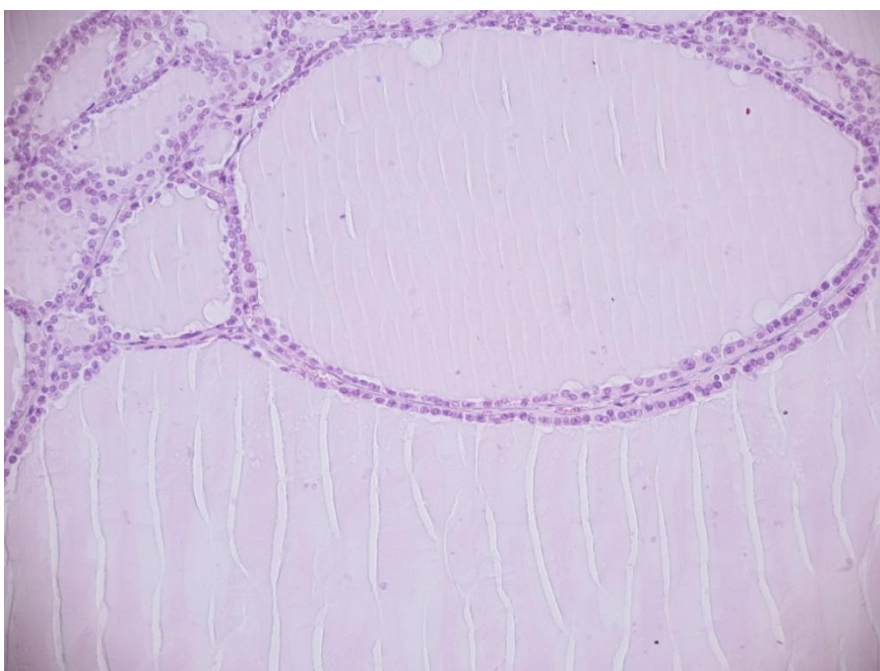


Рис. 18. Коллоидный зоб.
Окраска гематоксилин – эозин. Увеличение 200
(фото Р.И. Плешко, А.Н. Дзюман, 2007)

СОДЕРЖАНИЕ

ВВЕДЕНИЕ	3
ПЛАН ЛЕКЦИЙ	4
ПЛАН ЗАНЯТИЙ	5
ТЕМА 1. ПАТОМОРФОЛОГИЯ ЗАБОЛЕВАНИЙ СИСТЕМЫ КРОВИ	7
ЗАНЯТИЕ 1. Номенклатура клеток крови. Патологические формы клеток крови	7
ЗАНЯТИЕ 2. Анемии. Картина крови и красного костного мозга при анемиях	9
ЗАНЯТИЕ 3. Лейкоцитозы, лейкопении, лейкемоидные реакции, лейкозы. Картина крови и красного костного мозга.....	12
ЗАНЯТИЕ 4. Патоморфология анемий и некоторых регионарных гемобластозов	17
ЗАНЯТИЕ 5. Контрольная работа	25
ТЕМА 2. ПАТОЛОГИЯ СЕРДЕЧНО-СОСУДИСТОЙ СИСТЕМЫ	27
ЗАНЯТИЕ 6. Основные морфологические изменения в органах и тканях при ревматизме и пороках сердца.....	27
ЗАНЯТИЕ 7. Патоморфология атеросклероза. Ишемическая болезнь сердца.....	29
ЗАНЯТИЕ 8. Патоморфология гипертонической болезни. Цереброваскулярные болезни	32
ТЕМА 3. ПАТОЛОГИЯ ПОЧЕК	39
ЗАНЯТИЕ 9. Основные патофизиологические и патоморфологические изменения при патологии почек.....	39
ЗАНЯТИЕ 10. Болезни почек. Острая и хроническая почечная недостаточность	42
ТЕМА 4. ПАТОЛОГИЯ ОРГАНОВ ДЫХАНИЯ	48
ЗАНЯТИЕ 11. Гипоксические состояния: патофизиология и патоморфология	48
ЗАНЯТИЕ 12. Патоморфология острых и хронических неспецифических заболеваний органов дыхания	51

ТЕМА 5. ПАТОЛОГИЯ ЖЕЛУДОЧНО-КИШЕЧНОГО ТРАКТА	59
ЗАНЯТИЕ 13. Гастриты. Язвенная болезнь желудка и двенадцатиперстной кишки. Аппендицит	59
ТЕМА 6. ПАТОЛОГИЯ ПЕЧЕНИ	65
ЗАНЯТИЕ 14. Основные патофизиологические синдромы поражения печени. Желтухи. Печеночная недостаточность.....	65
ЗАНЯТИЕ 15. Патоморфология заболеваний печени: гепатозы, гепатиты, циррозы.....	67
ТЕМА 7. ИНФЕКЦИОННЫЙ ПРОЦЕСС	77
ЗАНЯТИЕ 16. Острые бактериальные, вирусные, риккетсиозные инфекции.....	77
ЗАНЯТИЕ 17. Хронические инфекции. Туберкулез и сифилис	85
ТЕМА 8. ПАТОЛОГИЯ РЕПРОДУКТИВНОЙ СИСТЕМЫ	95
ЗАНЯТИЕ 18. Патология женской репродуктивной системы.....	95
ЗАНЯТИЕ 19. Патология мужской репродуктивной системы.....	97
ТЕМА 9. АДДИКТИВНЫЕ СОСТОЯНИЯ	100
ЗАНЯТИЕ 20. Патоморфология и патофизиология аддиктивных состояний.....	100
ТЕМА 10. ПАТОЛОГИЯ НЕРВНОЙ СИСТЕМЫ	
ЗАНЯТИЕ 21. Заболевания нервной системы.....	103
ТЕМА 11. ПАТОЛОГИЯ ЭНДОКРИННОЙ СИСТЕМЫ	108
ЗАНЯТИЕ 22. Нарушение функций гипофиза, надпочечников, щитовидной железы, половых желёз	108
ТЕМА 12. ПАТОЛОГИЯ ОБМЕНОВ	116
ЗАНЯТИЕ 23. Патология белкового, липидного и нуклеинового обменов. Подагра	116
ЗАНЯТИЕ 24. Патология углеводного и водно-электролитного обменов	118
ЗАНЯТИЕ 25. Патоморфология заболеваний, связанных с нарушением минерального обмена	125
ЭТАЛОНЫ ОТВЕТОВ К СИТУАЦИОННЫМ ЗАДАЧАМ	130
ЭТАЛОНЫ ОТВЕТОВ К ТЕСТОВЫМ ЗАДАНИЯМ	149
РЕКОМЕНДУЕМАЯ ЛИТЕРАТУРА	152
ПРИЛОЖЕНИЕ	154

Учебное издание

**Раиса Ивановна Плешко
Игорь Альбертович Хлусов
Наталья Михайловна Шевцова
Анна Николаевна Дзюман**

**Руководство
к практическим занятиям
по общей патологии**

Часть II. Частный курс

Под редакцией И.В. Суходоло

2-е издание переработанное и дополненное

учебное пособие

Редактор Коломийцев А.Ю.
Технический редактор Коломийцева О.В.
Обложка И.Г. Забоенкова

На обложке: Постинфарктный кардиосклероз

Издательство СибГМУ
634050, г. Томск, пр. Ленина, 107
тел. 8(382-2) 51-41-53
E-mail: otd.redaktor@ssmu.ru

Подписано в печать 07.12. 2020 г.
Формат 60x84 $\frac{1}{16}$. Бумага офсетная.
Печать цифровая. Гарнитура «Times». Печ. лист 10,4. Авт. лист 5,1
Тираж 100 экз. Заказ № 38

Отпечатано в Издательстве СибГМУ
634050, Томск, ул. Московский тракт, 2
E-mail: lab.poligrafii@ssmu.ru