

УДК 591.477.35:612.014.44:599.323.4

DOI 10.20538/1682-0363-2016-5-97-104

Для цитирования: Мустафина Л.Р., Журавлева А.Д., Логвинов С.В., Карпова М.Р., Ласукова Т.В., Суханова Г.А., Ильинских Н.Н. Морфология экзоорбитальных слезных желез беспородных белых крыс при высокоинтенсивном световом воздействии. *Бюллетень сибирской медицины*. 2016; 15 (5): 97–104

Морфология экзоорбитальных слезных желез беспородных белых крыс при высокоинтенсивном световом воздействии

Мустафина Л.Р.¹, Журавлева А.Д.¹, Логвинов С.В.¹, Карпова М.Р.¹,
Ласукова Т.В.², Суханова Г.А.¹, Ильинских Н.Н.¹

¹ Сибирский государственный медицинский университет
Россия, 634050, г. Томск, Московский тракт, 2

² Томский государственный педагогический университет (ТГПУ)
Россия, 634061, г. Томск, ул. Киевская, 60А

РЕЗЮМЕ

Цель: изучить морфологические изменения экзоорбитальных слезных желез при экспериментальном воздействии на орган зрения высокоинтенсивного света.

Материал и методы. Белых беспородных крыс-самцов ($n = 40$) подвергали непрерывному воздействию света интенсивностью 3 500 лк в течение 1 сут, 7, 14 и 30 сут, контрольная группа ($n = 10$) содержалась в условиях естественного освещения (20 лк) в течение 1–30 сут. Экзоорбитальные слезные железы фиксировали в формалине, заливали в парафин, окрашивали гематоксилином и эозином. При помощи окулярной вставки Автандилова подсчитывали удельные объемы выводных протоков, эпителия, стромы и сосудов экзоорбитальной слезной железы, определяли эпителио-стромальное соотношение. Анализ данных осуществляли методами описательной статистики с вычислением медианы (Me) и интерквартильного интервала (Q_1-Q_3). Для оценки различий использовали непараметрический критерий Манна – Уитни.

Результаты. Через 1 сут в ответ на высокоинтенсивное световое воздействие возникало рефлекторное усиление синтетической функции экзоорбитальной слезной железы. На 7-е сут появлялись первые признаки нарушения функционирования с развитием гидропической дистрофии в лакримацитах. К 14-м сут развивались фиброзные изменения, в железистой паренхиме появлялись участки гардеризации. На 30-е сут наблюдался пикноз ядер отдельных лакримацитов, накопление липофусцина в цитоплазме.

Заключение. Полученные данные позволяют в динамике оценить реактивные компенсаторно-приспособительные реакции слезной железы на высокоинтенсивное световое воздействие от момента начала их развития до появления первых признаков декомпенсации.

Ключевые слова: экзоорбитальная слезная железа, высокоинтенсивное световое воздействие.

ВВЕДЕНИЕ

Экзоорбитальная слезная железа у белых крыс располагается вне глазницы, чуть ниже уха и соединяется с поверхностью глазного яблока одним длинным выводным протоком [1]. Желе-

за окружена собственной соединительнотканной капсулой, имеет альвеолярно-трубчатое строение: ацинусы состоят из лакримацитов, которые синтезируют и выделяют белки, воду и электролиты, участвующие в формировании слезной жидкости. Слеза является неотъемлемым компонентом органа зрения, обеспечивая увлажнение передней

✉ Мустафина Лилия Рамилъевна, e-mail: mustafinalr@rambler.ru

поверхности глазного яблока и прозрачность роговицы, защиту от инфекции, а также способствует заживлению ран при повреждениях [2].

К нарушениям функционирования слезных желез могут приводить различные факторы, воздействующие на орган зрения, в том числе и те, с которыми мы сталкиваемся в повседневной жизни, например ультрафиолетовое излучение, электромагнитное излучение от видеомониторов компьютеров, а также яркий свет от искусственных источников освещения. Перечисленные факторы приводят к активации чувствительных нервных окончаний роговицы и конъюнктивы с последующим рефлекторным усилением секреции слезных желез [3, 4]. В случае нарушения синтеза или выделения слезной жидкости развиваются сухость и жжение глаз, воспалительные изменения, снижается острота зрения, что является проявлением синдрома «сухого» глаза. Стоит заметить, что люди, чья профессиональная деятельность затрагивает работу с источниками интенсивного излучения, находятся в повышенной зоне риска по развитию повреждений слезного аппарата. Поэтому исследование, направленное на изучение характера и степени повреждений при работе с источниками интенсивного светового воздействия, может положить основу для разработки мер индивидуальной защиты.

Целью данного исследования явилось изучение морфологических изменений экзоорбитальных слезных желез при экспериментальном воздействии на орган зрения высокоинтенсивного света.

МАТЕРИАЛ И МЕТОДЫ

Материалом для исследования являлись экзоорбитальные слезные железы белых беспородных крыс-самцов в возрасте 3 мес. Животных подвергали непрерывному воздействию света интенсивностью 3 500 лк в течение 1 сут ($n = 10$), 7 сут ($n = 10$), 14 сут ($n = 10$) и 30 сут ($n = 10$). Контрольную группу ($n = 10$) содержали в условиях естественного освещения (интенсивность освещения 20 лк в течение 12 ч). Животных выводили из эксперимента одновременно в различные сроки для учета возможных временных изменений. Полученные объекты фиксировали в 12%-м растворе нейтрального формалина и по общепринятой методике заливали в парафин. Срезы толщиной 5–6 мкм окрашивали гематоксилином и эозином. При помощи окулярной вставки Автандилова на 50 точек подсчитывали удельные объемы (%) выводных протоков, эпителия, стромы и сосудов экзоорбитальной слезной железы, определяли эпителио-стромальное соотношение (ЭСС). Подсчет,

просмотр и фотографирование микропрепаратов осуществляли на световом микроскопе Axiostar plus (Carl Zeiss, Германия), при увеличении окуляра 10, объектива 40, 90. Статистическую обработку данных проводили при помощи компьютерной программы Statistica 6.0. Анализ полученных данных осуществляли методами описательной статистики с вычислением медианы (Me) и интерквартильного интервала (Q_1-Q_3). Для оценки различий использовали непараметрический критерий Манна – Уитни. Различия между показателями сравниваемых групп считали значимыми при $p < 0,05$, при $p = 0,055-0,060$ высказывались о тенденции.

РЕЗУЛЬТАТЫ

Через 1 сут светового воздействия в экзоорбитальных слезных железах отмечался умеренный отек внутри- и междольковой стромы. Венозные сосуды характеризовались неравномерно выраженным полнокровием с явлениями лейкостаза. Лакримациты содержали одно, реже два ядра, в которых четко визуализировались ядрышки. Некоторые ядра имели неправильную форму с неравномерно конденсированным в них хроматином. Цитоплазма лакримацитов окрашивалась слабобазофильно, выглядела мелкозернистой. Просветы большинства внутридольковых выводных протоков были заполнены секретом.

Через 7 сут высокоинтенсивного светового воздействия сохранялся периваскулярный и перидуктулярный отек стромы. В расширенных и полнокровных сосудах наблюдалось прикраевое стояние лейкоцитов. Ядра большинства железистых клеток были увеличены, с неравномерно конденсированным хроматином, в цитоплазме части лакримацитов отмечались явления вакуольной дистрофии (рис. 1). В выводных протоках содержалось небольшое или умеренное количество секрета.

На 14-е сут наблюдалось разрастание рыхлой волокнистой соединительной ткани во внутри- и междольковой строме, а также периваскулярно (рис. 2). Сосуды характеризовались умеренным венозным полнокровием. Ядра большинства секреторных клеток различались по форме и размеру, встречались двуядерные клетки, а также клетки с полиплоидными ядрами. В цитоплазме лакримацитов наблюдалось прогрессирование вакуольной дистрофии. Отмечалось расширение междольковых выводных протоков с небольшим количеством секрета в их просветах.

Местами среди концевых отделов экзоорбитальной слезной железы появлялись участки гардеризации (рис. 3).

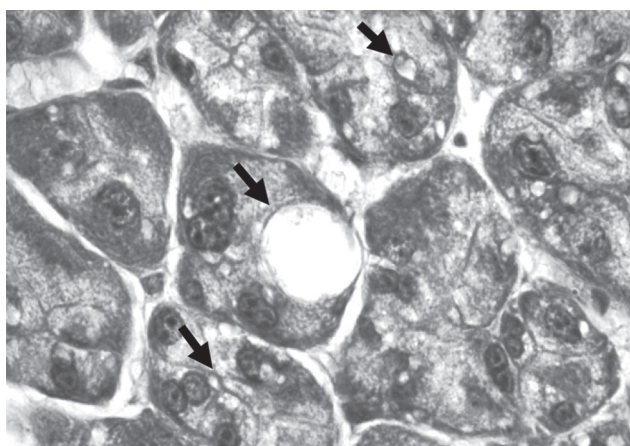


Рис. 1. Явления вакуольной дистрофии лакримацитов (указаны стрелками) в экзоорбитальной слезной железе через 7 сут после интенсивного светового воздействия. Окраска гематоксилином и эозином. Ув. 900

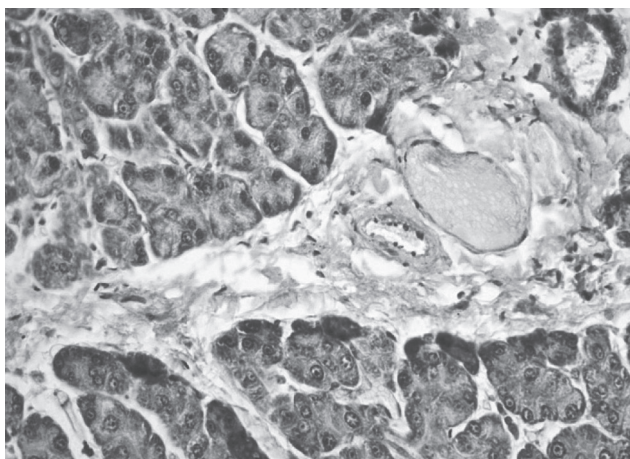


Рис. 2. Разрастание рыхлой волокнистой соединительной ткани в междольковой строме экзоорбитальной слезной железы через 14 сут после интенсивного светового воздействия. Окраска гематоксилином и эозином. Ув. 400

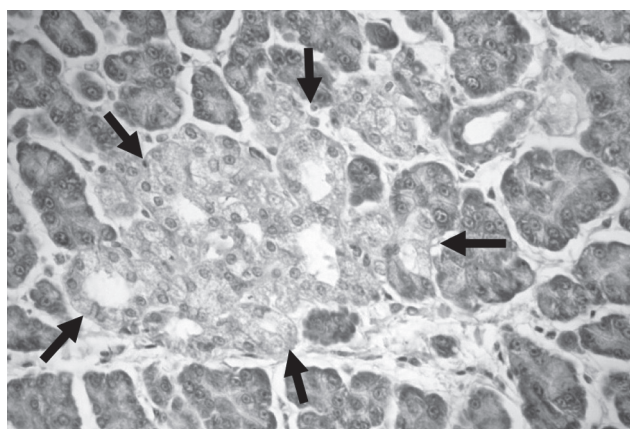


Рис. 3. Участки гардеризации (указаны стрелками) в строме экзоорбитальной слезной железы через 14 сут после интенсивного светового воздействия. Окраска гематоксилином и эозином. Ув. 400

На 30-е сут светового воздействия в строме железы наблюдалось значительное разрастание соединительной ткани. В сосудах отмечалось умеренно выраженное полнокровие. В отличие от предыдущих сроков эксперимента в железистых клетках появлялось все больше крупных полиплоидных ядер, наряду с которыми встречались клетки с кариопикнозом. В цитоплазме визуализировались вакуоли разных размеров, которые нередко заполняли всю цитоплазму, вызывая деформацию и смещение ядра на периферию клетки. В отдельных лакримацитах встречались гранулы липофусцина (рис. 4). Во внутри- и междольковых выводных протоках содержались следы секрета.

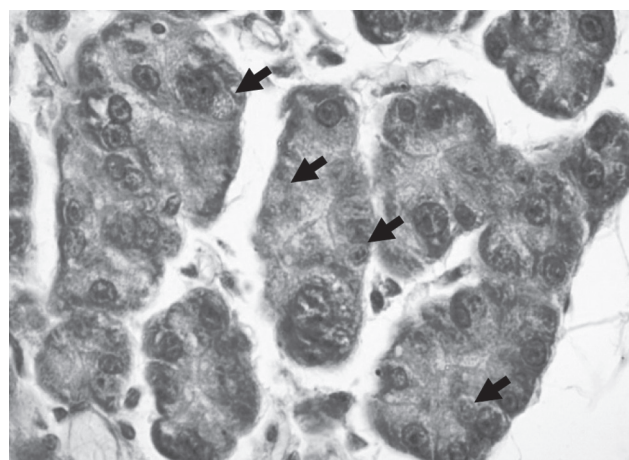


Рис. 4. Накопление липофусцина (указано стрелками) в цитоплазме лакримацитов экзоорбитальной слезной железы через 30 сут после интенсивного светового воздействия. Окраска гематоксилином и эозином. Ув. 900

При анализе структурных компонентов экзоорбитальной слезной железы было установлено, что в 1–7-е сут интенсивного светового воздействия статистически значимо увеличивались удельные объемы эпителия (таблица). При этом удельные объемы стромы в те же периоды воздействия, напротив, достоверно уменьшались.

В более поздние сроки светового воздействия наблюдалось уменьшение удельных объемов эпителия желез, при этом к 14-м сут показатели достигали контрольных значений, а к 30-м сут значимо снижались по сравнению с группой контроля. Удельные объемы стромы с увеличением срока эксперимента нарастали и к 30-м сут превышали показатели контрольной группы более, чем в 1,5 раза.

Анализ уровня ЭСС показал его тенденцию к увеличению в 1-е (7,8) и 7-е (6,8) сут и уменьшению к 14-м (2,8) и 30-м (1,8) сут воздействия по сравнению с показателем в группе контрольных животных (3,8).

Т а б л и ц а

Удельный объем структурных компонентов слезной железы при высокоинтенсивном световом воздействии, $Me (Q_1-Q_3)$, %					
Структура	Контроль ($n = 10$)	Продолжительность светового воздействия			
		1 сут ($n = 10$)	7 сут ($n = 10$)	14 сут ($n = 10$)	30 сут ($n = 10$)
Эпителий концевых отделов	57,8 ^{1,7} (49,6–63,1)	65,7 ^{*14,30} (59,1–72,8)	63,3 ^{*14,30} (52,8–72,8)	57,0 ^{1,7,30} (49,9–65,4)	49,2 ^{1,7,14} (42,2–54,9)
Строма	17,1 ^{1,7,14,30} (11,4–26,0)	8,4 ^{*14,30} (4,2–14,0)	9,2 ^{*14,30} (5,6–21,1)	19,7 ^{*1,7,30} (14,0–28,1)	28,1 ^{*1,7,14} (19,7–30,9)
Сосуды	2,8 (1,4–4,9)	2,8 (1,4–4,2)	2,8 (1,4–4,2)	2,8 (1,4–4,2)	2,8 (1,4–4,2)
Выводные протоки	2,8 (1,4–4,2)	2,8 (1,4–4,2)	2,8 (1,4–2,8)	2,4 (1,4–2,8)	1,4 (1,4–1,4)

* статистически значимые различия с контрольной группой; ^{1,7,14,30} статистически значимые различия с группами с воздействием света в течение 1 сут, 7, 14, 30 сут соответственно.

Статистически значимых различий в удельных объемах сосудов и выводных протоков во все сроки эксперимента не отмечалось.

ОБСУЖДЕНИЕ

Полученные в настоящем исследовании результаты продемонстрировали универсальные реактивные изменения, развивающиеся в экзоорбитальных слезных железах в ответ на интенсивное световое воздействие. Признаки острого венозного застоя и отечных явлений, выявленные в ранние сроки воздействия (1–7-е сут) в строме железы, являются неспецифической реакцией органа на внешнее повреждение. Так, аналогичные реактивные изменения слезных желез были показаны в эксперименте при изучении влияния на орган зрения ультрафиолетовых лучей, микроволн, ионизирующей радиации [4–6].

Выявленные гемодинамические изменения, сопровождавшиеся развитием местной гипоксии тканей, явились мощным стимулятором коллагенообразования, что на 14–30-е сут светового воздействия привело к развитию в строме железы фиброзных изменений. Ряд исследователей сообщали о подобных нарушениях функционирования желез в отдаленные сроки (от 30 сут и более) после однократного ионизирующего воздействия [7, 8]. Морфологически установленные признаки нарушения процессов регенерации и выраженный фиброз со временем приводили к значительной атрофии или гибели ацинарных клеток.

Реактивные изменения лакримацитов были связаны с необходимостью усиленной, рефлекторно обусловленной выработки слезной жидкости в ответ на слепящее воздействие яркого света [3]. Таким образом, интенсивные внутриклеточные синтетические процессы нашли свое отражение в увеличении удельных объемов эпителия и

ЭСС на 1–7-е сут воздействия. Полученные результаты совпадают с данными других исследователей, изучавших действие различных факторов на орган зрения и слезные железы.

В эксперименте, проведенном для выяснения влияния излучения видеомониторов на выработку слезной жидкости, отмечено увеличение объема лакримацитов за счет накопления секреторных гранул в их цитоплазме [9]. При однократном облучении экспериментальных животных в дозе 15 Гр наблюдались изменения со стороны ядер лакримацитов и скопление секреторных гранул в их цитоплазме, однако выделение гранул было затруднено, что клинически сопровождалось проявлениями синдрома «сухого» глаза [10].

Вероятно, вакуолизация цитоплазмы лакримацитов, наблюдаемая с 7-х и прогрессирующая к 30-м сут эксперимента, обусловлена длительным функциональным перенапряжением слезной железы в ответ на непрерывное воздействие света. Подтверждением высказанного предположения могут служить данные других исследователей. Так, ультрамикроскопическое исследование слезных желез при экспериментально воспроизведенном синдроме «сухого» глаза позволило установить изменения метаболизма в слезной железе, в том числе усиление гликолитической деятельности, появление аутофагосом, интрацитоплазматической вакуолизации и нарушение крист митохондрий [11]. При экспериментальном трехкратном ультрафиолетовом облучении отмечалось повышение активности НАД- и НАДФ-тетразолий редуктаз, увеличение концентрации РНК, основного и общего белка в цитоплазме лакримацитов в сочетании с угнетением активности щелочной фосфатазы – фермента, участвующего в регуляции проницаемости клеточных мембран [4, 5]. Возможно, с нарушением проницаемости

мембран клетки связано затруднение выхода секреторных гранул из ацинарных клеток.

Повышенная функциональная нагрузка на слезные железы в 1–7-е сут эксперимента стала причиной полиплоидизации лакримацитов, а в более поздние сроки (14–30-е сут) привела к истощению и дегенерации железистых клеток, что морфологически проявлялось появлением пикноморфно измененных ядер. Подобная гистологическая картина наблюдалась в экзоорбитальных слезных железах белых крыс при ультрафиолетовом и микроволновом воздействиях, при ионизирующем облучении [3–5]. Полиплоидизация ядер лакримацитов у крыс является особенностью соматического роста до 3 мес постнатального развития, у взрослых же особей полиплоидные ядра могут появляться при истощении метаболических возможностей клетки и служить способом репаративной регенерации [12].

Обнаруженные в цитоплазме лакримацитов на 30-е сут светового воздействия гранулы липофусцина являются отражением преждевременного старения клеток, что предполагает пониженный уровень клеточной секреторной активности [13]. Так, при ультраструктурном исследовании влияния старения на структуру слезной железы крыс-альбиносов наблюдалось снижение электронно-плотных секреторных везикул, набухание митохондрий и накопление включений липофусцина в цитоплазме ацинарных клеток [14]. Липофусцин является общепринятым биомаркером старения и состоит из гетерогенной группы комплексных аутофлуоресцирующих агрегатов, образованных из продуктов окисления липидов, белков и ионов металлов [13]. Он постепенно накапливается в лизосомах постмитотических клеток путем деградации или экзоцитоза. По мнению некоторых авторов, накопление липофусцина в клетках ускоряется при повышении свободных радикалов в условиях окислительного стресса [15]. В данном случае ускоренное старение лакримацитов с накоплением липофусциновых гранул в их цитоплазме, вероятно, было спровоцировано высокоинтенсивным световым воздействием.

Появление на 14-е сут воздействия среди концевых отделов экзоорбитальной слезной железы участков железы Гардера, известное как феномен гардеризации, может быть связано как с процессами старения, так и с метаплазией, инициированной высокоинтенсивным световым воздействием. В пользу первого утверждения свидетельствует исследование Ferrara D. и соавт., которые наблюдали появление липидных очагов в экзоорбиталь-

ных слезных железах 3-месячных самок и самцов крыс; при этом к 6-месячному возрасту у самцов явления гардеризации нарастали, а у самок исчезали [16]. На стимуляцию метапластического процесса указывают данные других исследователей, которые отмечали появление очагов гардеризации при стимуляции опухолевого роста DL-этионином в 67% случаев, тогда как в контрольной группе подобные явления были отмечены лишь у 9% животных [17]. Гардеризация была описана также в экзоорбитальных железах крыс при воздействии ионизирующей радиации, ультрафиолета и микроволн [4–6]. Очевидно, что высокоинтенсивное световое воздействие является фактором, способствующим появлению и (или) усилению гардеризации экзоорбитальной слезной железы у беспородных белых крыс.

ЗАКЛЮЧЕНИЕ

Таким образом, высокоинтенсивное световое воздействие в 1-е сут приводит к рефлекторному усилению синтетической функции экзоорбитальной слезной железы, о чем свидетельствует увеличение объема железистой ткани и наличие секрета в просветах выводных протоков. Через 7 сут в лакримацитах появляются первые признаки нарушения функционирования: усиление секреции приводит к развитию гидропической дистрофии. К 14-м сут в строме развиваются фиброзные изменения, среди концевых отделов экзоорбитальной железы появляются участки гардеризации. На 30-е сут непрерывное воздействие светом приводит к пикнозу ядер отдельных лакримацитов, накоплению липофусцина в цитоплазме.

Полученные в настоящем исследовании данные позволяют в динамике оценить реактивные компенсаторно-приспособительные реакции слезной железы на высокоинтенсивное световое воздействие от момента начала их развития до появления первых признаков декомпенсации.

КОНФЛИКТ ИНТЕРЕСОВ

Авторы декларируют отсутствие явных и потенциальных конфликтов интересов, связанных с публикацией настоящей статьи.

ИСТОЧНИК ФИНАНСИРОВАНИЯ

Авторы заявляют об отсутствии финансирования при проведении исследования.

СООТВЕТСТВИЕ ПРИНЦИПАМ ЭТИКИ

Работу с экспериментальными животными проводили в соответствии с Международными

рекомендациями по проведению медико-биологических исследований с использованием животных (1985). Удостоверяем, что протокол исследования соответствовал этическим нормам и принципам биомедицинских исследований. Протокол исследования одобрен комитетом по биомедицинской этике Сибирского государственного медицинского университета (протокол № 3653 от 28.04.2014 г.).

ЛИТЕРАТУРА

- Venable J., Grafflin A. Gross anatomy of the orbital glands in the albino rat // *J. Mammalogy*. 1940; 21 (1): 66–71.
- Conrady C.D., Joos Z.P., Patel V.C.K. Review: The lacrimal gland and its role in dry eye // *Journal of Ophthalmology*. 2016; 7542929. DOI 10.1155/2016/7542929.
- Rocha E.M., Alves M., Rios J.D., Dartt D.A. The aging lacrimal gland: changes in structure and function // *The Ocular Surface*. 2008; 6 (4): 162–174.
- Рыжов А.И., Логвинов С.В., Ягницына А.А. Морфология слезного аппарата белых крыс при воздействии ультрафиолетовых лучей. Томск, 1984. 8 с. Рукопись предоставлена Томским мед. ин-том. Деп. в ВИНТИ 14.06.1984. № 4422-84 Деп.
- Логвинов С.В. Морфология слезного аппарата белой крысы при воздействии микроволн. Томск, 1984. 9 с. Рукопись предоставлена Томским мед. ин-том. Деп. в ВИНТИ 15.03.1984. № 1455-84 Деп.
- Логвинов С.В. Морфология слезной экзоорбитальной железы после дробного воздействия рентгеновыми лучами // *Вопр. теорет. и клинич. медицины*. Томский мед. институт. 1984; 10: 78–81.
- Li J., Shan Z., Ou G. et al. Structural and functional characteristics of irradiation damage to parotid glands in the miniature pig // *Int. J. Radiat. Oncol. Biol. Phys.* 2005; 62: 1510–1516.
- Muhvic-Urek M., Bralic M., Curic S. et al. Imbalance between apoptosis and proliferation causes late radiation damage of salivary gland in mouse // *Physiol. Res.* 2006; 55: 89–95.
- Nakamura S., Kinoshita S., Yokoi N. et al. Lacrimal hypofunction as a new mechanism of dry eye in visual display terminal users. Chakravarti S., ed. PLoS ONE. 2010; 5 (6): e11119.
- Hakim S.G., Schroder C., Geerling G. et al. Early and late immunohistochemical and ultrastructural changes associated with functional impairment of the lacrimal gland following external beam radiation // *International Journal of Experimental Pathology*. 2006; 87 (1): 65–71.
- Seo Y., Ji Y.W., Lee S.M. et al. Activation of HIF-1 α (hypoxia inducible factor-1 α) prevents dry eye-induced acinar cell death in the lacrimal gland // *Cell Death & Disease*. 2014; 5(6): e1309.
- Бродский В.Я., Урываева И.В. Клеточная полиплоидия. Пролиферация и дифференцировка. М.: Наука, 1981: 260.
- Rhos J.D., Horikawa Y., Chen L.-L. et al. Age-dependent alterations in mouse exorbital lacrimal gland structure, innervation and secretory response // *Experimental eye research*. 2005; 80 (4): 477–491. DOI 10.1016/j.exer.2004.10.012.
- El-Fadaly A.B., El-Shaarawy E.A.A., Rizk A.A. et al. Age-related alterations in the lacrimal gland of adult albino rat: A light and electron microscopic study // *Ann. Anat.* 2014; 196 (5): 336–351. DOI 10.1016/j.aanat.2014.06.005.
- Porta E.A. Dietary factors in lipofuscinogenesis and ceroidogenesis. // *Arch. Gerontol. Geriatr.* 2002; 34: 319–327.
- Benson W.R. Acceleration of aging changes in the exorbital lacrimal gland of the female rat // *The American Journal of Pathology*. 1964; 45 (4): 587–597.
- Ferrara D., Monteforte R., Baccari G. et al. Androgen and estrogen receptors expression in the rat exorbital lacrimal gland in relation to “harderianization” // *Journal of experimental zoology. Part A, Comparative experimental biology*. 2004; 301 (4): 297–306.

Поступила в редакцию 02.06.2016

Утверждена к печати 01.12.2016

Мустафина Лилия Рамильевна, д-р мед. наук, профессор кафедры гистологии, эмбриологии и цитологии, СибГМУ, г. Томск.

Журавлева Анна Дэвидовна, студентка 5-го курса, СибГМУ, г. Томск.

Логвинов Сергей Валентинович, д-р мед. наук, профессор, зав. кафедрой гистологии, эмбриологии и цитологии, СибГМУ, г. Томск.

Карпова Мария Ростиславовна, д-р мед. наук, профессор, зав. кафедрой микробиологии и вирусологии, СибГМУ, г. Томск.

Ласукова Татьяна Викторовна, д-р биол. наук, профессор медико-биологических дисциплин, ТГПУ, г. Томск.

Суханова Галина Алексеевна, д-р биол. наук, профессор кафедры биохимии и молекулярной биологии, СибГМУ, г. Томск.

Ильинских Николай Николаевич, д-р биол. наук, профессор, зав. кафедрой биологии и генетики, СибГМУ, г. Томск.

(✉) Мустафина Лилия Рамильевна, mustafinalr@rambler.ru

УДК 591.477.35:612.014.44:599.323.4
DOI 10.20538/1682-0363-2016-5-97-104

For citation: Mustafina L.R., Zhuravleva A.D., Logvinov S.V., Karpova M.R., Lasukova T.V., Sukhanova G.A., Ilinskich N.N. Morphology of exorbital lacrimal glands of not purebred white rats at high-intensity light influence. *Bulletin of Siberian Medicine*. 2016; 15 (5): 97–104

Morphology of exorbital lacrimal glands of not purebred white rats at high-intensity light influence

Mustafina L.R.¹, Zhuravleva A.D.¹, Logvinov S.V.¹, Karpova M.R.¹,
Lasukova T.V.², Sukhanova G.A.¹, Ilinskich N.N.¹

¹ Siberian State Medical University
2, Moscow Trakt, Tomsk, 634050, Russian Federation

² Tomsk State Pedagogical University
60a, Kievskaya Str., Tomsk, 634061, Russian Federation

ABSTRACT

Purpose: this study morphological changes the exorbital lacrimal glands at experimental impact on an organ of vision of high-intensity light.

Material and methods. White not purebred rats males ($n = 40$) were subjected to continuous influence of light intensity by 3500 lx within 1, 7, 14 and 30 days, the control group ($n = 10$) contained in conditions of natural lighting (20 lx). Exorbital lacrimal glands fixed in formalin, embedded in paraffin wax, stained hematoxylin-eosine. By means of an ocular insert of Avtandilov counted specific volumes of output channels, an epithelium, stroma and vessels of exorbital lacrimal glands, defined an epitelio/stroma ratio. The analysis of data was carried out by methods of descriptive statistics with calculation of a median (Me) and interquartile range (Q_1-Q_3). For an assessment of distinctions used nonparametric criterion of Mann – Whitney.

Results. In 1 days in response to high-intensity light influence there is a reflex strengthening of synthetic function of exorbital lacrimal glands. For the 7th days the first signs of violation of functioning with development of hydropic dystrophy in the lacrimocytes appear. By 14th days fibrous changes develop, in a glandular parenchyma harderization sites appear. For the 30th days the nuclear pycnosis of separate lacrimacit, accumulation of a lipofuscin in cytoplasm is observed.

Conclusion. The obtained data allow to estimate in dynamics compensatory and adaptive reactions of lacrimal gland in response to high-intensity light influence from the moment of the beginning of their development before emergence of the first signs of a decompensation.

Key words: exorbital lacrimal glands, high-intensity light influence.

REFERENCES

- Venable J., Grafflin A. Gross anatomy of the orbital glands in the albino rat // *J. Mammalogy*. 1940; 21 (1): 66–71.
- Conrady C.D., Joos Z.P., Patel B.C.K. Review: The lacrimal gland and its role in dry eye // *Journal of Ophthalmology*. 2016; 7542929. DOI 10.1155/2016/7542929.
- Rocha E.M., Alves M., Rios J.D., Dartt D.A. The aging lacrimal gland: changes in structure and function // *The Ocular Surface*. 2008; 6 (4): 162–174.
- Ryzhov A.I., Logvinov S.V., Yagnitsyna A.A. Morfologiya sleznogo apparata belykh krysk pri vozdeystvii ultrafioletovykh luchey. Tomsk. 1984. 8 s. Rukopis predstav-
- lena Tomskim med. in-tom. Dep. v VINITI 14.06.1984. № 4422-84 Dep. (in Russian).
- Logvinov S.V. Morfologiya sleznogo apparata beloy krysy pri vozdeystvii mikrovoln. Tomsk. 1984. 9 s. Rukopis predstavlena Tomskim med. in-tom. Dep. v VINITI 15.03.1984. № 1455-84 Dep. (in Russian).
- Logvinov S.V. Morfologiya sleznoy ekzorbitalnoy zhelezy posle drobnogo vozdeystviya rentgenovymi luchami // *Vopr.teoret.i klinich.meditziny*. Tomskiy med.institut. 1984; 10: 78–81 (in Russian).
- Li J., Shan Z., Ou G. et al. Structural and functional characteristics of irradiation damage to parotid glands in the miniature pig // *Int. J. Radiat. Oncol. Biol. Phys.* 2005; 62: 1510–1516.

8. Muhvic-Urek M., Bralic M., Curic S. et al. Imbalance between apoptosis and proliferation causes late radiation damage of salivary gland in mouse // *Physiol. Res.* 2006; 55: 89–95.
9. Nakamura S., Kinoshita S., Yokoi N. et al. Lacrimal hypofunction as a new mechanism of dry eye in visual display terminal users. Chakravarti S., ed. PLoS ONE. 2010; 5 (6): e11119.
10. Hakim S.G., Schroder C., Geerling G. et al. Early and late immunohistochemical and ultrastructural changes associated with functional impairment of the lachrymal gland following external beam radiation // *International Journal of Experimental Pathology.* 2006; 87 (1): 65–71.
11. Seo Y., Ji Y.W., Lee S.M. et al. Activation of HIF-1 α (hypoxia inducible factor-1 α) prevents dry eye-induced acinar cell death in the lacrimal gland // *Cell Death & Disease.* 2014; 5(6): e1309.
12. Brodskiy V.Ya., Uryvayeva I.V. Kletochnaya poliploidiya. Proliferatsiya i differentsirovka. M.: Nauka, 1981: 260 (in Russian).
13. Rhos J.D., Horikawa Y., Chen L.-L. et al. Age-dependent alterations in mouse exorbital lacrimal gland structure, innervation and secretory response // *Experimental eye research.* 2005; 80 (4): 477–491. DOI 10.1016/j.exer.2004.10.012.
14. El-Fadaly A.B., El-Shaarawy E.A.A., Rizk A.A. et al. Age-related alterations in the lacrimal gland of adult albino rat: A light and electron microscopic study // *Ann. Anat.* 2014; 196 (5): 336–351. DOI 10.1016/j.aanat.2014.06.005.
15. Porta E.A. Dietary factors in lipofuscinogenesis and ceroidogenesis. // *Arch. Gerontol. Geriatr.* 2002; 34: 319–327.
16. Benson W.R. Acceleration of aging changes in the exorbital lacrimal gland of the female rat // *The American Journal of Pathology.* 1964; 45 (4): 587–597.
17. Ferrara D., Monteforte R., Baccari G. et al. Androgen and estrogen receptors expression in the rat exorbital lacrimal gland in relation to “harderianization” // *Journal of experimental zoology. Part A, Comparative experimental biology.* 2004; 301 (4): 297–306.

Received June 02.2016

Accepted December 01.2016

Mustafina Lilia R., DM, Professor of Department of Histology, Embryology and Cytology, Siberian State Medical University, Tomsk, Russian Federation.

Zhuravleva Anna D., 5-year Student, Siberian State Medical University, Tomsk, Russian Federation.

Logvinov Sergey V., DM, Professor, Head of Department of Histology, Embryology and Cytology, Siberian State Medical University, Tomsk, Russian Federation.

Karpova Mariya R., MD, Professor, Head of Department Microbiology and Virology, Siberian State Medical University, Tomsk, Russian Federation.

Lasukova Tatjana V., DBSc, Professor, Department of Biomedical Sciences, Tomsk State Pedagogical University, Tomsk, Russian Federation.

Sukhanova Galina A., DBSc, Professor, Biochemistry and Molecular Biology Department, Siberian State Medical University, Tomsk, Russian Federation.

Ilinskich Nikolai N., DBSc, Professor, Head of Department Biology and Genetics, Siberian State Medical University, Tomsk, Russian Federation.

(✉) **Mustafina Lilia R.**, e-mail: mustafinalr@rambler.ru