

УДК 616-001.4-021.6:614.83:616.74-003.93

МОРФОЛОГИЧЕСКАЯ ХАРАКТЕРИСТИКА ПОСТТРАВМАТИЧЕСКОЙ РЕГЕНЕРАЦИИ СКЕЛЕТНЫХ МЫШЦ ПРИ ЭКСПЕРИМЕНТАЛЬНОЙ ВЗРЫВНОЙ ТРАВМЕ

Венгерович Н.Г.¹, Шперлинг И.А.¹, Юркевич Ю.В.¹, Владимирова О.О.¹, Алексеева И.И.¹, Шулепов А.В.¹, Щипанов С.Г.¹, Шперлинг Н.В.^{1,2}, Романова Е.В.³

¹ Научно-исследовательский испытательный институт (военной медицины) Военно-медицинской академии им. С.М. Кирова, г. Санкт-Петербург

² Международный медицинский центр «Время», г. Санкт-Петербург

³ Сибирский государственный медицинский университет, г. Томск

РЕЗЮМЕ

Цель исследования заключалась в морфологическом анализе посттравматической регенерации скелетной мышечной ткани крыс при экспериментальной взрывной травме с натурным моделированием дистантного кожно-мышечного повреждения нижних конечностей. Течение раневого процесса оценивали по визуальной картине, а также гистологической характеристике зон повреждения. Проведенные исследования позволили расширить представления относительно особенностей заживления взрывной кожно-мышечной травмы и формирования мышечно-соединительнотканного регенерата скелетной мышцы у крыс.

КЛЮЧЕВЫЕ СЛОВА: регенеративная терапия, взрывная травма, репарация, скелетная мышца, морфологический анализ.

Введение

В современных вооруженных конфликтах для поражения живой силы в больших масштабах используют мины, которые вызывают тяжелые повреждения взрывной волной, высокой температурой и осколочными элементами [1]. Комбинированный механизм поражающего действия минных боеприпасов является наиболее тяжелой формой политравмы с множественными повреждениями костно-мышечной системы [2]. Сложность и трудоемкость оказания медицинской помощи пострадавшим с минно-взрывной травмой (МВТ), высокий процент осложнений, неудовлетворительных анатомических и функциональных исходов лечения ставят в центр внимания вопросы совершенствования способов посттравматической регенерации тканей и, в первую очередь, скелетных мышц [3]. Стадийность регенерации скелетной мышечной ткани характеризуется рядом особенностей, которые вызваны действием на ткани снаряда с высокой кинетической энергией [4]. Вместе с тем, многие вопросы, связанные с закономерностями регенерационного миогенеза

скелетных мышц при взрывных травмах, остаются открытыми. Оценка специфики повреждающих воздействий приводит к противоречивым выводам о сроках и механизмах посттравматической регенерации скелетной мышечной ткани [5]. Важность практического решения этого вопроса лежит, прежде всего, в плоскости обоснования перспектив применения современных способов регенеративной терапии.

Цель исследования – морфологический анализ посттравматической регенерации скелетной мышечной ткани при экспериментальной взрывной травме с натурным моделированием дистантного кожно-мышечного повреждения нижних конечностей.

Материал и методы

В исследовании использовали крыс-самцов линии Вистар массой тела 300–350 г без острых воспалительных и хронических заболеваний или иных повреждений. До начала исследования животные прошли 10-дневный карантин. Манипуляции осуществляли в строгом соответствии с «Правилами проведения работ с использованием экспериментальных животных (приказ Минздрава СССР № 755 от 12.08.1977)». При нанесении травмы в качестве анестетика использовали тиопентал натрия в дозе 100 мг/кг массы тела животного.

✉ Шперлинг Игорь Алексеевич, тел. 8-911-153-5063; e-mail: shperling1@yandex.ru

Моделирование взрывного повреждения мягких тканей на крысах с дистантным локальным повреждением скелетных мышц нижних конечностей: в качестве источника газоплазменного компонента МВТ использовали электродетонатор ЭДП-р, предназначенный для инициирования взрыва в зарядах бризантных взрывчатых веществ, приводимый в действие электрическим импульсом. Перед началом эксперимента животных фиксировали на деревянной платформе. Для установки электродетонатора ЭДП-р использовали жесткий пенополиуретановый блок с прорезью в центре на основе газонаполненных пластмасс, обеспечивающий направленное воздействие газоплазменного компонента МВТ. Целевым местом зоны действия взрывных газов являлась задняя группа мышц бедра. Детонатор располагали на расстоянии 11 см от точки повреждения. При соблюдении такого условия подрыв устройства вызывал повреждение кожных покровов и мягких тканей бедра крыс без обильного кровотечения и переломов костей конечности. Размеры входного повреждения составляли в среднем (10 ± 2) мм, раневого канала – (18 ± 3) мм. После моделирования травмы производили первичную хирургическую обработку раны, затем накладывали имитацию индивидуального перевязочного пакета – марлевую повязку с фиксацией ее тканевым лейкопластырем «Микропор». Через 2 сут повязку снимали.

Эксперименты выполнены на 36 животных. Эвтаназию с последующим взятием гистологического материала проводили через 7, 14 и 19 сут после моделирования взрывного повреждения мягких тканей (три группы по 12 особей в каждой). На протяжении исследования гибели животных не происходило.

Течение раневого процесса оценивали по визуальной картине взрывной кожно-мышечной травмы, а также гистологической характеристике зон повреждения скелетных мышц. Материал, полученный от подопытных животных, фиксировали в 12%-м растворе нейтрального формалина. Гистологические препараты окрашивали гематоксилином по Карацци и эозином, пикрофуксином по Ван-Гизону, проводили многоцветную окраску срезов по Маллори [6]. Полученные срезы изучали в световом микроскопе фирмы (Opton, Германия) (ок. 10, об. 4, 10, 20, 40, 1000).

Результаты и обсуждение

Взрывная травма приводила к образованию обширной раневой полости с массивным повреждением поверхностных и глубоких слоев скелетных мышц до бедренной кости. В течение 1-х сут после травмы фиксирующая повязка умеренно промокала кровянистым отделяемым. Спустя 2 сут в ране наблюдалось

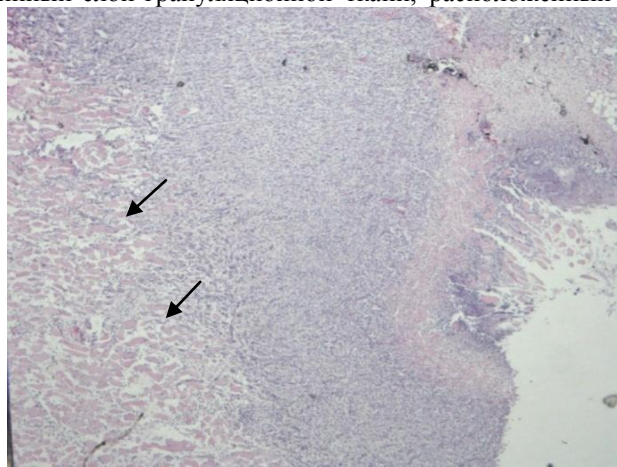
кровянисто-серозное отделяемое, сменяющееся на 3-и–4-е сут серозно-гнойным. Через 5–7 сут после травмы полость раны была заполнена гнойно-некротическими массами с фрагментами фасций, апоневрозов мышц. С 10-х сут выделения из раны носили фибринозно-гнойный характер. Через 19 сут после травмы в зоне входа в раневую канал отмечалось формирование плотного струпа с подлежащей грануляционной тканью. Полного заживления раневой полости не происходило.

Через 7 сут после взрывной травмы гистологически в зоне раны определялись в большом количестве деструктивные нейтрофилы и крупные фрагменты некротизированных мышц первичного некроза (рис. 1, а). Под лейкоцитарно-демаркационным валом была видна зона вторичного некроза из деструктивно измененных мышечных волокон в разной степени выраженности макрофагии (рис. 1, б, в). Перинекротическая зона обильно инфильтрирована макрофагами, круглоклеточными элементами и умеренным количеством нейтрофилов. Под ней повсеместно определялась грануляционная ткань, распространяющаяся вглубь до репарационной зоны мышечных волокон. Верхние отделы грануляционной ткани представлены плотным слоем фибробластов с прилежащими к зоне перинекроза сосудами. Нижний слой грануляционной ткани без резкой границы контактировал с поврежденными культиями мышечных волокон, которые находились в состоянии выраженного отека. Картина репарации мышечных терминалей была разнообразной (рис. 1, г, д). Наблюдал единичные почки роста концевых отделов со скоплением активированных ядер внутри сохранившегося волокна, а также цепочки клеток сателлитов, продвинутых в сторону грануляционной ткани. Как и вышележащие слои, эта область богато инфильтрирована мононуклеарами с небольшой примесью гранулоцитов и активных макрофагов. В мышцах бедра, отдаленных от места повреждения и не имеющих прямого контакта с раневой полостью, визуально определялось увеличение количества перицитов и ядер мышечных волокон (рис. 1, е).

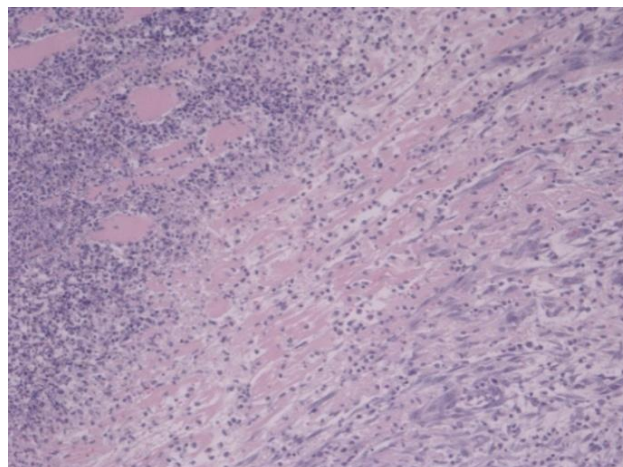
Спустя 14 сут после взрывного воздействия полость раневого дефекта несколько уменьшалась в объеме, частично выполнена соединительнотканью регенератом, покрытым тонким некротическим слоем (рис. 2, а). Зона входного отверстия заполнена плотной грануляционной тканью, которая без резкой границы переходила в широкий рыхлый слой грануляционной ткани, заполнявшей основной объем раневого дефекта. Отмечалось увеличенное количество аморфного вещества и мало упорядоченное расположение фибробластов (рис. 2, б). Необильный инфильтрат представлен мо-

нонуклеарами и эозинофилами. Более плотный глубинный слой грануляционной ткани, расположенный

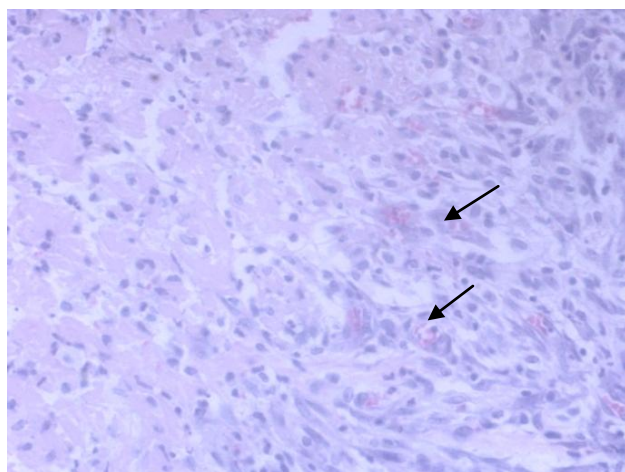
непосредственно



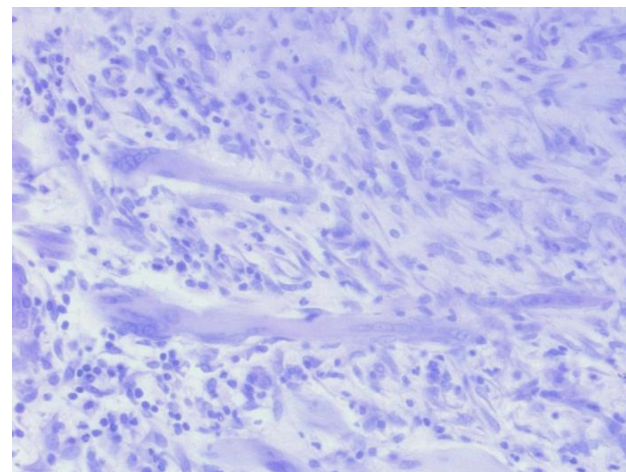
a



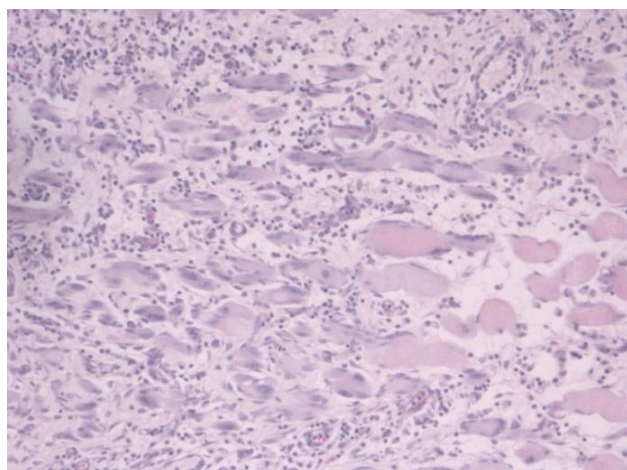
б



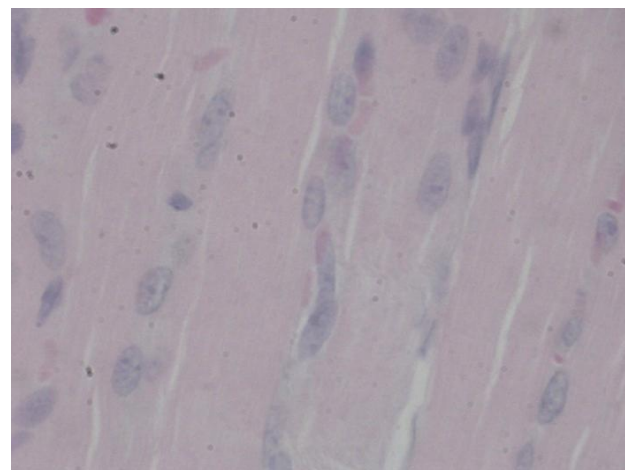
в



г



д



е

Рис. 1. Участок поврежденной скелетной мышцы бедра крысы через 7 сут после взрывной травмы: *a* – структура боковой поверхности раневой полости. Видны справа налево: некротические массы с лейкоцитарным экссудатом, розовая зона перинекроза, далее – развивающаяся грануляционная ткань и зона репарации мышц (стрелки). Ув. 40; *б* – вторичная зона некроза. Под лейкоцитарным демаркационным валом активная макрофагия миоцитов. Видна прилежащая грануляционная ткань. Ув. 100; *в* – то же. Макрофагия поврежденных миоцитов. Участок ангиогенеза. Часть сосудов содержит эритроциты (стрелки). Ув. 200; *г* – терминальный участок репарирующейся мышечной ткани в состоянии отека. Организация миотубул. Ув. 200; *д* – активация миогенеза в нижних отделах

развившейся грануляционной ткани. Ув. 400; *e* – активация паравазального и миоцитарного компонентов в отдаленных от травмы участках мышц. Ув. 1000. Окраска гематоксилином и эозином

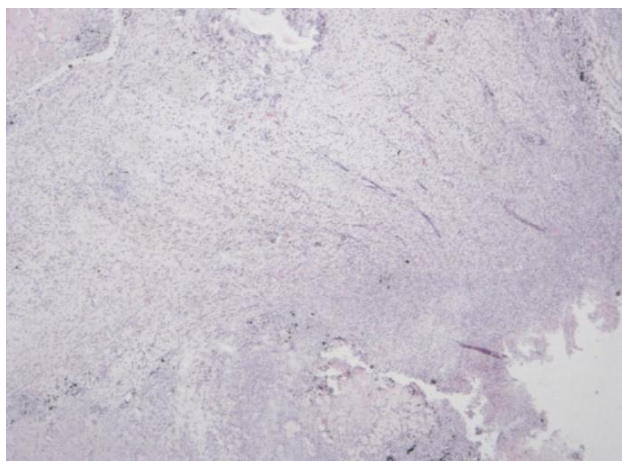
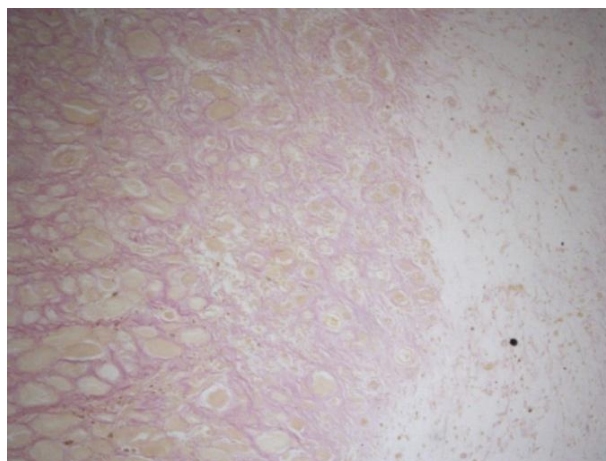
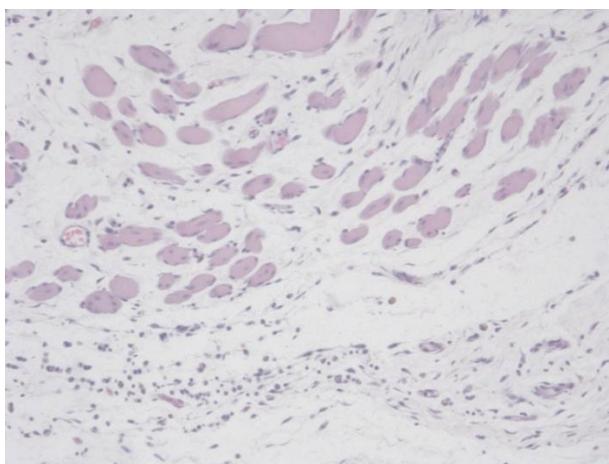
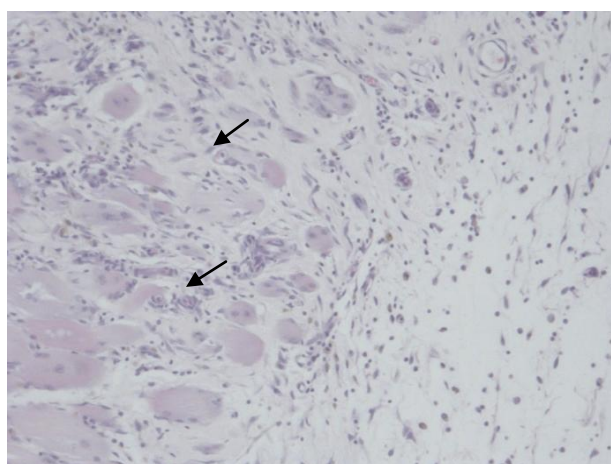
*a**б**е**z*

Рис. 2. Участок поврежденной скелетной мышцы бедра крысы на 14-е сут после взрывной травмы: *a* – разрез на уровне входного отверстия. Плотная поверхностная грануляционная ткань и рыхлая грануляционная ткань в глубине раневого дефекта. Ув. 40; *б* – терминальный участок репарирующей мышцы. Мышечный регенерат в грубом коллагене. Участок разрыхления соединительнотканного регенерата. Окраска по Ван-Гизону. Ув. 100; *е* – сформированное щелевое пространство в соединительной ткани вокруг дистрофически измененного мышечного волокна. Ув. 100; *z* – миогенез на уровне мышечной культи. Повышенное количество новообразованных сосудов среднего калибра в грубой волокнистой ткани (стрелки). Ув. 200

у мышечных терминалей, представлен горизонтально ориентированными фибробластами и значительным количеством коллагеновых волокон. В областях мышечного регенерата мышечные волокна окантованы грубыми коллагеновыми волокнами, переходящими в грануляционную ткань. В межмышечном инфильтрате преобладали макрофаги, сидерофаги, клетки лимфоидного ряда, а также эозинофилы деструктивного вида. В отдельных фокусах отмечалось щелевое отделение мышечного регенерата от грануляционной ткани, в которой визуализировались участки дистрофически измененных фибробластов и расплавленных коллагеновых волокон (рис. 2, *е*). Отмечалось повышенное количество новообразованных сосудов среднего калибра (рис. 2, *z*). У отдельных животных в цен-

тральных отделах раневого дефекта отмечались крупные фрагменты гнойно-некротических масс.

Через 19 сут после взрывной травмы края входного раневого отверстия частично сомкнуты. С поверхности грануляции закрыты корочкой струпа, под которым определяли грануляционную ткань, объем ее в данной группе животных существенно варьировал. В глубоких участках раневого дефекта определялся соединительнотканый регенерат с образованием щелевых пространств и примесью значительного количества липоцитов (рис. 3, *a*). При этом в концевых отделах регенерата сохранялись значительные объемы грубого коллагена и фокусы неупорядоченного расположения мышечных тубул (рис. 3, *б, в*). Мышечный регенерат характеризовался нивелирова-

нием межмышечного отека и увеличением диаметра волокон. Все слои грануляционной ткани обильно инфильтрированы лимфоцитами, макрофагами, эозино-

филами и зрелыми плазматическими клетками (рис. 3, *з*).

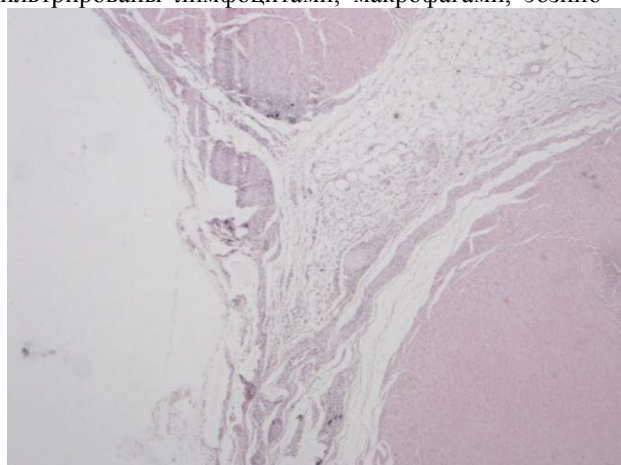
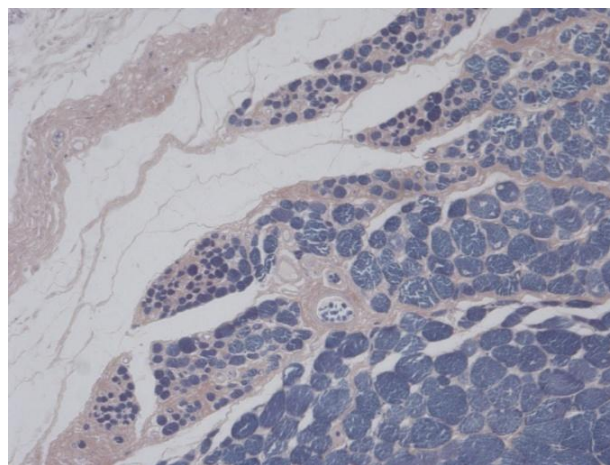
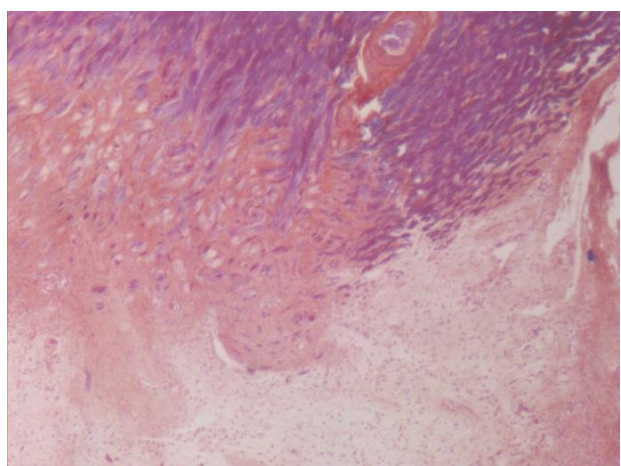
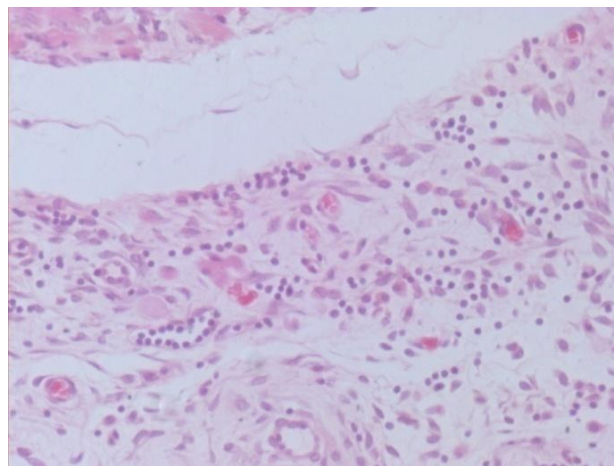
*a**б**в**з*

Рис. 3. Участок поврежденной скелетной мышцы бедра крысы через 19 сут после взрывной травмы: *a* – сближенные края входного отверстия, раневой дефект в виде щели, заполненный рыхлой соединительной тканью. Ув. 40; *б* – щелевые пространства над концевыми отделами репарирующих мышц. Стадия незавершенной репарации в боковых участках дефекта. Окраска по Маллори; *в* – сохранность репарирующих мышечных волокон в концевых участках мышечной культы с плотным коллагеном. Щелевые пространства и рыхлая соединительная ткань вокруг культы. Окр. по Ван Гизону. Ув. 100; *з* – фрагмент грануляционной ткани, инфильтрированной преимущественно лимфоцитами и макрофагами. Ув. 400

Наблюдалась неполноценность микроциркуляторного русла с наличием фибриноидных пробок, нарушением эластического каркаса более крупных сосудов.

Известно, что процессы репарации кожно-мышечной раны происходят по тем же законам, что и при других раневых повреждениях [7]. В зоне повреждения скелетных мышц наблюдается последовательная смена фаз деструктивно-воспалительной и воспалительной реакции с этапа экссудации и эмиграции клеточных элементов, фагоцитоза некротизированных тканей с переходом в регенераторную фазу процесса

[8]. Проведенные морфо-гистологические исследования раневых сегментов позволили расширить представления относительно особенностей заживления взрывной кожно-мышечной травмы и формирования мышечно-соединительнотканного регенерата в скелетной мышце, поврежденной экспериментальным взрывным воздействием. Именно вследствие массивного повреждения поверхностных и глубоких скелетных мышц формируется продолжительная фаза раневого воспаления с замедленным переходом в стадию активной репаративной регенерации.

При травматических повреждениях в скелетной мышце образуется зона посттравматического некроза и перинекротическая зона различной выраженности дегенеративных изменений мышечной ткани [9]. Взрывное воздействие в скелетных мышцах приводило к формированию полости с обширной некротической зоной. В процесс дегенерации вовлечена значительная доля мышечных волокон. Перинекротическая область взрывной раны скелетной мышцы также отличалась обширным распространением. Дегенеративные изменения поврежденных мышечных волокон были сопряжены с нарушениями в микроциркуляторном звене. Очаги дегенерации мышечных волокон формируются как в ранние, так и отдаленные сроки после травмы и находятся в различном морфологическом состоянии с последующим развитием мышечно-соединительнотканного регенерата в зонах, свободных от некротических тканей. Полости в скелетной мускулатуре, образуемые взрывной волной, зона первичного посттравматического некроза и участки перинекротической зоны в местах формирования вторичного некроза, участки реактивно измененных мышечных волокон замещаются незрелой грануляционной тканью и практически не содержат мышечных элементов.

Регенерационный миогистогенез на клеточном уровне включает фазы активации и пролиферации миогенных элементов, дифференцировки и адаптивных изменений новообразованных мышечных элементов применительно к новым условиям функционирования [10]. Процесс пролиферации и дифференцировки миосателлитов протекает по хорошо известному механизму. Происходит их выделение

в межмышечное пространство, митотическое деление и формирование миобластов [11]. Вследствие слияния миобластов происходит образование мышечных трубочек, а затем молодых мышечных волокон

[12]. После взрывной травмы скелетных мышц в перинекротической зоне процессы миогистогенеза начинали проявляться к исходу 7-х сут и протекали на протяжении всех последующих сроков исследования. При этом характерна незавершенность процессов дифференцировки новообразованных мышечных элементов.

К исходу 2-й нед после взрывной травмы раневой процесс соответствует переходу в воспалительно-регенераторный тип с преимущественным формированием соединительнотканного компонента и низкой интенсивностью регенерации миогенных элементов. Раневая полость занята соединительнот-

канным регенератом, представленным поверхностной зоной плотной грануляционной ткани, богатой аморфным матриксом. Однако большая часть мышечных волокон находится в дистрофическом состоянии, подвергается повторной макрофагии и погибает, что свидетельствует о незавершенном регенерационном миогистогенезе и отсутствии потенциалов включения мышечного компонента регенерата в развивающуюся соединительную ткань. Именно в этот срок начинает преобладать формирование грануляционной ткани, доля которой в мышечно-соединительнотканном регенерате становится подавляющей за счет сохранения микроциркуляторных расстройств, появления новых очагов вторичного некроза мышечных элементов. Грануляционная ткань отличается незрелостью и воспалительными изменениями на всех сроках наблюдения.

Через 19 сут раневой процесс соответствовал преимущественно репаративной фазе с формированием мышечно-соединительнотканного регенерата. Наблюдались дальнейшие структурные преобразования раневого дефекта с образованием щелевых пространств и сокращением полости раны. Отмечалось преобладание в инфильтрационном компоненте лимфоцитов, эозинофилов, фибробластов, что свидетельствует о затухании альтеративных и экссудативных процессов, снижении продукции воспалительных медиаторов. Прслеживалось структурирование репарирующихся мышечных пучков. Тем не менее, параллельно с активными процессами в регенерирующей соединительной ткани репаративные процессы в мышечной культуре при их инициации имели незавершенный вид. Значительная травматическая деструкция скелетных мышц приводит к несостоятельности мышечного компонента регенерата с преобладанием соединительнотканного компонента, в котором сохраняется неполноценность микроциркуляторного русла.

Заключение

Таким образом, адаптивная фаза регенерационного миогенеза при взрывной травме остается продолжительной и незавершенной, что обуславливает целесообразность поиска эффективных средств регенерации скелетной мышечной ткани в условиях ее массивных повреждений.

Литература

1. Сороковников В.А., Плеханов А.Н., Номоконов И.А. Организация оказания медицинской помощи пострадавшим с тяжелыми минно-взрывными травмами и огнестрельными ранениями // Бюл. ВСНЦ СО РАМН. 2006. № 5 (51). С. 295–297.

2. *Никитаев В.Е.* Оценка тяжести и прогнозирование течения минно-взрывной травмы: автореф. дис. ... канд. мед. наук. М., 2004. 22 с.
3. *Войновский Е.А., Ковалев А.С., Войновский А.Е. и др.* Предварительная ампутация конечности при минно-взрывной травме // Медицина катастроф. 2012. № 1. С. 38–41.
4. *Данилов Р.К.* Раневой процесс: гистогенетические основы. СПб.: ВМедА им. С.М. Кирова, 2007. 380 с.
5. *Одинцова И.А.* Регенерационный гистогенез в кожно-мышечной ране (экспериментально-гистологическое исследование): автореф. дис. д-ра мед. наук. СПб., 2004. 34 с.
6. *Лили Р.* Патогистологическая техника и практическая гистохимия. М.: Мир, 1969. 648 с.
7. *Клишов А.А., Графова Г.Я., Гололобов В.Г. и др.* Клеточно-дифференциальная организация тканей и проблема заживления ран // Архив анатомии, гистологии и эмбриологии. 1990. Т. 98, вып. 4. С. 5–23.
8. *Данилов Р.К., Григорян Б.А., Гололобов В.Г. и др.* Экспериментально-гистологический анализ раневого процесса // Вопросы морфологии XXI века. Вып. 1: сб. науч. тр., посвященный 100-летию кафедры мед. биологии СПбГМА им. И.И. Мечникова. СПб.: СПбГМА им. И.И. Мечникова: ДЕАН, 2008. С. 100–104.
9. *Одинцова И.А.* Современные аспекты гистологического анализа раневого процесса // Вопросы морфологии XXI века. Вып. 4 / под ред. проф. И.А. Одинцовой и С.В. Костюкевича. СПб.: ДЕАН, 2015. С. 51–53.
10. *Данилов Р.К., Одинцова И.А.* Мышечная система // Руководство по гистологии: в 2 т. / под ред. проф. Р.К. Данилова. СПб.: СпецЛит, 2011. Т. 1. С. 425–441.
11. *Motohashi N., Asakura A.* Muscle satellite cell heterogeneity and self-renewal // Front. Cell Dev. Biol. 2014. V. 30, № 2. P. 1.
12. *Lepper C., Partridge T.A., Fan C.M.* An absolute requirement for Pax7-positive satellite cells in acute injury-induced skeletal muscle regeneration // Development. 2011. V. 138, № 17. P. 3639–3646.

Поступила в редакцию 15.04.2015 г.

Утверждена к печати 02.07.2015 г.

Венгерович Николай Григорьевич – канд. мед. наук, науч. сотрудник Научно-исследовательского испытательного института (военной медицины) ВМА им. С.М. Кирова (г. Санкт-Петербург).

Шперлинг Игорь Алексеевич (✉) – д-р мед. наук, профессор, начальник управления Научно-исследовательского испытательного института (военной медицины) ВМА им. С.М. Кирова (г. Санкт-Петербург).

Юркевич Юрий Васильевич – д-р мед. наук, профессор, ст. науч. сотрудник Научно-исследовательского испытательного института (военной медицины) ВМА им. С.М. Кирова (г. Санкт-Петербург).

Владимирова Ольга Олеговна – канд. биол. наук, науч. сотрудник Научно-исследовательского испытательного института (военной медицины) ВМА им. С.М. Кирова (г. Санкт-Петербург).

Алексеева Ирина Ивановна – науч. сотрудник Научно-исследовательского испытательного института (военной медицины) ВМА им. С.М. Кирова (г. Санкт-Петербург).

Шулепов Александр Васильевич – науч. сотрудник Научно-исследовательского испытательного института (военной медицины) ВМА им. С.М. Кирова (г. Санкт-Петербург).

Щипанов Сергей Геннадьевич – науч. сотрудник Научно-исследовательского испытательного института (военной медицины) ВМА им. С.М. Кирова (г. Санкт-Петербург).

Шперлинг Наталья Владимировна – д-р мед. наук, ст. науч. сотрудник Научно-исследовательского испытательного института (военной медицины) ВМА им. С.М. Кирова; врач акушер-гинеколог Международного медицинского центра «Время» (г. Санкт-Петербург).

Романова Елена Викторовна, Сибирский государственный медицинский университет, г. Томск

✉ **Шперлинг Игорь Алексеевич**, тел. 8-911-153-5063; e-mail: shperling1@yandex.ru

MORPHOLOGICAL CHARACTERISTICS OF POSTTRAUMATIC SKELETAL MUSCLE REGENERATION AFTER EXPERIMENTAL BLAST INJURY

Vengerovich N.G.¹, Shperling I.A.¹, Yurkevich Yu.V.¹, Vladimirova O.O.¹, Alekseyeva I.I.¹, Shulepov A.V.¹, Shchipanov S.G.¹, Shperling N.V.^{1, 2}, Romanova Ye.V.³

¹ *Research Testing Institute (Military Medicine) of S.M. Kirov Military Medical Academy, St. Petersburg, Russian Federation*

² *International Medical Center "The Time", St. Petersburg, Russian Federation*³ *Siberian State Medical University, Tomsk, Russian Federation***ABSTRACT**

The research objective was a morphological analysis of posttraumatic regeneration of musculoskeletal tissue in rats after experimental blast injury with field simulation of remote musculoskeletal injury of lower limbs. Wound process was evaluated visually and by histological characteristics of injury zones. This research helped to deepen understanding of details of regenerative process of blast musculoskeletal injury and formation of regenerating muscular and connective tissue of skeletal muscle in rats.

KEY WORDS: regenerative therapy, blast injury, reparation, skeletal muscle, morphological analysis.*Bulletin of Siberian Medicine, 2015, vol. 14, no. 4, pp. 17–24***References**

1. Sorokovnikov V.A., Plehanov A.N., Nomokonov I.A. Organizatsiya okazaniya medicinskoj pomoshhi postradavshim s tzhazhelymi minno-vzryvnymi travmami i ognestrel'nymi raneniyami [The organization of medical aid to the victims of heavy mine-explosive injuries and gunshot wounds]. *Byulleten' Vostochno-Sibirskogo nauchnogo centra SO RAMN – Bulletin of the East Siberian Scientific Center, SB RAMS*, 2006, pp. 295–297 (in Russian).
2. Nikitaev V.E. *Ocenka tyazhesti i prognozirovaniye techeniya minno-vzryvnoj travmy*. Avtoref. dis. dokt. med. nauk [Assessment of the severity and prognosis of the mine blast injury]. Diss. Dr. med. sci.]. Moscow, 2004. 22 p. (in Russian).
3. Voynovsky Ye.A., Kovalev A.S., Voynovsky A.Ye. Prevaritel'naya amputatsiya konechnosti pri minno-vzryvnoj travme [Prelimb amputation in the mine blast injury]. *Medicina katastrof – Disaster Medicine*, 2012, no. 1, pp. 38–41 (in Russian).
4. Danilov R.K. *Ranevoy process: gistogeneticheskie osnovy* [Wound process: histogenetic bases]. St. Petersburg, S.M. Kirov St. Petersburg Military Medical Academy Publ., 2007. 380 p. (in Russian).
5. Odintsova I.A. *Regeneracionnyj gistogenez v kozhno-myshhechnoy rane (eksperimental'no-gistologicheskoe issledovanie)*. Avtoref. dis. dokt. med. nauk [Recovery histogenesis in skin-muscle injury (experimental histological study)]. Diss. Dr. med. sci.]. St. Petersburg, 2004. 34 p. (in Russian).
6. Lili R. *Patogistologicheskaya tehnik i prakticheskaya gistohimiya* [Histopathological technique and practical histochemistry]. Moscow, Mir Publ., 1969. 648 p. (in Russian).
7. Klishov A.A., Grafova G.Ya., Gololobov V.G. et al. Kletочно-differonnaya organizatsiya tkaney i problema zazhivleniya ran [Cellular differons organization of tissues and the problem of wound healing]. *Arhiv anatomii, gistologii i jembriologii*, 1990, vol. 98, no. 4, pp. 5–23 (in Russian).
8. Danilov R.K., Grigoryan B.A., Gololobov V.G. Eksperimental'no-gistologicheskij analiz ranevogo processa [Experimental and histological analysis of wound healing]. *Voprosy morfologii XXI veka. Vyp. 1. Sb. nauchn. tr., posvjashchennyj 100-letiju kaf. med. biologii SPBGMA im. I.I. Mechnikova*. St. Petersburg, I.I. Mechnikov SPbSMA Publ., DEAN Publ., 2008. Pp. 100–104 (in Russian).
9. Odintsova I.A. Sovremennye aspekty gistologicheskogo analiza ranevogo processa [Modern aspects of histological analysis of wound healing]. *Voprosy morfologii XXI veka. Vyp. 4*. Eds. I.A. Odintsova, S.V. Kostyukovich. St. Petersburg, DEAN Publ., 2015. Pp. 51–53 (in Russian).
10. Danilov R.K., Odintsova I.A. *Myshechnaya sistema* [Muscular system]. Ed. R.K. Danilov. St. Petersburg, SpecLit Publ., 2011. Vol. 1. Pp. 425–441 (in Russian).
11. Motohashi N., Asakura A. Muscle satellite cell heterogeneity and self-renewal. *Front. Cell Dev. Biol.*, 2014, vol. 30, no. 2. P. 1.
12. Lepper C., Partridge T.A., Fan C.M. An absolute requirement for Pax7-positive satellite cells in acute injury-induced skeletal muscle regeneration. *Development*, 2011, vol. 138, no. 17, pp. 3639–3646.

Vengerovich Nikolay G., Research Testing Institute (Military Medicine) of S.M. Kirov Military Medical Academy, St. Petersburg, Russian Federation.**Shperling Igor A.** (✉), Research Testing Institute (Military Medicine) of S.M. Kirov Military Medical Academy, St. Petersburg, Russian Federation.**Yurkevich Yuri V.**, Research Testing Institute (Military Medicine) of S.M. Kirov Military Medical Academy, St. Petersburg, Russian Federation.**Vladimirova Olga O.**, Research Testing Institute (Military Medicine) of S.M. Kirov Military Medical Academy, St. Petersburg, Russian Federation.**Alekseyeva Irina I.**, Research Testing Institute (Military Medicine) of S.M. Kirov Military Medical Academy, St. Petersburg, Russian Federation.**Shulepov Aleksandr V.**, Research Testing Institute (Military Medicine) of S.M. Kirov Military Medical Academy, St. Petersburg, Russian Federation.**Shchipanov Sergey G.**, Research Testing Institute (Military Medicine) of S.M. Kirov Military Medical Academy, St. Petersburg, Russian Federation.**Shperling Nataliya V.**, Research Testing Institute (Military Medicine) of S.M. Kirov Military Medical Academy; International Medical Center "The Time", St. Petersburg, Russian Federation.**Romanova Yelena V.**, Siberian State Medical University, Tomsk, Russian Federation.

✉ **Shperling Igor A.**, Ph. +7-911-153-5063; e-mail: shperling1@yandex.ru