

УДК 616.351-031.22-006.6-089.87-089.86:616.352-031

## ОТДАЛЕННЫЕ РЕЗУЛЬТАТЫ ПРОКТЭКТОМИИ С РЕКОНСТРУКЦИЕЙ СФИНКТЕРА, ЛЕВАТОРА И РЕЗЕРВУАРА ПРИ НИЗКОМ РАКЕ ПРЯМОЙ КИШКИ

Баширов С.Р.<sup>1</sup>, Трифонов М.Н.<sup>1,2</sup>, Тихонов В.И.<sup>1</sup>, Грищенко М.Ю.<sup>1</sup> Сибирский государственный медицинский университет, г. Томск<sup>2</sup> Филиал № 7 «1602 ОБКГ» МО РФ, г. Майкоп

### РЕЗЮМЕ

Десяти больным в возрасте от 38 до 74 лет с аденокарциномами нижеампулярного отдела прямой кишки ( $T_2N_0M_0$  (4 пациента),  $T_2NiM_0$  (1 человек),  $T_3N_0M_1$  (3 больных),  $T_1N_2Mi$  (1 пациент)), расположенными в 8-25 мм от анального отверстия, выполнена проктэктомия с тотальной мезоректумэктомией, резекцией внутреннего сфинктера, глубоких порций наружного сфинктера и низведением. Симультанно двум пациентам произведены атипичные резекции печени. В промежностном отделе низведенной кишки сформированы сфинктер из гладкомышечной манжеты, леватор из несвободного серозно-мышечного лоскута, фиксированный к передней стенке малого таза, и резервуар из поперечно ушитой подслизистой площадки, образованной после формирования леватора. У 5 пациентов ( $T_2N_0iM_0$ ) отмечен безрецидивный период от 3 до 9 лет. Больные удерживают твердый кал, хуже удерживают жидкий кал, иногда не удерживают кишечный газ, дифференцируют кал и газ, способны игнорировать позыв и задерживать дефекацию (уровень калового держания по шкале Wexner score ( $n \pm 1$ ) баллов).

**КЛЮЧЕВЫЕ СЛОВА:** низкий рак прямой кишки, проктэктомия, формирование сфинктера, леватора, резервуара.

### Введение

Стратегией лечения низкого рака прямой кишки на современном этапе остается выздоровление больных с восстановлением функции естественной и управляемой дефекации. Если первая задача осуществима только при наличии определенных условий, таких как стадия заболевания, степень инвазии, дифференцировка опухоли, то вторая - управляемая дефекация — напрямую зависит от мастерства хирурга. Современные исследования особенностей роста злокачественных новообразований прямой кишки позволяют даже при наданальной локализации опухоли у определенной группы больных сохранить элементы сфинктера и произвести низведение [1—3]. Однако следует признать, что выполнение только низведения ободочной кишки в промежность, лишённую ампулы и полноценного сфинктерного аппарата, дискредитирует

достоинства органосохраняющего подхода. В таком случае соустье низведенной кишки с промежностью превращается в банальную колостому со свойственным ей произвольным выделением кала и газа.

На сегодняшний день наименее качественные функциональные результаты отмечены в группе сверхнизких резекций с низведением [4]. Причем известные методы формирования толстокишечного резервуара и сфинктера не гарантируют должного качества жизни вследствие развития анальной инконтиненции, многомоментного, длительного и неполного опорожнения, императивных позывов [2, 4]. В числе неудовлетворительных результатов формирования резервуара у 25% больных отмечены стойкие запоры, требующие применения слабительных препаратов, очистительных клизм и даже катетеризации для его опорожнения. Степень неполного опорожнения резервуара прямо пропорциональна его величине. Усугубляют эвакуаторную функцию расширение и опущение резервуара с уменьшением угла между его осью и тазовым дном [5, 6]. Поэтому в отношении формы резервуара, техники его

И Баширов Сергей Рафаэльевич, тел. 8-905-991-6769;  
e-mail: bars-tomsk@gambler.ru

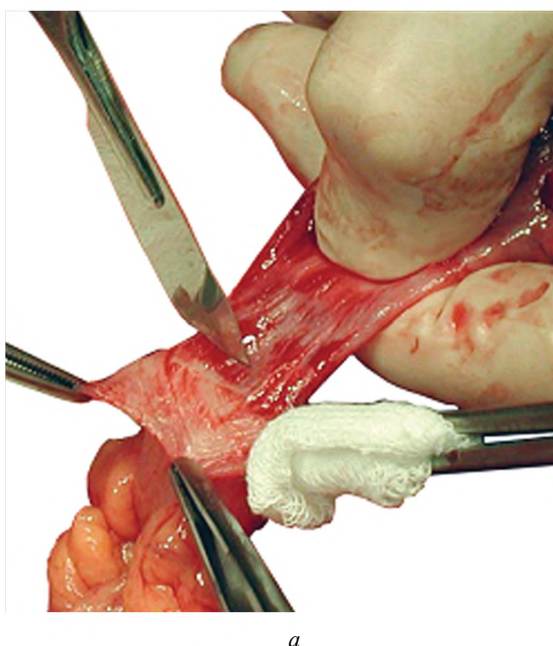
формирования и топографии мнениа расходятся. Что же касается профилактики инконтиненции после сверхнизких резекций, исследования последних лет показали, что использование поперечно-полосатых мышц для создания искусственного сфинктера уступает в эффективности неосфинктеру из собственной мышечной оболочки кишки [2, 3, 7].

С целью восстановления естественной и управляемой дефекации при радикальных вмешательствах по поводу рака нижнеампулярного отдела прямой кишки с переходом на анальный канал была разработана операция в объеме проктэктомии с тотальной мезоректумэктомией, резекцией внутреннего сфинктера, глубоких порций наружного сфинктера с низведением и формированием гладкомышечной манжеты, леватора из серозно-мышечного лоскута и резервуара в промежностном отделе низведенной кишки [8].

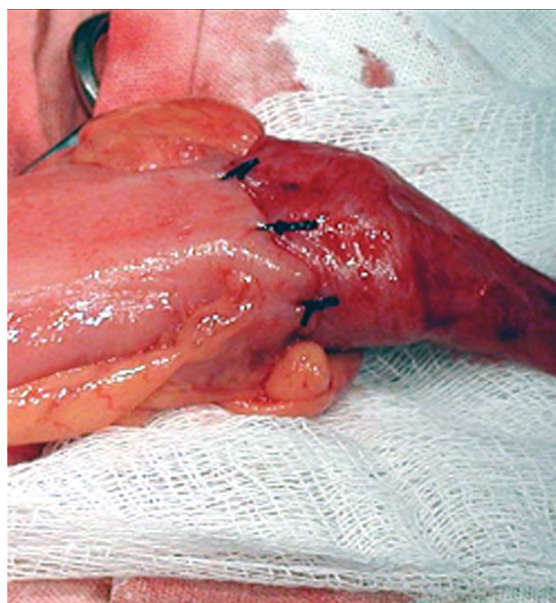
Материал и методы

Абдоминальным доступом выполняли тотальную мезоректумэктомию до уровня леваторов с лимфаденэктомией. Со стороны промежности на уровне анокутанной линии накладывали нити-держалки. Сразу за ними просвет анального канала герметизировали кисетным швом. Между держалками и кисетным швом анальный канал пересекали и проникали в межсфинктерное пространство, через которое выполняли мобилизацию внутреннего сфинктера и глубокой порции наружного сфинктера в одном фасциально-футлярном

блоке с опухолью и прямой кишкой. На конце низводимой кишки формировали гладкомышечный сфинктер путем циркулярного отсепарирования серозно-мышечной оболочки высотой 12—15 мм от подслизистой основы и фиксации ее в форме манжеты (рис. 1). Проксимальнее гладкомышечного сфинктера на 12—20 мм рассекали серозно-мышечную оболочку в поперечном направлении на ширину противобрыжечного участка кишки (15—18 мм). От линии поперечного разреза по краям крепления брыжейки и подвесков выполняли два параллельных рассечения серозно-мышечной оболочки длиной 65—70 мм. Намеченный таким образом прямоугольник из серозно-мышечного слоя отсепаровывали от подслизистой оболочки, сохраняя его связь со стенкой кишки на проксимальном конце (рис. 2, а). Подслизистую площадку растягивали с помощью нитей-держалок в поперечном направлении и ушивали узловыми швами до сопоставления серозно-мышечного слоя (рис. 2, б). После санации и дренирования малого таза производили низведение кишки в промежность и фиксировали ее узловыми швами за гладкомышечную манжету к кольцу подкожной порции наружного сфинктера. Избыток подслизистой оболочки на конце низведенной кишки использовали для создания анального валика, сшивая ее с перианальной кожей. В завершении абдоминального доступа для вертикальной фиксации промежностного отдела низведенной кишки накладывали 2—4 узловых шва между краем лоскута и передней полуокружностью тазовой брюшины (рис. 3).



а



б

Рис. 1. Формирование сфинктера путем циркулярного отсепарирования серозно-мышечной оболочки сигмовидной кишки (а) и фиксации ее в форме манжеты (б)

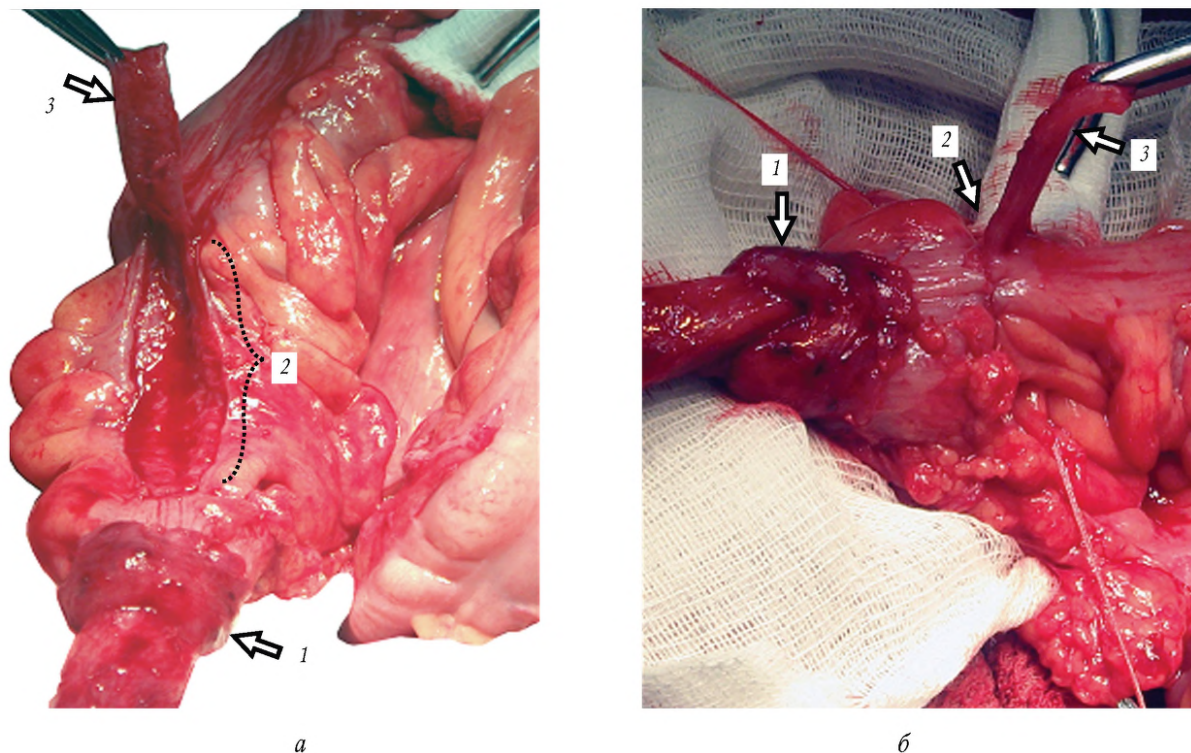


Рис. 2. Формирование гладкомышечного лоскута-леватора (а) и резервуара (б): 1 — мышечная манжета; 2 — подслизистая площадка после отсепарирования мышечного лоскута 3 ушита в основании лоскута в поперечном направлении

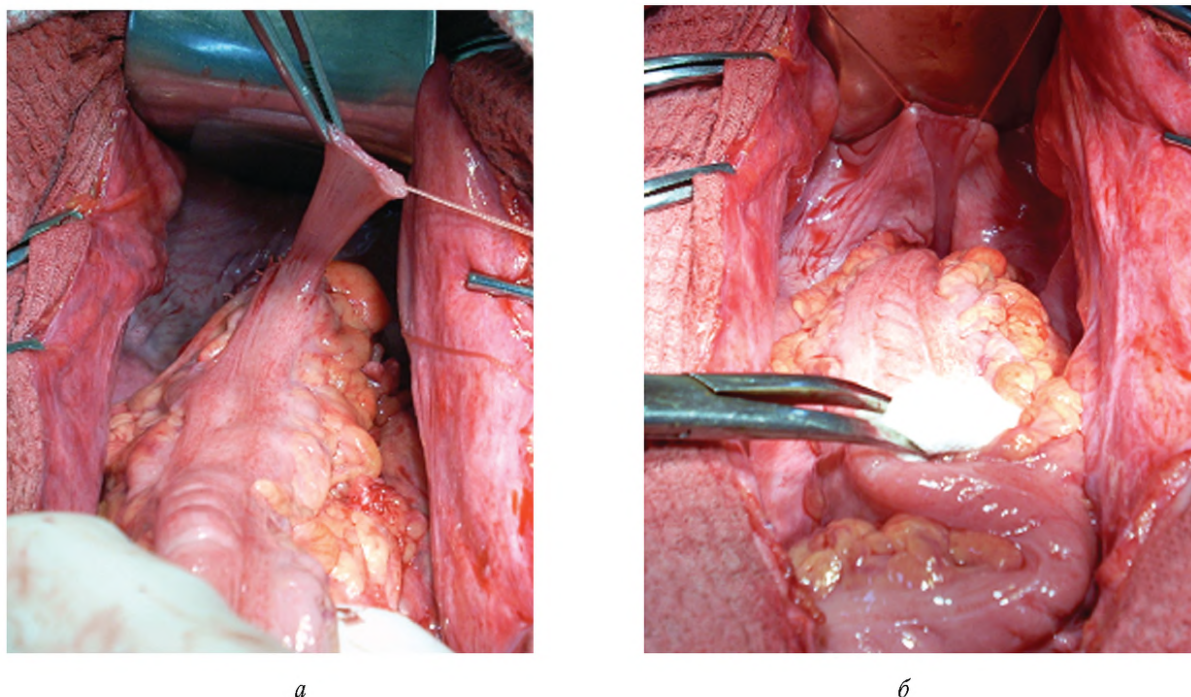


Рис. 3. Низведение ободочной кишки (а) и фиксация гладкомышечного лоскута к тазовой брюшине (б)

По разработанной методике оперировано 9 больных в возрасте от 38 до 74 лет по поводу высоко- и умереннодифференцированных аденокарцином нижнеампулярного отдела прямой кишки, расположенных в 8—25 мм от анального отверстия. В 4 случаях

опухоль занимала не более 1/3 окружности кишки и прорастала в пределах мышечного слоя кишки ( $T_2N_0M_0$ ). У одного пациента обнаружен лимфогенный метастаз ( $T_2N_1M_0$ ). У 4 больных диагностирована IV стадия заболевания ( $T_3N_0M_1$  (3 человека),  $T_4N_2M_1$

(1 пациент)), двум из них симультанно выполнены атипичные резекции печени по поводу одиночных метастазов. Изучение функции сфинктеров проводили на аппарате Poligraf ID (Дания) с использованием баллонного водноперфузионного восьмиканального катетера 9012P2311 Y1731 для аноректальной манометрии и водноперфузионного восьмиканального катетера 9012P2391 Y1631 для профилометрии. Полученные данные обрабатывались с помощью программы Poligram Net. Уровень калового держания определяли по шкале Wexner score.

#### Результаты

Среди оперированных больных с наданальными локализациями рака прямой кишки послеоперационной летальности не было. Всем пациентам после операции проводилась адьювантная химиотерапия. У 5 из них ( $T_2N_0M_0$  (4 человека),  $T_2N_1M_0$  (1 пациент)) прослежен безрецидивный период от 3 до 9 лет. В группе больных с одиночными и множественными метастазами печени ( $T_3N_0M_1$  (3 человека),  $T_4N_2M_1$  (1 пациент)), в том числе после симультантных резекций печени, продолжительность жизни составила от 9 мес до 2,5 лет.

Наиболее сложными для пациентов в плане адаптации были первые 1,5—2 мес после операции, когда консистенция кала чаще была жидкой или кашицеобразной. В этот период пациенты сталкивались с эпизодами непроизвольной, многомоментной и длительной дефекации, недержанием, императивными позывами и невозможностью отсрочить акт опорожнения. Уровень калового держания в ближайшие сроки после проктэктомии по шкале Wexner score составил  $(16 \pm 1)$  баллов. Поэтому они чаще находились дома, носили памперсы, подбирали диету, пытались отрегулировать стул. К 3-му мес у большинства больных консистенция испражнений становилась оформленной. С этого времени пациенты посещали общественные места, некоторые вернулись к трудовой деятельности. Через 6—8 мес отмечено восстановление должной массы тела, осознанной произвольной дефекации с предшествующим позывом, возможности удержания твердого кала. По истечении первого года и в дальнейшем периоде наблюдений функциональные результаты операции были практически одинаковыми вплоть до максимально оцененного нами срока в 9 лет. В целом их можно охарактеризовать как удовлетворительные. Многие пациенты вернулись к прежнему образу жизни: посещают общественные места, осуществляют профессиональную деятельность, некоторые занимаются физическим трудом и спортом, поддерживают себя в хорошей физической

форме. Один из пациентов уже через 3 мес после проктэктомии и на протяжении 7 лет регулярно ходит в общественную баню (не используя защитных прокладок). Как отмечают большинство больных, они удерживают твердый кал, хуже удерживают жидкий кал, иногда не удерживают кишечный газ, процесс дефекации для них является осознанным актом. Пациенты дифференцируют кал и газ, способны игнорировать позыв и задерживать дефекацию. Стул у большинства ежедневный, преимущественно в утренние часы, чаще многомоментный, от 2—3 до 4—5 раз с периодичностью в 30—40 мин. Как правило, пациенты использовали гигиенические прокладки, которые чаще всего не пачкались, хотя и были случаи подтекания при изменении консистенции испражнений. Уровень калового держания в отдаленные сроки после проктэктомии по шкале Wexner score составил  $(11 \pm 1)$  баллов.

При аноректальной манометрии через 1,5—2 мес после проктэктомии среднее давление покоя в зоне мышечной манжеты и наружного сфинктера было существенно снижено ( $12,7$ — $14,8$  мм рт. ст.), так же как и среднее давление сжатия ( $(22,6 \pm 7,8)$  мм рт. ст.) и его максимальное значение ( $(57,5 \pm 8,7)$  мм рт. ст.). К 6-му мес на фоне объективной положительной динамики восстановления функции сфинктеров было отмечено двукратное увеличение этих показателей. Хотя среднее давление покоя оставалось ниже нормы ( $(28,8 \pm 4,2)$  мм рт. ст.), равно как и среднее давление сжатия ( $(48,6 \pm 12,0)$  мм рт. ст.) и его максимальное значение ( $(121,5 \pm 17,0)$  мм рт. ст.). Спустя 3—5 лет после операции давление покоя в зоне анастомоза находилось в пределах нормы —  $51,3$  мм рт. ст., при попытке удержать позыв отмечался адекватный прирост давления сжатия (до  $120,5$  мм рт. ст.). При этом чувствительность слизистой оболочки резервуара была повышена, так же как и болевой порог. Как правило, первые ощущения у больных возникали на введение 20 мл воздуха, постоянные ощущения на введение 50 мл воздуха, максимально переносимый объем превышал 210 мл, ректоанальный ингибиторный рефлекс чаще был отрицательным. Длину зоны высокого давления в промежностном отделе низведенной кишки определяли с помощью метода протягивания водноперфузионного восьмиканального катетера для профилометрии. Она отличалась более высокими значениями средних и максимальных показателей давления покоя и сжатия. Через год, равно как и через 3—5 лет, после проктэктомии длина зоны высокого давления в покое находилась в пределах  $1,6$ — $2,2$  см, увеличиваясь до  $3,2$ — $3,5$  см при попытке удержания.

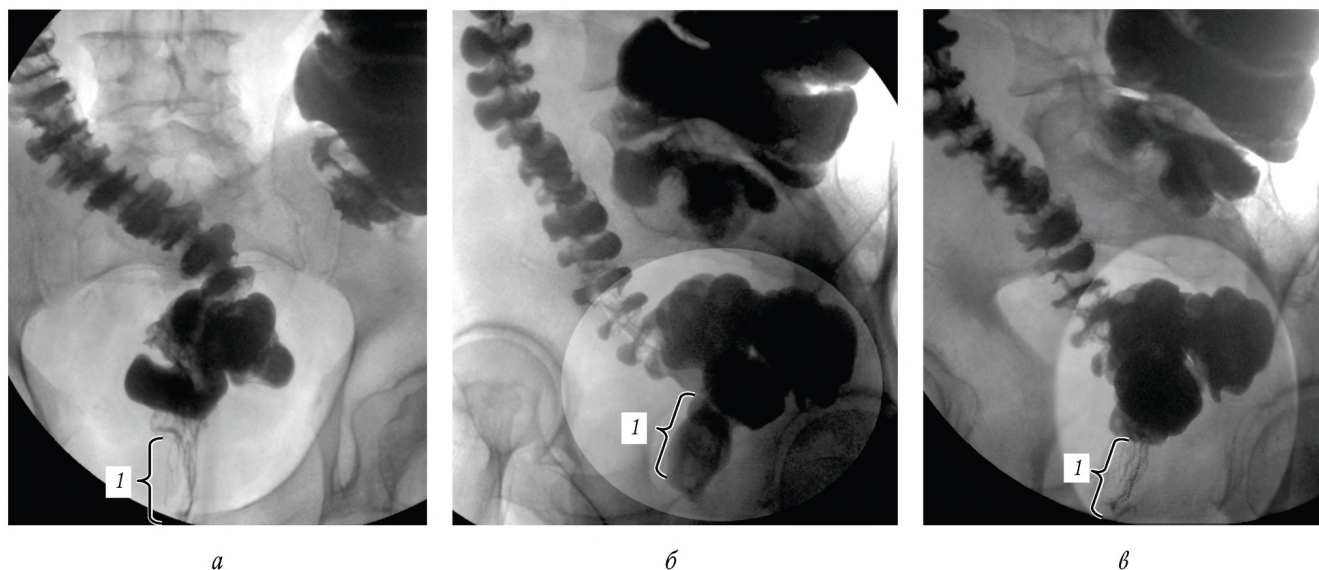


Рис. 4. Резервуарография (7 лет после операции): а - резервуар в прямой проекции с зоной высокого давления, образованной тонусом сфинктерного аппарата 1; б, в - резервуар в боковой проекции; область сфинктера 1 в момент его расслабления (б) и сокращения (в)

С помощью резервуарографии отмечена положительная роль лоскута-леватора в удержании резервуара в вертикальном положении, отсутствии возможности сближения оси резервуара с плоскостью тазового дна и в поддержании нормального значения аноректального угла (рис. 4). Указанные факты, а также отсутствие расширения резервуара в отдаленном периоде способствовали профилактике его неполного опорожнения и сохранению нормальной эвакуаторной функции промежностного отдела низведенной кишки. В ходе дефекографии было установлено, что в состоянии покоя контрастное вещество располагалось над уровнем заднего прохода за счет непроизвольного сокращения искусственного сфинктера и тонуса лонно-прямокишечной мышцы, образующей аноректальный угол ( $112 \pm 17^\circ$ ). Формирование позыва на дефекацию происходило при тугом наполнении резервуара и короткого участка кишки над сфинктером, образующих воронкообразную тень. В сагитальной проекции при натуживании анальный канал открывался, исчезал рельеф лонно-прямокишечной мышцы и увеличивался аноректальный угол на ( $22 \pm 3,7^\circ$ ). По мере опущения тазового дна отмечались смещение воронкообразной тени к наружному анальному отверстию и дефекация контрастной массой. При этом изгнание контрастного вещества из искусственной ампулы происходило преимущественно за счет насосной функции леваторов и, в меньшей степени, сокращений резервуара. Одновременно с актом опорожнения нижняя треть резервуара и его отводящая петля снова заполнялись барием. После каждого акта опорожнения процесс шел в обратном порядке: анальный канал смыкался, тазовое дно

возвращалось на прежний уровень, а аноректальный угол принимал исходную величину.

#### Выводы

1. Проктэктомия с тотальной мезоректумэктомией, резекцией внутреннего сфинктера и глубокой порции наружного сфинктера не уступает в радикализме экстирпации прямой кишки при высоко- и умеренно-дифференцированных аденокарциномах, расположенных в 8—25 мм от анального отверстия.

2. Сохранение подкожной порции наружного сфинктера и моделирование гладкомышечного сфинктера, леватора и резервуара в промежностном отделе низведенной кишки после проктэктомии позволяет достичь приемлемого уровня калового держания по шкале Wexner score в ( $11 \pm 1$ ) баллов.

3. Гладкомышечный сфинктер вместе с подкожной порцией наружного сфинктера способствуют восстановлению элементов непроизвольного компонента держания кала за счет увеличения среднего давления и протяженности зоны высокого давления в промежностном отделе низведенной кишки.

4. Резервуар способствует формированию ампулярного отдела низведенной кишки с одномоментным опорожнением и урежением дефекаций, не требующим применения слабительных препаратов и очистительных клизм.

5. Гладкомышечный лоскут т-леватор препятствует опущению резервуара, обеспечивая нормальную величину аноректального угла и угла между осью резервуара и тазовым дном, определяющих продолжительность дефекации и полноту эвакуации из низведенной кишки.

**Литература**

1. Пророков В.В., Власов О.А. Стратегия лечения колоректального рака // Хирургия. 2013. № 6. С. 92-95.
2. Жеряев Г.К., Баширов С.Р. Резервуарные и сфинктеромоделирующие технологии в хирургии рака прямой кишки. Новосибирск: Наука, 2008. 184 с.
3. Воробьев Г.И., Шельгин Ю.А., Пикунов Д.Ю. и др. Отдаленные функциональные результаты проктэктомии с сохранением элементов наружного сфинктера // Хирургия. 2009. № 10. С. 4-9.
4. Андреев А.В. Сравнительная оценка качества жизни пациентов, перенесших колостомирующие и сфинктеросохраняющие операции на прямой кишке: автореф. дис. ... канд. мед. наук. Новосибирск, 2010. 24 с.
5. Hida J., Yasutomi M., Maruyama T. et al. Enlargement of colonic pouch after proctectomy and coloanal anastomosis: potential cause for evacuation difficulty // Diseases of the Colon & Rectum. 1999. V. 42. P. 1181-1188.
6. Hida J., Yasutomi M., Maruyama T. et al. Horizontal inclination of the longitudinal axis of the colonic J-pouch: defining causes of evacuation difficulty // Diseases of the Colon & Rectum. 1999. V. 42. P. 1560-1568.
7. Царьков П.В. Способ формирования гладкомышечного неосфинктера после резекции или удаления замыкательного аппарата прямой кишки // Онкохирургия. 2008. № 1. С. 30.
8. Пат. 2383306, МПК А61В17/00. Способ формирования леватора на низведенной кишке при резекции прямой кишки с удалением различных порций наружного сфинктера / С.Р. Баширов, Р.С. Баширов, М.Н. Трифонов и др. № 2009113075; заявл. 07.04.2009; опубл. 10.03.2010; Бюл № 7.

Поступила в редакцию 15.05.2014 г.

Утверждена к печати 09.10.2014 г.

Баширов Сергей Рафаэлевич (И) — д-р мед. наук, профессор кафедры общей хирургии СибГМУ (г. Томск).

Трифонов Максим Николаевич — соискатель кафедры общей хирургии СибГМУ (г. Томск), начальник хирургического отделения филиала № 7 «1602 ОВКГ» МО РФ (г. Майкоп).

Тихонов Виктор Иванович — д-р мед. наук, профессор, зав. кафедрой общей хирургии СибГМУ (г. Томск).

Грищенко Максим Юрьевич — канд. мед. наук, ассистент кафедры общей хирургии СибГМУ (г. Томск).

И Баширов Сергей Рафаэлевич, тел. 8-905-991-6769; e-mail: bars-tomsk@rambler.ru

## LONG-TERM RESULTS OF PROCTECTOMY WITH THE RECONSTRUCTION OF THE SPHINCTER, LEVATOR AND RESERVES-STORAGE TANK WITH LOW RECTAL CANCER

Bashirov S.R.<sup>1</sup>, Trifonov M.N.<sup>1,2</sup>, Tikhonov V.I.<sup>1</sup>, Grishchenko M.Yu.<sup>1</sup>

<sup>1</sup> Siberian State Medical University, Tomsk, Russian Federation

<sup>2</sup> Branch no. 7 "1602 the District Military Clinical Hospital" the Ministry of Defense of the Russian Federation, Maykop, Russian Federation

**ABSTRACT**

Proctectomy with total mesorectal excision, resection of the internal sphincter, deep portions of the external sphincter and reduction was performed on nine patients aged from 38 to 74 years with adenocarcinoma of low rectal cancer (T<sub>3</sub>N<sub>0</sub>M<sub>0</sub> (n = 4), T<sub>2</sub>N<sub>1</sub>M<sub>0</sub> (n = 1), T<sub>2</sub>N<sub>0</sub>M<sub>1</sub> (n = 3), T<sub>1</sub>N<sub>1</sub>M<sub>1</sub> (n = 1)), located in 8-25 mm from an anus. Simultaneously, atypical resections of the liver were performed on two of the patients. In the perineal section of the reduced intestine a sphincter was created from a smooth muscle cuff, a levator from not free serous, and a muscular flap, fixed to a forward wall of the small basin, and a reservoir of cross stitched submucosa site formed after the formation of a levator. 5 of the patients (T<sub>2</sub>N<sub>0</sub>M<sub>0</sub>) had no disease advance 3-9 years. They were able to hold firm feces, but were less able to hold liquid feces, and sometimes didn't hold intestinal gas or differentiate between feces and gas, but were capable of ignoring an urge to defecate and to detain a defecation (level of a fecal continence on a scale of "Wexner score" (11 ± 1) of points).

**KEY WORDS:** low rectal cancer, proctectomy, formation of a sphincter, levator, reservoir in a perineum.

*Bulletin of Siberian Medicine*, 2014, vol. 13, no. 5, pp. 5-11

## References

1. Prorokov V.V., Vlasov O.A. Centuries strategy for the treatment of colorectal cancer. *Khirurgiya — Surgery*, 2013, no. 6, pp. 92-95.
2. Zherlov G.K., Bashirov S.R. *Reservoir and sphincterotomies technologies in surgery for rectal cancer*. Novosibirsk, Science Publ., 2008. 184 p. (in Russian).
3. Vorobiev G.I., Shelygin Yu.A., Pikunov D.Yu. et al. Remote functional results of proctectomy to the preservation of on-outer sphincter. *Khirurgiya — Surgery*, 2009, no. 10, pp. 4-9.
4. Andreyev A.V. *Comparative evaluation of the quality of life of patients undergoing koloto-marousia and sphincteroplasty operations on the rectum*. Dis. Cand. med. sci. Novosibirsk, 2010. 24 p. (in Russian).
5. Hida J., Yasutomi M., Maruyama T. et al. Enlargement of colonic pouch after proctectomy and coloanal anastomosis: potential cause for evacuation difficulty. *Diseases of the Colon & Rectum*, 1999, vol. 42, pp. 1181-1188.
6. Hida J., Yasutomi M., Maruyama T. et al. Horizontal inclination of the longitudinal axis of the colonic J-pouch: defining causes of evacuation difficulty. *Diseases of the Colon & Rectum*, 1999, vol. 42, pp. 1560-1568.
7. Tsarkov P.V. et al. Method of formation of smooth muscle newsfilter after resection or removal of the switching apparatus of the rectum. *Onkokhirurgiya — Oncosurgery*, 2008, no. 1, p. 30.
8. Bashirov S.R., Bashirov R.S., Trifonov M.N. et al. The patent for the invention no. 2383306, IPC AV/00. Method of formation of levator on relegated intestine when resection of the rectum c uninstalling different portions on-outer sphincter. No. 2009113075; Appl. 07.04.2009; publ. 10.03.2010; Bulletin no. 7. (in Russian).

Bashirov Sergey R. (И), Siberian State Medical University, Tomsk, Russian Federation.

Trifonov Maxim N., Siberian State Medical University, Tomsk, Branch no. 7 “1602 the District Military Clinical Hospital” the Ministry of Defense of the Russian Federation, Maykop, Russian Federation.

Tikhonov Viktor I., Siberian State Medical University, Tomsk, Russian Federation.

Grishchenko Maxim Yu., Siberian State Medical University, Tomsk, Russian Federation.

И Bashirov Sergey R., Ph. +7-905-991-6769; e-mail: bars-tomsk@rambler.ru