

## Возможности магнитно-резонансной спектроскопии при болезни Паркинсона

Хоменко Ю.Г.<sup>1</sup>, Милюхина И.В.<sup>2,3</sup>, Грачева Е.В.<sup>2</sup>, Катаева Г.В.<sup>1</sup>, Богдан А.А.<sup>1</sup>, Громова Е.А.<sup>1</sup>, Сусин Д.С.<sup>1</sup>

<sup>1</sup> Институт мозга человека (ИМЧ) им. Н.П. Бехтеревой Российской академии наук (РАН)  
Россия, 197376, г. Санкт-Петербург, ул. Академика Павлова, 9

<sup>2</sup> Научно-исследовательский институт (НИИ) экспериментальной медицины Российской академии наук  
Россия, 197376, г. Санкт-Петербург, ул. Академика Павлова, 12

<sup>3</sup> Первый Санкт-Петербургский государственный медицинский университет (ПСПбГМУ) им. акад. И.П. Павлова  
Россия, 197022, г. Санкт-Петербург, ул. Льва Толстого 6-8

### РЕЗЮМЕ

**Актуальность.** Современные методы нейровизуализации представляют исследователю уникальную возможность оценки биохимических процессов в головном мозге *in vivo*. К таким методам относятся магнитно-резонансная спектроскопия (МРС) и позитронно-эмиссионная томография (ПЭТ). В то время как последняя является «золотым стандартом» в оценке функционального состояния головного мозга и широко используется при нейродегенеративных заболеваниях, диагностическая ценность МРС остается не вполне определенной в силу противоречивости получаемых в разных исследованиях результатов. Вместе с тем МРС позволяет получать информацию о содержании в тканях многих метаболитов, в том числе N-ацетиласпартата (NAA), считающегося маркером нейрональной целостности, холина (Cho), связанного с процессами мембранного обмена, Cr – показателя энергетического метаболизма и др.

**Цель.** Данное исследование посвящено сопоставлению данных МРС и ПЭТ у пациентов с болезнью Паркинсона (БП).

**Материалы и методы.** Обследованы 26 пациентов с БП на 1–3 стадии по шкале Хен и Яра, а также контрольная группа неврологически и когнитивно здоровых людей, сопоставимых по возрасту. Всем больным проводилось неврологическое обследование, мультисексельная МРС суправентрикулярной области, включавшая белое и серое вещество, и ПЭТ с 18F-фтордезоксиглюкозой для оценки скорости метаболизма глюкозы (СМГ).

**Результаты.** В группе БП выявлено снижение NAA/Cr и NAA/Cho в белом веществе левого полушария по сравнению с контролем, при этом отношение NAA/Cr отрицательно коррелировало со стадией заболевания по шкале Хен и Яра. Содержание NAA в белом веществе и поясной коре положительно коррелировало с СМГ в полях Бродмана 5–7, 8–10, 22, 23, 46. При этом отношение Cho/Cr отрицательно коррелировало с СМГ в корковых областях, ассоциированных с развитием когнитивных нарушений при БП (поля Бродмана 9, 10, 39, 47).

**Ключевые слова:** магнитно-резонансная спектроскопия, N-ацетиласпартат, холин, позитронно-эмиссионная томография, церебральный метаболизм глюкозы, болезнь Паркинсона.

**Конфликт интересов.** Авторы декларируют отсутствие явных и потенциальных конфликтов интересов, связанных с публикацией настоящей статьи.

**Источник финансирования.** Работа выполнялась в рамках госзадания ФГБУН «Институт мозга человека им. Н.П. Бехтеревой» РАН по поисковым научным исследованиям № 0133-2016-0002

✉ Хоменко Юлия Геннадьевна, e-mail: khomenko@ihb.spb.ru.

«Изучение особенностей формирования когнитивного дефицита при нейродегенеративных заболеваниях с паркинсонизмом» в рамках темы «Исследование фундаментальных основ жизнедеятельности в норме и при патологии» (М01) и фундаментальным научным исследованиям № 0133-2018-0003 «На основе исследования интегративных процессов головного мозга человека создание новых конкурентоспособных методов и технологий диагностики и лечения заболеваний головного мозга».

**Соответствие принципам этики.** Все участники исследования подписали информированное согласие. Исследование одобрено этическим комитетом ИМЧ им. Н.П. Бехтеревой РАН (протокол № 1 от 19.01.2017).

**Для цитирования:** Хоменко Ю.Г., Милухина И.В., Грачева Е.В., Катаева Г.В., Богдан А.А., Громова Е.А., Сусин Д.С. Возможности магнитно-резонансной спектроскопии при болезни Паркинсона. *Бюллетень сибирской медицины*. 2019; 18 (4): 150–160. <https://doi.org/10.20538/1682-0363-2019-4-150-160>.

УДК 616.858-073.86-073.584

<https://doi.org/10.20538/1682-0363-2019-4-150-160>

## Magnetic resonance spectroscopy in Parkinson's disease

Khomenko Y.G.<sup>1</sup>, Miliukhina I.V.<sup>2,3</sup>, Gracheva E.V.<sup>2</sup>, Kataeva G.V.<sup>1</sup>, Bogdan A.A.<sup>1</sup>, Gromova E.A.<sup>1</sup>, Susin D.S.<sup>1</sup>

<sup>1</sup> *Bechtereva Institute of the Human Brain of the Russian Academy of Sciences  
9, Academician Pavlov Str., St. Petersburg, 197376, Russian Federation*

<sup>2</sup> *Institute of Experimental Medicine  
12, Academician Pavlov Str., St. Petersburg, 197376, Russian Federation*

<sup>3</sup> *Pavlov First Saint Petersburg State Medical University  
6–8, L'va Tolstogo Str., St. Petersburg, 197022, Russian Federation*

### ABSTRACT

**Introduction.** Modern neuroimaging methods allow to evaluate in vivo biochemical processes in the brain. Such methods include magnetic resonance spectroscopy (MRS) and positron emission tomography (PET). While PET is the “golden standard” in assessing the brain functional state and is widely used in neurodegenerative diseases, the diagnostic value of MRS remains undefined due to the inconsistency of the results obtained in different studies. At the same time, MRC allows obtaining information on the content of many metabolites in living tissues, including N-acetyl aspartate (NAA), which is considered to be a surrogate marker of neuronal integrity, choline (Cho), associated with membrane metabolism, Cr - energy metabolism, etc. The aim of this study is to compare MRS and PET data in patients with Parkinson's disease (PD).

**Materials and methods.** Twenty-six patients with PD stages I to III according to the Hoehn and Yahr Scale and age-matching control group of neurologically and cognitively intact people were examined. All patients underwent neurological examination, a multivoxel MRS of the supraventricular region, including white and gray matter, and PET with 18F-fluorodeoxyglucose (FDG) to assess cerebral metabolic rate of glucose (CMRglu).

**Results.** Decrease of NAA/Cr and NAA/Cho in the white matter in the left hemisphere was revealed in PD group compared to control, with the NAA/Cr ratio negatively correlating with the stage of the disease of the Hoehn and Yahr Scale. The NAA content in the white matter and the cingulate cortex positively correlated with CMRglu in Brodmann fields 5–7, 8–10, 22, 23, 46. At the same time, Cho/Cr ratio negatively correlated with CMRglu in the cortical areas associated with the development of cognitive impairment in PD (Brodmann areas 9, 10, 39, 47).

**Key words:** magnetic resonance spectroscopy, N-acetylaspartate, choline, positron emission tomography, cerebral glucose metabolism, Parkinson's disease.

**Conflict of interest.** The authors declare the absence of obvious and potential conflicts of interest related to the publication of this article.

**Source of financing.** The work was carried out as part of the state assignment of the Bechtereva Institute of the Human Brain RAS on exploratory research No. 0133-2016-0002 “Study of the features of the formation of cognitive deficit in neurodegenerative diseases with parkinsonism” under the theme “Study of the fundamental foundations of life in normal and pathological conditions” (M01) and fundamental scientific research No. 0133-2018- 0003 “Based on a study of the integrative processes of the human brain, the creation of new competitive methods and technologies for the diagnosis and treatment of brain diseases.”

**Conformity with the principles of ethics.** All patients signed informed consent forms. The study was approved by the local ethics committee under Bechtereva Institute of the Human Brain of the Russian Academy of Sciences (Protocol No. 1 of 19.01.2017).

**For citation:** Khomenko Y.G., Miliukhina I.V., Gracheva E.V., Kataeva G.V., Bogdan A.A., Gromova E.A., Susin D.S. Magnetic resonance spectroscopy in Parkinson’s disease. *Bulletin of Siberian Medicine*. 2019; 18 (4): 150–160. [https://doi.org/ 10.20538/1682-0363-2019-4-150-160](https://doi.org/10.20538/1682-0363-2019-4-150-160).

## ВВЕДЕНИЕ

Болезнь Паркинсона (БП) – тяжелое нейро-дегенеративное заболевание, имеющее большое социальное значение. Несмотря на длительный срок изучения БП, в том числе с помощью современных методов инструментальной диагностики, остаются не до конца изученными механизмы патологических изменений в ткани головного мозга. Метод магнитно-резонансной спектроско-

пии (МРС) дает возможность *in vivo* определить в нервной ткани содержание многих метаболитов, изучение которых может способствовать раскрытию патогенетических механизмов нейродегенерации и иметь диагностическое значение. МРС позволяет оценить концентрацию N-ацетиласпартата (NAA), холина (Cho), креатина (Cr), миоинозитола (mI), глутамата, липидов, лактата и некоторых других веществ (рис. 1).

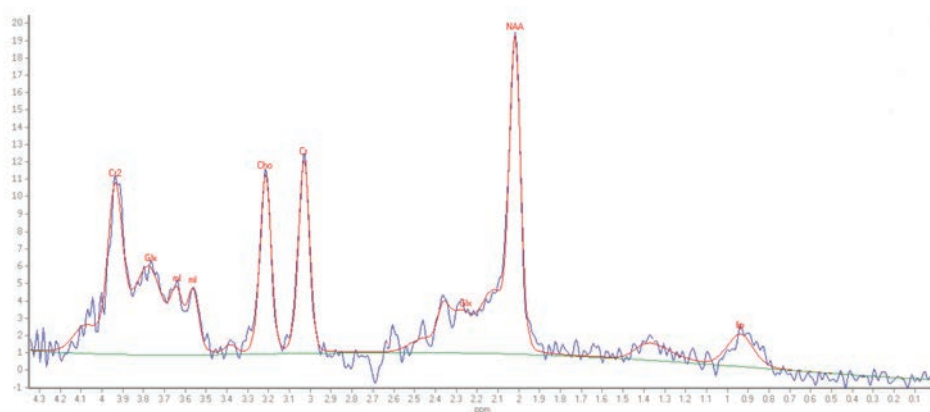


Рис. 1. МР-спектрограмма белого вещества: NAA – N-ацетиласпартат, Cho – холин, Cr – креатин, mI – миоинозитол, Glx – объединенный пик глутамата и глутамин, lip – липиды. По оси абсцисс – положение пика в спектре в ppm (part per million), по оси ординат – высота пика, усл. ед.

Fig. 1. MR spectrogram of the white matter: NAA – N-acetyl aspartate, Cho – choline, Cr – creatine, mI – myoinositol, Glx – combined peak of glutamate and glutamine, lip – lipids. On the x-axis – the position of the peak in the spectrum in ppm (part per million), on the y-axis - the height of the peak, conv. units

NAA – производное аспарагиновой кислоты, синтезируется в нейронах и транспортируется по аксонам. Снижение уровня NAA считается достоверным индикатором дисфункции и гибели нейронов, что было доказано гистологическими исследованиями биопсийного материала.

Cr – азотсодержащая карбоновая кислота, участвует в энергетическом обмене в мышечных и нервных клетках. Повышение Cr при сканировании головного мозга может быть признаком глиоза. Резонансный пик Cho включает сигналы от фосфохолина, глицерофосфорилхолина и, в

малой степени, ацетилхолина и свободного холина. Пик Cho отражает метаболизм клеточных мембран. Повышение концентрации Cho указывает на усиление мембранного метаболизма, что возможно при демиелинизации, ремиелинизации, воспалении и глиозе. Миоинозитол содержится преимущественно в глиальных клетках, является предшественником фосфолипидов мембран, и его концентрация связана с формированием или разрушением миелина [1, 2].

Несмотря на то что концентрация метаболита линейно пропорциональна площади под пиком на МР-спектрограмме, последняя зависит от технических характеристик МР-томографа, алгоритмов обработки данных, а также особенностей используемой для регистрации спектров импульсной последовательности [3]. Поэтому на практике обычно оцениваются не абсолютные концентрации метаболитов, а их отношения. В качестве внутреннего референта, как правило, используется Cr, поскольку считается, что его концентрация в нервной ткани относительно постоянна [1–3], хотя и существует ряд работ, ставящих это под сомнение [2, 4]. Кроме этого, используются и другие отношения метаболитов – NAA/Cho, mI/NAA и др. [1, 2].

По литературным данным, при БП наблюдаются изменения на МРС в базальных ядрах и коре больших полушарий. Сообщается о значительном снижении NAA/Cho и NAA/Cr в чечевицеобразном ядре [5] и черной субстанции [6–8].

O'Neill et al. определили повышение концентрации общего креатина в префронтальной коре [9]. Последнее представляет особый интерес, поскольку Cr обычно используется в качестве внутреннего референта. По данным Lucetti et al. [10] и Samicioli et al. [11], при БП содержание NAA снижено в моторной коре. Есть сообщения о снижении NAA/Cr в височной и теменной коре, коррелировавшем с когнитивными нарушениями [8, 12].

Levin et al. [13] сообщают о снижении NAA/Cr и Cho/Cr в сером веществе височной коры и повышении креатина в правой височной коре при БП по сравнению с контролем, что может, по мнению авторов, отражать компенсаторный процесс – повышение содержания Cr вследствие повышенного расхода энергии нервными клетками на ранней стадии БП. При БП в сочетании с умеренным когнитивным расстройством в затылочной коре также обнаруживается снижение NAA/Cr [13, 14].

Предполагается, что NAA может использоваться в качестве биомаркера нейрональной функции для мониторинга ответа на фармаколо-

гическую и нелекарственную терапию при БП [8]. А.Г. Труфанов, И.В. Литвиненко [15] обнаружили достоверное повышение NAA в черной субстанции левого полушария после дофаминергической терапии у больных БП с правосторонней латерализацией симптоматики.

Таким образом, во многих работах определяются изменения концентраций метаболитов в головном мозге при БП, однако их значение для диагностики и раскрытия патогенетических механизмов пока до конца не ясно. В этом отношении представляется целесообразным провести сопоставление результатов МРС с данными позитронно-эмиссионной томографии (ПЭТ) с <sup>18</sup>F-фтордезоксиглюкозой (ФДГ), которая является «золотым стандартом» в оценке функционального состояния ткани головного мозга, и применяется в том числе при БП [16]. Был выявлен паттерн измененного церебрального метаболизма глюкозы, связанный с когнитивными и неврологическими нарушениями при БП [17, 18]. Lozza et al. [19] выделили специфические метаболические паттерны, связанные с когнитивными и моторными функциями, которые были статистически независимы друг от друга. При БП обнаруживается изменение метаболизма глюкозы в задней височно-теменно-затылочной ассоциативной и лимбической коре, напоминающие нарушения при болезни Альцгеймера, но с более выраженным гипометаболизмом в затылочной и менее выраженным – в медиальной височной области [18]. При этом даже на ранних этапах развития когнитивных нарушений при БП определяются изменения энергетического метаболизма в веществе головного мозга, затрагивающие конвекситальную кору лобных и теменных долей и поясную кору [18].

Таким образом, цель данной работы – изучение с помощью метода МРС метаболических характеристик суправентрикулярных областей головного мозга при болезни Паркинсона и сопоставление полученных результатов с церебральным метаболизмом глюкозы по данным ПЭТ с ФДГ.

## МАТЕРИАЛЫ И МЕТОДЫ

Обследованы 26 пациентов (средний возраст  $(60,9 \pm 9,8)$  года, 14 мужчин и 12 женщин) с БП (1–3 стадии по шкале Хен и Яра). В качестве контроля проведено МРС исследование группы неврологически и когнитивно здоровых людей ( $n = 10$ , в том числе 2 мужчины, 8 женщин), близких по возрасту – возрастной нормы (ВН) –  $(54,5 \pm 8,1)$  года. Всем больным проводилось стандартное неврологическое обследование. Участие в



исследовании было добровольным (согласно Хельсинкской декларации 1964 г. и ее последующим дополнениям о проведении исследований с участием добровольцев) и подтверждалось их информированным согласием.

Мультивоксельная МРС в суправентрикулярной области проведена на МР-томографе Philips Achieva 3T по программе 2D-PRESS H-MPC (TR = 2000 ms), размер воксела 10 × 10 × 15 мм, исследования проводились с TE = 53 ms. Для об-

работки результатов использовался программный пакет SpectroView (Philips, Япония). Область спектроскопического исследования составляла 8 × 9 вокселей (в объеме 80 × 90 × 15 мм соответственно размерам воксела) и включала белое (БВ) и серое вещество (СВ) медиальной коры больших полушарий (рис. 2). Воксели, попадающие на границу раздела тканей, а также те, в которых отмечалось плохое качество сигнала, не учитывались.

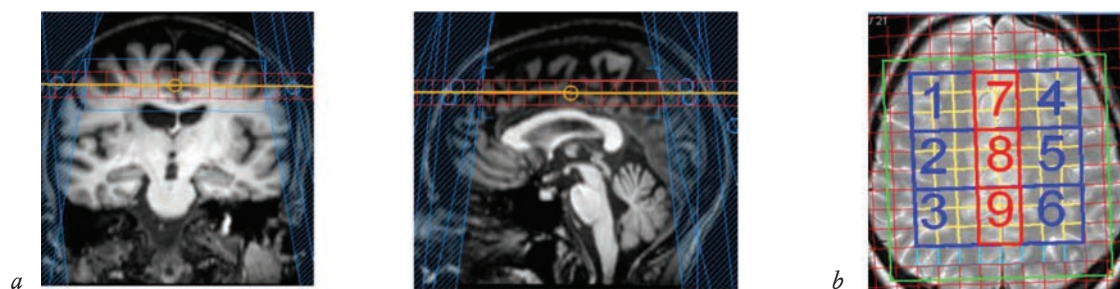


Рис. 2. Область спектроскопического исследования: *a* – анатомическое расположение вокселей 2D-мультивоксельной спектроскопии в суправентрикулярной области; *b* – группировка вокселей по 9 областям интереса: 1–6 – воксели в белом веществе, 7–9 – воксели в медиальной коре (сером веществе)

Fig. 2. Areas of spectroscopic research: *a* – anatomical location of voxels of 2D multivoxel spectroscopy in the supraventricular region; *b* – grouping of voxels in 9 areas of interest: 1–6 – voxels in the white matter, 7–9 – voxels in the medial cortex (gray matter)

При анализе учитывалось анатомическое расположение воксела: область исследования разбивалась на 9 областей интереса, 6 из которых включали белое вещество, и 3 области включали медиальную кору (рис. 2, *b*).

ПЭТ-исследование проведено 17 больным с БП. Исследование выполнялось на позитронно-эмиссионном томографе GE Discovery-710. Радиофармпрепарат [18F]-фтордезоксиглюкозу (ФДГ) вводили внутривенно в дозе 4–5 mCi, сканирование начиналось через 30–40 мин после введения. Для количественного анализа скорости метаболизма глюкозы (СМГ) применялась следующая методика: на первом этапе индивидуальные изображения приводились к стандартной форме – координатному пространству стереотаксического атласа Талайрака [20], для чего использовался пакет программ Statistical Parametric Mapping (SPM-8) [21]. Затем при помощи программы WFU PicAtlas [22] вычислялись средние значения накопленной активности в областях интереса, соответствующих полям Бродмана (ПБ), применялась нормализация на среднее накопление ФДГ в головном мозге. Статистический анализ проводился с помощью программы Statistica for Windows 11.0. Использовался непараметрический критерий Манна – Уитни и коэффициент корреляции Спирмена.

## РЕЗУЛЬТАТЫ

Сравнение отношения метаболитов в обследованных группах показало, что NAA/Cr и NAA/Cho были снижены в группе БП по сравнению с контролем в двух областях интереса в белом веществе левого полушария и сером веществе медиальной коры (табл. 1). Отношение Cho/Cr в обследованных группах не различалось.

Кроме того, были выявлены отрицательные корреляции NAA/Cr и NAA/Cho в белом веществе левого полушария с тяжестью течения БП по Хен и Яру ( $r = -0,45$ ;  $p < 0,05$ ). При этом корреляции содержания NAA с возрастом не наблюдались, но выявлены отрицательные корреляции Cho/Cr в белом (БВ 2,  $r = -0,62$ ;  $p = 0,01$ ) и сером веществе (СВ 8,  $r = -0,77$ ;  $p < 0,001$ ) правого полушария с возрастом пациентов.

По данным, приведенным в табл. 1, видна региональная вариабельность содержания NAA: в обеих группах отношения, включающие этот метаболит, ниже в передне-лобных областях (БВ 1 и 4) по сравнению с другими областями интереса в белом веществе.

При сопоставлении данных МРС и ПЭТ с ФДГ были получены результаты, представленные в табл. 2.

Таблица 1  
Table 1

Отношение метаболитов по данным магнитно-резонансной спектроскопии в обследованных группах The ratio of metabolites according to magnetic resonance spectroscopy in the examined groups						
ОИ ROI	Отношение метаболитов Metabolite ratio	Болезнь Паркинсона Parkinson's disease		Контроль Control		p
		Среднее Average	Ст. откл. Std. dev.	Среднее Average	Ст. откл. Std. dev.	
Белое вещество правого полушария White matter of the right hemisphere						
1	NAA/Cr	1,58	0,12	1,58	0,13	–
	NAA/Cho	1,82	0,22	1,70	0,23	–
	Cho/Cr	0,86	0,11	0,91	0,14	–
2	NAA/Cr	1,66	0,15	1,68	0,13	–
	NAA/Cho	2,04	0,27	1,94	0,26	–
3	Cho/Cr	0,81	0,09	0,88	0,12	–
	NAA/Cr	1,71	0,13	1,71	0,18	–
	NAA/Cho	2,15	0,29	2,05	0,27	–
4	Cho/Cr	0,78	0,11	0,82	0,12	–
	Белое вещество левого полушария White matter of the left hemisphere					
	NAA/Cr	1,58	0,14	1,65	0,15	–
5	NAA/Cho	2,01	0,34	1,98	0,33	–
	Cho/Cr	0,79	0,10	0,83	0,12	–
	NAA/Cr	1,61	0,14	1,78	0,14	0,0007
6	NAA/Cho	1,99	0,28	2,09	0,22	0,0113
	Cho/Cr	0,80	0,09	0,84	0,09	–
	NAA/Cr	1,64	0,14	1,76	0,14	0,0069
7	NAA/Cho	2,21	0,27	2,23	0,21	–
	Cho/Cr	0,74	0,08	0,77	0,06	–
	Серое вещество медиальной коры Gray matter of the medial cortex					
8	NAA/Cr	1,39	0,10	1,43	0,12	–
	NAA/Cho	1,86	0,24	1,89	0,29	–
	Cho/Cr	0,75	0,08	0,76	0,09	–
9	NAA/Cr	1,31	0,12	1,36	0,08	0,0446
	NAA/Cho	1,87	0,27	1,92	0,20	–
	Cho/Cr	0,71	0,07	0,72	0,07	–
9	NAA/Cr	1,42	0,12	1,41	0,08	–
	NAA/Cho	2,39	0,36	2,39	0,21	–
	Cho/Cr	0,60	0,08	0,59	0,05	–

Примечание. ОИ – область интереса (здесь и в табл. 2), ст. откл. – стандартное отклонение.  
Note. ROI – region of interest (here and in table. 2), std. dev. – standard deviation.

Таблица 2  
Table 2

Корреляции отношения метаболитов (по данным МРС) со скоростью метаболизма глюкозы (по данным ПЭТ) Correlation of the ratio of metabolites (according MRS) to the speed of glucose metabolism (according PET)						
ОИ ROI	NAA/Cr		Cho/Cr		NAA/Cho	
	Поля Бродмана / Brodman areas					
	ЛП LH	ПП RH	ЛП LH	ПП RH	ЛП LH	ПП RH
БВ 1 WM 1	1–4 (0,71)**		9 (–0,50)*	9 (–0,69)**	21 (0,68)**	10 (0,54)*
			10 (–0,53)*	38 (–0,53)*		39 (0,72)**
			21 (–0,67)**	39 (–0,73)**		45 (0,52)*
			37 (–0,51)*	45 (–0,52)*		39 (0,66)**
			39 (–0,79)**	47 (–0,83)**		47 (0,73)**
БВ 2 WM 2	23 (0,52)*	44 (0,55)*	38 (–0,50)*	–	23 (0,66)**	37 (0,56)*
			39 (–0,56)*			

Окончание табл. 2  
End of table 2

ОИ ROI	NAA/Cr		Cho/Cr		NAA/Cho	
	Поля Бродмана / Brodman areas					
	ЛП LH	ПП RH	ЛП LH	ПП RH	ЛП LH	ПП RH
БВ 3 WM3	22 (0,59)*	22 (0,53)*	39 (-0,53)*	10 (-0,52)* 45 (-0,60)* 47 (-0,57)*	–	32 (0,59)*
БВ 4 WM 4	8 (0,60)* 9 (0,57)* 10 (0,57)* 46 (0,65)**	–	39 (-0,62)*	10 (-0,57)* 38 (-0,51)* 47 (-0,53)*	9 (0,51)* 10 (0,57)* 39 (0,71)** 47 (0,51)* 46 (0,59)*	10 (0,60)* 37 (0,53)*
БВ 5 WM 5	–	–	–	–	–	37 (0,54)*
БВ 6 WM 6	–	–	–	–	–	–
СВ 7 GM 7	1–4 (0,57)* 5 (0,61)* 6 (0,51)* 7 (0,76)***	5 (0,54)* 6 (0,60)*	38 (-0,65)** 39 (-0,65)**	38 (-0,72)** 47 (-0,55)*	–	–
СВ 8 GM 8	1–4 (0,69)**	1–4 (0,61)*	–	27, 28, 34–26 (-0,51)*	1–4 (0,57)*	–
СВ 9 GM 9	–	–	27, 28, 34–26 (-0,56)*	27, 28, 34–26 (-0,52)*	27, 28, 34–36 (0,54)*	27, 28, 34–36 (0,66)**

Примечание. БВ – белое вещество, СВ – серое вещество, ЛП – левое полушарие, ПП – правое полушарие.

Note. WM – white matter, GM - gray matter, LH – left hemisphere, RH – right hemisphere.

\*  $p < 0,05$ ; \*\*  $p < 0,01$ ; \*\*\*  $p < 0,001$ .

Как видно из табл. 2, отношение NAA/Cr в белом веществе положительно коррелировало с СМГ в лобной и поясной коре левого полушария и височной коре билатерально. При этом отношение NAA/Cr в медиальной коре коррелировало с СМГ в теменной и сенсомоторной коре и правого, и левого полушарий.

Кроме того, выявлены положительные корреляции NAA/Cho в белом веществе с СМГ в височной и поясной коре левого полушария, а также в лобной и теменной коре билатерально. Отношение Cho/Cr в белом веществе и медиальной коре суправентрикулярных областей отрицательно коррелировало со скоростью метаболизма глюкозы в лобной, теменной и височной коре.

## ОБСУЖДЕНИЕ

Таким образом, лучшему функциональному состоянию лобной, височной и поясной коры (согласно данным ПЭТ) соответствовало более высокое содержание NAA в суправентрикулярном белом веществе. NAA считается суррогатным маркером нейрональной целостности, а значит полученные данные свидетельствуют о взаимосвязи состояния коры и проводящих путей. Это также согласуются с отрицательными корреляциями NAA/Cr и NAA/Cho в белом веществе со степенью тяжести БП по Хен и Яру.

Сопоставление данных о метаболизме глюкозы с отношением Cho/Cr показывают, что чем выше данный показатель, тем ниже СМГ в ряде лобных, теменных и височных областей коры. При этом по сравнению с контрольной группой показатель Cho/Cr при БП не был ни повышен, ни снижен. Выявленные корреляции могут быть связаны как с концентрацией холина, так и креатина. Однако наличие противоположных по знаку корреляций СМГ с отношением NAA/Cho говорит о том, что, скорее всего, СМГ отрицательно коррелировало именно с содержанием холина. Пик Cho состоит из пиков триметиламиновых групп фосфохолина и глицерофосфохолина и небольшого количества свободного холина. Эти соединения являются важными промежуточными продуктами липидного метаболизма, они связаны с распадом и синтезом мембран, и содержание их повышено при заболеваниях, при которых наблюдается ускоренное обновление мембран [1–3].

Повышение интенсивности синтеза компонентов клеточных мембран также может сопровождаться увеличением количества промежуточных продуктов липидного метаболизма и повышение пика Cho [23]. Повышение концентрации холина характерно для активной демиелинизации, нейровоспаления и других процессов, при которых происходит распад мембран. В разных исследо-

ваниях были получены данные как о его повышении, так и понижении при нейродегенеративных заболеваниях. Рожкова и соавт. [24] в задней поясной извилине выявили увеличение Cho/Cr, причем эти изменения коррелировали с тяжестью когнитивных нарушений. Nie et al. [14] также выявили повышение Cho/Cr в задней поясной коре у больных БП с умеренным когнитивным расстройством. Региональная вариабельность содержания холина в головном мозге, наблюдавшаяся в нескольких работах [12–14], также усложняет понимание его роли в патофизиологии БП. Снижение Cho, обнаруженное в некоторых исследованиях [13, 14], может быть связано с повреждением структуры мембран нервных клеток в кортико-стриарной системе. С другой стороны, тенденция к повышению содержания холина и креатина [9, 13, 14] может быть признаком нейровоспаления. Поскольку большие концентрации холина и креатина содержатся в глии, чем в нервных клетках, они могут быть увеличены при нейровоспалении [25], хотя о повышении глиального маркера миоинозитола при БП не сообщалось. Таким образом, существующих сведений недостаточно для того, чтобы отнести холин и креатин при БП к маркерам нейровоспаления.

В данной работе повышение Cho/Cr, коррелировавшее с ухудшением церебрального метаболизма глюкозы, выявлено в визуально неизменном белом веществе, поэтому оно может быть связано, например с распадом мембран аксонов, что вызывает повышение концентрации холина и ухудшение метаболизма глюкозы в коре, поскольку количество работоспособных нейронов уменьшается. Согласно данным Rektor et al. [26], диффузное поражение микроструктуры белого вещества при БП предшествует изменениям в сером веществе, таким образом, признаки нарушений в белом веществе могут служить чувствительным признаком, предсказывающим разрушение нейронов при данной патологии. Kamagata et al. [27] выявили взаимосвязь повреждения белого вещества префронтальной области и мозолистого тела с когнитивным статусом при БП и предлагают использовать оценку состояния белого вещества для прогнозирования начала деменции при БП. Chondrogorgi et al. [28] изучали паттерны изменений белого вещества при сопровождающем БП умеренном когнитивном расстройстве и обнаружили локальные микроструктурные повреждения в мозолистом теле, *corona radiata* и *cingulum*, выраженность которых зависела от степени тяжести когнитивных нарушений, и считают прогрессирующую аксональную дегенера-

цию ключевым механизмом, лежащим в основе развития деменции при БП. Таким образом, возникновению и прогрессированию когнитивных нарушений при БП предшествуют мультифокальные микроструктурные изменения в белом веществе головного мозга, что может служить прогностическим критерием развития когнитивного дефицита.

Гипометаболизм глюкозы в теменной коре отражает тяжесть когнитивных нарушений разной этиологии [16], поэтому взаимосвязь содержания NAA в поясной коре и метаболизма глюкозы в ПБ 7, 39, 40 говорит, вероятно, о том, что функциональная активность поясной коры играет важную роль в поддержании когнитивного статуса. Это подтверждают и данные о корреляциях СМГ в поясной коре с показателями когнитивных тестов у больных БП, что было выявлено ранее [29]. В нашей предыдущей работе также было выявлено, что в группе больных БП с начальными проявлениями когнитивных нарушений снижен уровень СМГ в теменной коре в ПБ 7 и 39 [29], в которых в настоящем исследовании положительно коррелировало с содержанием NAA и отрицательно – с Cho. Ранее были выявлены корреляции NAA/Cr и NAA/Cho в белом веществе суправентрикулярных пространств с СМГ в поясной извилине у ВИЧ-инфицированных пациентов и при деменции, что может говорить о существовании общего элемента патогенеза когнитивных нарушений, связанного с функционированием лимбической системы [30].

Camicioli et al. [11] выявили уменьшение содержания NAA в задней поясной коре, Lewis et al. [31] – снижение NAA в передней поясной коре, коррелирующее с состоянием исполнительных функций и психотическими симптомами. Рожкова и соавт. [24] обнаружили уменьшение NAA/Cr в задней поясной извилине, причем его средние значения коррелировали с активацией этой области, связанной с функционированием «безусловной нейрональной сети спокойного бодрствования» [24]. Согласно Lewis et al. [31], снижение NAA/Cr в передней поясной извилине у больных БП коррелирует с ухудшением исполнительных функций и психотическими симптомами. Nie et al. [14] сообщают о снижении отношения NAA/Cr в затылочной доле и повышении Cho/Cr в задней поясной коре у больных БП с умеренным когнитивным расстройством по сравнению со здоровым контролем и когнитивно сохранными больными БП.

Согласно Ciurleo et al. [8], снижение уровня NAA, наблюдаемое во многих структурах мозга



при БП, отражает не только дегенерацию нервной ткани, в которую вовлечены кортикобазальные ганглио-таламокортикальные сети, но и метаболическую дисфункцию. Поскольку НАА синтезируется в митохондриях нервных клеток в энергозависимом процессе, его снижение при БП может подтверждать гипотезу, что в патогенезе БП первичным или вторичным является нарушение цепи митохондриального транспорта электронов [8]. Хотя снижение НАА наблюдается и при других нейродегенеративных заболеваниях, при БП оно может быть свидетельством повреждения митохондриального метаболизма, которое гипотетически участвует в процессе нейродегенерации [8].

## ЗАКЛЮЧЕНИЕ

Таким образом, НАА/Сг у больных БП было снижено в левом полушарии. При это наблюдались положительные корреляции содержания НАА преимущественно в передне-лобных областях с СМГ в лобной и височной области.

СМГ в корковых областях, входящих в состав паттерна когнитивного снижения при БП, отрицательно коррелировала с отношением Cho/Сг. Подобные взаимосвязи СМГ и холина не наблюдались у пациентов с другой патологией и, возможно, являются характерными для БП, что может быть важно для понимания его патогенеза.

Несмотря на то, что изменения концентраций указанных метаболитов описаны при многих видах неврологической патологии и неспецифичны для БП, МРС имеет потенциал при динамическом наблюдении пациентов и прогнозировании развития когнитивного дефицита. Однако для подтверждения этого предположения, разработки и выявления прогностических МРС-признаков требуются дополнительные лонгитюдные исследования.

## ЛИТЕРАТУРА / REFERENCES

1. Barker P.B. Bizzi A., De Stefano N., Gullapalli R.P., Lin D.M. Clinical MR Spectroscopy: Techniques and Applications. Cambridge University Press, 2009: 275.
2. Stagg C., Rothman D. Magnetic resonance spectroscopy. Tools for Neuroscience Research and Emerging Clinical Applications. Elsevier USA, 2014: 398.
3. Modo M., Bulte J. et al. Magnetic resonance neuroimaging. Methods in molecular biology. Springer, 2011: 711. DOI: 10.1007/978-1-61737-992-5\_9.
4. Li B.S., Wang H., Gonena O. Metabolite ratios to assumed stable creatine level may confound the quantification of proton brain MR spectroscopy. *Magnetic Resonance Imaging*. 2003; 21(8): 923–928. DOI: 10.1016/s0730-725x(03)00181-4.
5. Clarke C.E., Lowry M. Basal ganglia metabolite concentrations in idiopathic Parkinson's disease and multiple system atrophy measured by proton magnetic resonance spectroscopy. *European Journal of Neurology*. 2000; 7(6): 661–665. DOI: 10.1046/j.1468-1331.2000.00111.x.
6. Groger A., Kolb R., Schafer R., Klose U. Dopamine reduction in the substantia nigra of Parkinson's disease patients confirmed by in vivo magnetic resonance spectroscopic imaging. *PLoS ONE*. 2014; 9(1): e84081. DOI: 10.1371/journal.pone.0084081.
7. Тютин Л.А., Поздняков А.В., Станжевский А.А., Литвиненко И.В. Роль протонной магнитно-резонансной спектроскопии в комплексной диагностике болезни Паркинсона. *Медицинская визуализация*. 2006; 4: 105–111. [Tyutin L.A., Pozdnyakov A.V., Stanzhevsky A.A., Litvinenko I.V. The role of proton magnetic resonance spectroscopy in the complex diagnostics of Parkinson's disease. *Medical Visualization*. 2006; 4: 105–111 (in Russ.).]
8. Ciurleo R., Di Lorenzo G., Bramanti P., Marino S. Magnetic resonance spectroscopy: an in vivo molecular imaging biomarker for Parkinson's disease? *BioMed Research International*. 2014; 2014: ID 519816. DOI: 10.1155/2014/519816.
9. O'Neill J., Schuff N, Marks W.J. Jr., Feiwell R., Aminoff M. J., Weiner M. W. Quantitative 1H magnetic resonance spectroscopy and MRI of Parkinson's disease. *Movement Disorders*. 2002; 17(5): 917–927. DOI: 10.1002/mds.10214.
10. Lucetti C., Del Dotto P., Gambaccini G., Bernardini S., Bianchi M. C., Tosetti M., Bonuccelli U. Proton magnetic resonance spectroscopy (1H-MRS) of motor cortex and basal ganglia in de novo Parkinson's disease patients. *Neurological Sciences*. 2001; 22 (1): 69–70. DOI: 10.1007/s100720170051.
11. Camicioli R.M., Hanstock C.C., Bouchard T.P., Gee M., Fisher N.J., Martin W.R.W. Magnetic resonance spectroscopic evidence for presupplementary motor area neuronal dysfunction in Parkinson's disease. *Movement Disorders*. 2007; 22(3): 382–386. DOI: 10.1002/mds.21288.
12. Taylor-Robinson S.D., Turjanski N., Bhattacharya S., Seery J.P., Sargentoni J., Brooks D.J., Bryant D.J., Cox I.J. A proton magnetic resonance spectroscopy study of the striatum and cerebral cortex in Parkinson's disease. *Metabolic Brain Disease*. 1999; 14(1): 45–55. DOI: 10.1023/a:1020609530444.
13. Levin B.E., Katzen H. L., Maudsley A., Post J., Myerson C., Govind V., Nahab F., Scanlon B., Mittel A. Whole-brain proton MR spectroscopic imaging in Parkinson's disease. *Journal of Neuroimaging*. 2014; 24 (1): 39–44. DOI: 10.1111/j.1552-6569.2012.00733.x.
14. Nie K., Zhang Y., Huang B., Wang L., Zhao J., Huang Z., Gan R., Wang L. Marked N-acetylaspartate and choline metabolite changes in Parkinson's disease patients with mild cognitive impairment. *Parkinsonism and Related Disorders*. 2013; 19 (3): 329–334. DOI: 10.1016/j.parkreldis.2012.11.012.
15. Труфанов А.Г., Литвиненко И.В. МРС черной субстанции у первичных пациентов с болезнью Паркинсона, ранее не получавших леводопатерапию. В кн.: *Болезнь*

- Паркинсона и расстройства движений; под ред. Иллариошкина С.Н., Левина О.С. М.: РКИ Соверо пресс, 2014: 405. [Trufanov A.G., Litvinenko I.V. MRS of substantia nigra in patients with primary Parkinson's disease not previously treated with levodopa therapy. In book: *Parkinson's disease and movements disorders*; eds. Illarioshkin S.N., Levin O.S. Moscow: RKI Sovero press Publ., 2014: 405 (in Russ.)].
16. Медведев С.В., Скворцова Т.Ю., Красикова Р.Н. ПЭТ в России: позитронно-эмиссионная томография в клинике и физиологии. СПб., 2008: 319. [Medvedev S.V., Skvortsova T.Y., Krasikova R.N. PET in Russia: positron emission tomography in clinic and physiology. St.-Petersburg, 2008: 319 (in Russ.)].
  17. Huang C., Mattis P., Tang C., Perrine K., Carbon M., Eidelberg D. Metabolic brain networks associated with cognitive function in Parkinson's disease. *Neuroimage*. 2007; 34 (2): 714–723. DOI: 10.1016/j.neuroimage.2006.09.003.
  18. Nobili F., Morbelli S., Arnaldi D., Ferrara M., Campus C., Brugnolo F., Mazzei D., Mehrdad N., Sambuceti G., Rodriguez G. Radionuclide brain imaging correlates of cognitive impairment in Parkinson's disease (PD). *Journal of the Neurological Sciences*. 2011; 310 (1-2): 31–35. DOI: 10.1016/j.jns.2011.06.053.
  19. Lozza C., Baron J.C., Eidelberg D., Mentis M.J., Carbon M., Marie R.M. Executive processes in Parkinson's disease: FDG-PET and network analysis. *Hum. Brain Mapp*. 2004; 22 (3): 236–245. DOI: 10.1002/hbm.20033.
  20. Talairach J., Tournoux P. Co-planar stereotactic atlas of the human brain: 3-dimensional proportional system: an approach to cerebral imaging. Thieme New-York, 1988.
  21. Statistical parametric mapping. URL: [www.fil.ion.ucl.ac.uk/spm/](http://www.fil.ion.ucl.ac.uk/spm/) (05.06.2018).
  22. WFU Pick Atlas. URL: [www.nitrc.org/projects/wfu\\_pickatlas/](http://www.nitrc.org/projects/wfu_pickatlas/) (05.06.2018).
  23. Семенова Н.А., Ахадов Т.А., Петряйкин А.В., Сидорин С.С., Луковенков А.В., Варфоломеев С.Д. Нарушения метаболизма и взаимосвязь метаболических процессов в лобно-теменной коре мозга при тяжелой черепно-мозговой травме. Исследование методом локальной 1H-магнитно-резонансной спектроскопии. *Биохимия*. 2012; 77 (4): 493–500. [Semenova N.A., Akhadov T.A., Petryaykin A.V., Sidorin S.S., Lukovenkov A.V., Varfolomeev S.D. Metabolic disorders and interrelations of metabolic processes in human frontoparietal cortex in severe traumatic brain injury. Single voxel 1H magnetic resonance spectroscopy study. *Biochemistry*. 2012; 77 (4): 493–500 (in Russ.)].
  24. Рожкова З.З., Карасевич Н.В., Омельченко А.Н., Карabanь И.Н. Особенности функционирования безусловной нейрональной сети в состоянии покоя и церебрального метаболизма у пациентов с болезнью Паркинсона и различным когнитивным статусом по данным фМРТ и *in vivo* 1H МРС. В кн.: *Болезнь Паркинсона и расстройства движений*; под ред. Иллариошкина С.Н., Левина О.С. М.: РКИ Соверо пресс, 2014: 405. [Rozhkova Z.Z., Karasevich N.V., Omelchenko A.N., Karaban I.N. Features of the functioning of default mode network and cerebral metabolism in patients with Parkinson's disease and different cognitive status according to fMRI and *in vivo* 1H MRS. In book: *Parkinson's disease and movements disorders*; eds. Illarioshkin S.N., Levin O.S. Moscow: RKI Sovero press Publ., 2014: 405 (in Russ.)].
  25. Brand A., Richter-Landsberg C., Leibfritz D. Multinuclear NMR studies on the energy metabolism of glial and neuronal cells. *Developmental Neuroscience*. 1993; 15 (3–5): 289–298. DOI: 10.1159/000111347ю.
  26. Rektor I., Svatkova A., Vojtisek L., Zikmundova I., Vanček J., Kiraly A., Szabo N. White matter alterations in Parkinson's disease with normal cognition precede gray matter atrophy. *PLoS ONE*. 2018; 13 (1): e0187939. DOI: 10.1371/journal.pone.0187939.
  27. Kamagata K., Motoi Y., Tomiyama H., Abe O., Ito K., Shimoji K., Suzuki M., Hori M., Nakanishi A., Sano T., Kuwatsuru R., Sasai K., Aoki S., Hattori N. Relationship between cognitive impairment and white-matter alteration in Parkinson's disease with dementia: tract-based spatial statistics and tract-specific analysis. *Eur. Radiol*. 2013; 23 (7): 1946–1955. DOI: 10.1007/s00330-013-2775-4.
  28. Chondrogiorgi M., Astrakas L.G., Zikou A.K., Weis L., Xydis V.G., Antonini A., Argyropoulou M.I., Konitsiotis S. Multifocal alterations of white matter accompany the transition from normal cognition to dementia in Parkinson's disease patients. *Brain Imaging Behav*. 2018; 13 (5): 1–9. DOI: 10.1007/s11682-018-9863-7.
  29. Хоменко Ю.Г., Сусин Д.С., Катаева Г.В., Иришина Ю.А., Заволоков И.Г. Особенности церебрального метаболизма глюкозы у больных с когнитивными нарушениями при болезни Паркинсона. *Журнал неврологии и психиатрии им. С.С. Корсакова*. 2017; 117 (5): 46–51. [Khomenko Y.G., Susin D.S., Kataeva G.V., Irishina Y.A., Zavolokov I.G. Characteristics of cerebral glucose metabolism in patients with cognitive impairment in Parkinson's disease. *S.S. Korsakov Journal of Neurology and Psychiatry*. 2017; 117 (5): 46–51 (in Russ.)]. DOI: 10.17116/jnevro20171175146-51.
  30. Громова Е.А., Богдан А.А., Катаева Г.В., Котомин И.А., Хоменко Ю.Г., Коротков А.Д., Трофимова Т.Н., Рассохин В.В., Беляков Н.А. Особенности функционального состояния структур головного мозга у ВИЧ-инфицированных пациентов. *Лучевая диагностика и терапия*. 2016; 1: 41–48. [Gromova E.A., Bogdan A.A., Kataeva G.V., Kotomin I.A., Khomenko Y.G., Korotkov A.D., Trofimova T.N., Rassohin V.V., Belyakov N.A. Peculiarities of the brain functional state in HIV patients. *Diagnostic Radiology and Radiotherapy*. 2016; (1): 41–48 (in Russ.)]. DOI: 10.22328/2079-5343-2016-1-41-48.
  31. Lewis S.J.G., Shine J. M., Duffy S., Halliday G., Naismith S.L. Anterior cingulate integrity: executive and neuropsychiatric features in Parkinson's disease. *Movement Disorders*. 2012; 27 (10): 1262–1267. DOI: 10.1002/mds.25104.

## Вклад авторов

Хоменко Ю.Г. – постпроцессинг ПЭТ и МРС изображений, анализ данных. Милыхина И.В. – отбор пациентов для включения в группу, проведение неврологического осмотра. Грачева Е.В. – проведение неврологического осмотра и исследование когнитивных функций.

Катаева Г.В. – проведение статистического анализа данных. Богдан А.А. – проведение МРС исследования. Громова Е.А. – проведение ПЭТ исследования, дизайн исследования. Сусин Д.С. – проведение ПЭТ исследования, клинический анализ ПЭТ изображений.

## Author contributions

Khomenko Yu.G. – post-processing of PET and MRS images, data analysis.

Milyukhina I.V. – selection of patients for inclusion in the group, conducting a neurological examination.

Gracheva E.V. – conducting a neurological examination and the study of cognitive functions.

Kataeva G.V. – conducting statistical data analysis.

Bogdan A.A. – MRS research.

Gromova E.A. – conducting PET research, research design.

Susin D.S. – conducting PET research, clinical analysis of PET images.

## Сведения об авторах

Хоменко Юлия Геннадьевна, канд. психол. наук, науч. сотрудник, лаборатория нейровизуализации, ИМЧ им. Н.П. Бехтеревой РАН, г. Санкт-Петербург. ORCID iD 0000-0001-7593-499X.

Милыхина Ирина Валентиновна, канд. мед. наук, руководитель научно-клинического центра нейродегенеративных заболеваний клиники, ст. науч. сотрудник, отдел экологической физиологии, НИИ экспериментальной медицины; ст. науч. сотрудник, ПСПбГМУ им. И.П. Павлова, г. Санкт-Петербург. ORCID iD 0000-0002-6433-542X.

Грачева Елизавета Викторовна, врач-невролог, научно-клинический центр нейродегенеративных заболеваний клиники, НИИ экспериментальной медицины, г. Санкт-Петербург. ORCID iD 0000-0002-7878-7291.

Катаева Галина Вадимовна, канд. биол. наук, зам. директора по науке, ИМЧ им. Н.П. Бехтеревой РАН, г. Санкт-Петербург. ORCID iD 0000-0003-0463-9832.

Богдан Андрей Александрович, мл. науч. сотрудник, лаборатория нейровизуализации, ИМЧ им. Н.П. Бехтеревой РАН, г. Санкт-Петербург. ORCID iD 0000-0002-2836-1516.

Громова Елена Анатольевна, канд. мед. наук, зав. отделением лучевой диагностики, ИМЧ им. Н.П. Бехтеревой РАН, г. Санкт-Петербург. ORCID iD 0000-0001-7723-8242.

Сусин Даниил Сергеевич, канд. мед. наук, мл. науч. сотрудник, лаборатория нейровизуализации, ИМЧ им. Н.П. Бехтеревой РАН, г. Санкт-Петербург. ORCID iD 0000-0002-4974-5690.

(✉) Хоменко Юлия Геннадьевна, e-mail: khomenko@ihb.spb.ru.

## Authors information

Khomenko Iuliia G., PhD, Researcher, Neuroimaging Laboratory, Bechtereva Institute of the Human Brain of the Russian Academy of Sciences, St. Petersburg, Russian Federation. ORCID iD 0000-0001-7593-499X.

Miliukhina Irina V., PhD, Head of the Scientific Center for Neurodegenerative Disease, Institute of Experimental Medicine; Senior Researcher, Pavlov First Saint Petersburg State Medical University, St. Petersburg, Russian Federation. ORCID iD 0000-0002-6433-542X.

Gracheva Elizaveta V., Neurologist, Scientific Center for Neurodegenerative Disease, Institute of Experimental Medicine, St. Petersburg, Russian Federation. ORCID iD 0000-0002-7878-7291.

Kataeva Galina V., PhD, Deputy Director for Science, Neuroimaging Laboratory, Bechtereva Institute of the Human Brain of the Russian Academy of Sciences, St. Petersburg, Russian Federation. ORCID iD 0000-0003-0463-9832.

Bogdan Andrey A., Junior Researcher, Neuroimaging Laboratory, Bechtereva Institute of the Human Brain of the Russian Academy of Sciences, St. Petersburg, Russian Federation. ORCID iD 0000-0002-2836-1516.

Gromova Elena A., PhD, Head of Radiology Department, Bechtereva Institute of the Human Brain of the Russian Academy of Sciences, St. Petersburg, Russian Federation. ORCID iD 0000-0001-7723-8242.

Susin Daniil S., PhD, Junior Researcher, Neuroimaging Laboratory, Bechtereva Institute of the Human Brain of the Russian Academy of Sciences, St. Petersburg, Russian Federation. ORCID iD 0000-0002-4974-5690.

(✉) Khomenko Iuliia G., e-mail: khomenko@ihb.spb.ru.

Поступила в редакцию 16.08.2018  
Подписана в печать 12.09.2019

Received 16.08.2018  
Accepted 12.09.2019