

## Проблема гипердиагностики синдрома экстравазальной компрессии позвоночных артерий

Шведов А.Н.<sup>1</sup>, Ивченко А.О.<sup>1</sup>, Федорова Е.П.<sup>2</sup>, Ивченко О.А.<sup>1</sup>

<sup>1</sup> Сибирский государственный медицинский университет (СибГМУ)  
Россия, 634050, г. Томск, Московский тракт, 2

<sup>2</sup> Медицинское объединение «Здоровье»  
Россия, 634034, г. Томск, Котовского, 19

### РЕЗЮМЕ

Синдромом экстравазальной компрессии позвоночных артерий называют симптомокомплекс, возникающий в результате гемодинамически значимой частичной или полной обструкции позвоночных артерий экстравазальными структурами. В клинической практике данное состояние чаще всего называют синдромом позвоночной артерии. Компрессии может быть подвержен любой сегмент, но наиболее часто поражение определяют на уровне С1–С2. Отечественные авторы считают компрессию позвоночных артерий распространенной причиной широкого спектра жалоб пациента, включая головокружение, головные боли и субъективный шум в голове. В отдельных работах сообщают, что синдром позвоночной артерии развивается у 50% пациентов с дегенеративными изменениями шейного отдела позвоночника.

В мировой литературе синдром компрессии позвоночных артерий, который чаще именуется «синдром лучника» (bow hunter's syndrome), называют редкой патологией. Чем обусловлена столь выраженная разница частоты выявления компрессии позвоночных артерий в отечественной и мировой литературе? К возможным причинам указанного феномена могут быть отнесены: отсутствие единых диагностических критериев, низкая осведомленность об альтернативных диагнозах и неверная интерпретация жалоб пациента. Очевидным является необходимость коррекции указанных факторов с целью снижения вероятности гипердиагностики синдрома позвоночной артерии и повышения качества оказания медицинской помощи.

**Ключевые слова:** синдром позвоночной артерии, компрессия, ультразвуковая диагностика, критерии, гипердиагностика.

**Конфликт интересов.** Авторы декларируют отсутствие явных и потенциальных конфликтов интересов, связанных с публикацией настоящей статьи.

**Для цитирования:** Шведов А.Н., Ивченко А.О., Федорова Е.П., Ивченко О.А. Проблема гипердиагностики синдрома экстравазальной компрессии позвоночных артерий. *Бюллетень сибирской медицины*. 2021; 20 (2): 210–215. <https://doi.org/10.20538/1682-0363-2021-2-210-215>.

---

## The problem of overdiagnosis of vertebral artery compression syndrome

Shvedov A.N.<sup>1</sup>, Ivchenko A.O.<sup>1</sup>, Fedorova E.P.<sup>2</sup>, Ivchenko O.A.<sup>1</sup>

<sup>1</sup> Siberian State Medical University (SSMU)  
2, Moscow Trakt, Tomsk, 634050, Russian Federation

<sup>2</sup> Medical Association “Zdorovie”  
19, Kotovskogo Str., Tomsk, 634034, Russian Federation

---

✉ Шведов Андрей Николаевич, e-mail: doc.shvedov@gmail.com

**ABSTRACT**

Vertebral artery compression is a syndrome that occurs as a result of hemodynamically significant partial or complete obstruction of vertebral arteries by extravascular structures. In clinical practice, this condition is most often called vertebral artery syndrome. Any vertebral segments can be compressed, but most often the lesion is determined at the level of C1–C2. Russian authors consider vertebral artery compression to be a common cause of a wide range of patient complaints, including dizziness, headaches, and subjective tinnitus. In some studies, it is reported that vertebral artery syndrome develops in 50% of patients with degenerative changes in the cervical spine.

In the world literature, vertebral artery compression syndrome which is often referred to as “bow hunter’s syndrome” is called a rare pathology. Such a pronounced difference in the frequency of detection of vertebral artery compression in Russian and world literature may be associated with a lack of common diagnostic criteria, low awareness of alternative diagnoses, and incorrect interpretation of patient complaints. It is obvious that these factors need to be corrected in order to reduce the likelihood of overdiagnosis of vertebral artery compression syndrome and improve the quality of medical care.

**Key words:** vertebral artery syndrome, compression, ultrasound imaging, criteria, overdiagnosis.

**Conflict of interest.** The authors declare the absence of obvious and potential conflicts of interest related to the publication of this article.

**Source of financing.** The authors state that they received no funding for the study.

**For citation:** Shvedov A.N., Ivchenko A.O., Fedorova E.P., Ivchenko O.A. The problem of overdiagnosis of vertebral artery compression syndrome. *Bulletin of Siberian Medicine*. 2021; 20 (2): 210–215. <https://doi.org/10.20538/1682-0363-2021-2-210-215>.

**ВВЕДЕНИЕ**

Синдромом экстравазальной компрессии позвоночных артерий (ПА) называют симптомокомплекс, возникающий в результате гемодинамически значимой частичной или полной обструкции ПА экстравазальными структурами. В клинической практике данное состояние чаще всего называют синдромом позвоночной артерии (СПА). Компрессии может быть подвержен любой сегмент (рис. 1), но наиболее часто поражение определяют на уровне C1–C2 [1].

Отечественные авторы считают компрессию ПА распространенной причиной широкого спектра жалоб пациента, включая головокружение, головные боли и субъективный шум в голове [2]. Имеются публикации, в которых компрессия ПА выявлена у 45% пациентов с жалобами на головокружение [3]. Также в отдельных работах сообщают, что СПА развивается у 50% пациентов с дегенеративными изменениями шейного отдела позвоночника [4].

При этом в мировой литературе синдром компрессии ПА, который чаще именуется «синдром лучника» (bow hunter’s syndrome), называют редкой патологией [5, 6]. Это прекрасно продемонстрировано в систематическом обзоре, в котором V. Rastogi и соавт. (2015) за промежуток между 1966 и 2013 г. обнаружили только 153 описанных в литературе случая компрессии ПА [7]. Чем обусловлена столь выраженная разница частоты выявления компрессии ПА в отечественной и мировой литературе?

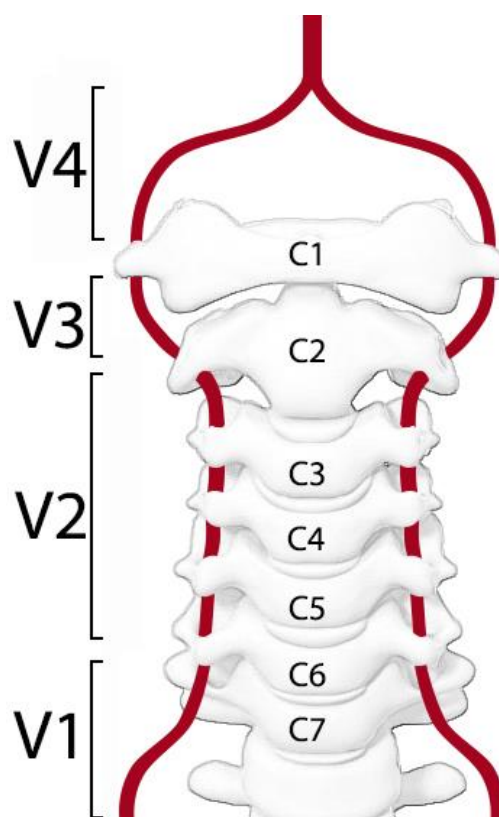


Рис. 1. Сегменты позвоночной артерии: V1 – от устья ПА до вхождения в канал поперечных отростков; V2 – ПА проходит в канале поперечных отростков; V3 – ПА от C2 до входа в полость черепа; V4 – интракраниальный сегмент ПА

К возможным причинам указанного феномена могут быть отнесены отсутствие единых диагностических критериев, низкая осведомленность об альтернативных диагнозах и неверная интерпретация жалоб пациента.

## ОТСУТСТВИЕ ЕДИНЫХ ДИАГНОСТИЧЕСКИХ КРИТЕРИЕВ СПА

На сегодняшний день отсутствуют единые рекомендации по диагностике компрессии ПА [8, 9], в результате чего большинство авторов используют различные критерии и методы обследования пациентов. Компьютерная томография и магнитно-резонансная томография имеют место в диагностике СПА, однако необходимость выполнения ротации головы (с задержкой в данной позиции как минимум 2 мин) для демонстрации компрессии несет потенциальный риск неврологических осложнений [10], в связи с чем исследователи для верификации диагноза применяют контрастную ангиографию [5, 11]. Чаще всего диагностическими критериями СПА считают дефект заполнения ПА при ротации головы с возникновением клинических проявлений. Учитывая инвазивность и относительно высокую стоимость процедуры, как правило, ангиографию выполняют после выявления признаков компрессии ПА во время ультразвукового исследования [12].

Следует отметить, что ультразвуковые критерии СПА варьируют от автора к автору. Так, например, Т.В. Захматова и соавт. (2014) при дуплексном исследовании оценивали влияние экстравазальных воздействий на ПА путем расчета отношений показателей кровотока (объемная скорость кровотока в

V3 сегменте к V1, усредненная по времени максимальная скорость кровотока в V3 сегменте к V1). При значении V3 : V1 более 1,0 кровотоки расценивали как компенсированный, менее 0,7 – как декомпенсированный [13]. М.Л. Дическул и В.П. Куликов (2011) продемонстрировали, что при ротации головы у пациентов с патологией шейного отдела позвоночника пиковая систолическая скорость (ПСС) в V4 сегменте ПА значительно снижалась по сравнению со здоровыми добровольцами [14].

В качестве диагностического порога авторы выбрали снижение ПСС  $\geq 30\%$  [14]. В последующем тот же коллектив авторов изучал показатели кровотока в ПА при поворотных пробах у пациентов с вертебро-базилярной недостаточностью (ВБН). Для этого выполняли дуплексное сканирование субокципитального и интракраниального сегментов ПА у 70 пациентов с I–II стадией вертебро-базилярной недостаточностью (ВБН) по классификации А.Б. Сителя [15] и 28 здоровых волонтеров. По результатам исследования авторы заключили, что снижение ПСС кровотока  $\geq 30\%$  в V4 сегменте ПА при поворотных пробах головы является высокоспецифичным показателем экстравазального воздействия – 98 (ДИ 94,8–99,8)% с прогностической ценностью 94,6 (ДИ 81,8–99,2)%, степень снижения ПСС была значительно больше у пациентов с ВБН ( $p < 0,05$ ). Также отмечено, что отсутствие изменений ПСС при выполнении поворотных проб не является гарантией отсутствия экстравазального воздействия на ПА [16]. Основным методологическим дефектом вышеуказанной работы является использование классификации ВБН А.Б. Сителя (таб. 1).

Таблица 1

Классификации вертебро-базилярной недостаточности (по А.Б. Сителю, 2008)	
Стадия	Клинические характеристики
I	Характеризуется преобладанием субъективной симптоматики над объективно выявляемыми нарушениями движения и чувствительности, имеется фоновая вегетативная дисфункция, легкие кратковременные головокружения, периоды нечеткости зрения. Функциональные блокады выявляются в краниоцервикальном сочленении, области шейно-грудного перехода и пояснице, являющейся сопряженным сегментом для шейного отдела позвоночника, так как имеет с ним соименную кривизну – лордоз. Для этой стадии характерен также синдром нижней косой мышцы головы, рефлекторная контрактура мышц шеи, синдром передней грудной стенки, межлопаточный болевой синдром
II	Характеризуется более интенсивными и более длительными приступами головокружения, приступами головных болей, часто – в половине головы, начинающихся, как правило, болью в шее или заушной области. Отмечаются периоды нарушения слуха в виде его снижения, появления шумов и гула в ухе, нарушение равновесия; зрительных расстройств в виде «мушек», тумана перед глазами; болей в области сердца, не связанных с нагрузкой, экстрасистолией. Функциональные блокады, в отличие от первой стадии, выявляются и в среднем, и верхнем шейных отделах, поясничный лордоз выпрямлен. Выражены ограничения при ротации головы в стороны, ротация болезненная
III	Характеризуется более выраженной клинической картиной: тяжелыми приступами головной боли, при которой анальгетики и нестероидные противовоспалительные препараты не приносят облегчения, головокружениями с тошнотой и рвотой, приступами drop-атак. Приступы провоцируются запрокидыванием головы кзади и резким поворотом в сторону, перемещением на эскалаторе или в транспорте. Функциональные блокады выявляются во всех позвоночных двигательных сегментах шейного и поясничного отдела позвоночника
IV	Клинически совпадает с дисциркуляторной энцефалопатией III стадии, так как у больных имеются признаки перенесенных инсультов в каротидном бассейне и стволе мозга, стойкий неврологический дефицит

Из табл. 1 видно, что клинические признаки I и II стадии ВБН по А.Б. Сителю носят неспецифический характер и могут быть проявлениями огромного спектра различных патологических, либо физиологических состояний. К сожалению, данное обстоятельство заставляет с осторожностью относиться к выводам М.Л. Дическул и В.П. Куликова, поскольку исследование проводилось на гетерогенной группе больных, жалобы которых, вероятнее всего, были обусловлены различными заболеваниями (первичные головные боли [17], доброкачественное пароксизмальное позиционное головокружение (ДППГ) [18] и прочие [19]).

Отсутствие единых ультразвуковых критериев диагностики СПА характерно не только для Российской Федерации, но и прослеживается в Японии. Так, коллектив под руководством М. Kamouchi (2003) при выполнении дуплексного исследования у пациентов с подозрением на компрессию ПА ориентируется на качественные показатели кровотока в ПА (снижение ПСС в V2 сегменте и исчезновение диастолического компонента при поворотных пробах) [20], в то время как Y. Iguchi и соавт. (2006) оценивали качественные характеристики кровотока задней мозговой артерии

(ЗМА) и базилярной артерии при транскраниальной доплерографии [11].

Следует отметить, что исчезновение диастолического компонента в ПА при поворотных пробах в качестве признака компрессии ПА используют и J. Yeh и соавт. (2005) [21]. Дополнительным критерием являлось снижение ПСС более чем на 50% в экстракраниальных сегментах ПА при выполнении функциональных проб во время дуплексного исследования. Оценку скоростных показателей кровотока в ЗМА при транскраниальной доплерографии активно используют и за пределами Японии. В частности, снижение ПСС в ЗМА  $\geq 50\%$  от базовой при ротации головы является критерием компрессии ПА в диагностических отделениях США и Европы [5, 12, 22].

Обобщенные критерии представлены в табл. 2. В своей практике при подозрении у пациента СПА мы оцениваем изменения кровотока в V2 сегменте ПА во время ротационных проб. При снижении ПСС  $\geq 50\%$ , исчезновении диастолического компонента и появлении характерных жалоб, что встречается довольно редко, пациенту рекомендуется выполнение ангиографии для верификации диагноза.

Таблица 2

Ультразвуковые критерии экстравазального воздействия на позвоночные артерии		
Автор	Метод исследования	Критерий
М.Л. Дическул, 2012 [16]	Дуплексное исследование	Снижение ПСС кровотока $\geq 30\%$ в V4 сегменте ПА при поворотных пробах головы
Т.В. Захматова, 2014 [13]	Дуплексное исследование	Отношение объемной или усредненной по времени максимальной скорости кровотока в V3 к V1 более 1,0 – кровоток компенсированный; менее 0,7 – декомпенсированный
М. Kamouchi, 2003 [20]	Дуплексное исследование	Качественные изменения кровотока в ПА (снижение ПСС в V2 сегменте и исчезновение диастолического компонента при поворотных пробах)
J. Yeh, 2005 [21]	Дуплексное исследование	Снижение ПСС $\geq 50\%$ в экстракраниальных сегментах ПА и исчезновение диастолического компонента при поворотных пробах
Y. Iguchi, 2006 [11]	Транскраниальная доплерография	Качественные изменения кровотока в ЗМА и базилярной артерии (постепенное снижение кровотока с его итоговым прекращением при максимальной ротации головы)
M. Sturzenegger, 1994 [22], M.D. Vilela, 2005 [12], G.F. Jost, 2015 [5]	Транскраниальная доплерография	Снижение ПСС в ЗМА $\geq 50\%$ при ротации головы с последующей реактивной гиперемией при возврате головы в нейтральную позицию с повышением ПСС $>10\%$ от базовой скорости

Из представленных данных отчетливо наблюдается отсутствие единых ультразвуковых критериев СПА, что естественным образом сказывается на различии частоты выявления компрессии ПА в отдельных диагностических центрах. Однако ультразвуковому исследованию пациента предшествует анализ жалоб и анамнеза, неверная интерпретация которых также может приводить к гипердиагностике СПА.

## ОЦЕНКА ЖАЛОБ И АНАМНЕЗА ПАЦИЕНТА С ПОДОЗРЕНИЕМ СПА

Интерпретация жалоб и анамнеза пациента имеет большое значение, поскольку с этого начинается

формулирование диагностической гипотезы [23] и дифференциальный диагноз в целом [24]. К классическим жалобам при СПА относят головокружение, головную боль, тошноту, рвоту и зрительные нарушения при ротации головы с купированием приступа при возврате в нейтральную позицию [10]. В зарубежной литературе указанные жалобы рассматривают в рамках ВБН, которая включает только транзиторную ишемическую атаку и ишемический инсульт в вертебро-базилярном бассейне. То есть ВБН характеризуется исключительно как острое нарушение мозгового кровообращения (ОНМК).



В российских источниках под ВБН помимо ОНМК понимают вариант хронической ишемии головного мозга [25], диагноза, под маской которого часто протекают другие заболевания (головная боль напряжения, депрессивные расстройства и т.д.) [26]. Возможно, разница восприятия ВБН (как острого состояния в зарубежной литературе и как хронического процесса в отечественной) внесет вклад в гипердиагностику СПА в российских источниках. В то же время клинические проявления компрессии ПА являются неспецифичными и могут встречаться при различной патологии. Так, например, самой частой причиной головокружения у взрослых является ДППГ [27], а частой причиной головных болей – мигрень [28]. Оба состояния нередко сопровождаются тошнотой, рвотой и зрительными нарушениями. Учитывая, что при ДППГ приступ головокружения может быть спровоцирован поворотом головы [29], при обследовании пациента с головокружением сле-

дует в первую очередь заподозрить именно эту патологию, а не редко встречающуюся компрессию ПА [7]. Однако низкая осведомленность врачей лечебно-диагностического звена о ДППГ [30] и хронической мигрени [31] также может приводить к неверной интерпретации жалоб пациента с последующей гипердиагностикой СПА.

Конечно, причины гипердиагностики СПА не ограничиваются отсутствием единых критериев и неверной интерпретацией жалоб пациента. Не стоит забывать и о когнитивных искажениях в процессе диагностического поиска, к которым относятся предвзятость доступности (availability bias), предвзятость подтверждения (confirmation bias) и эффект якорения (anchoring bias). В табл. 3 представлены описания и примеры перечисленных психологических феноменов. Интересующийся читатель может найти более подробную информацию о них в работе E.D. O'Sullivan и S.J. Schofield [32].

Таблица 3

Краткий перечень возможных когнитивных искажений		
Когнитивное искажение	Определение	Пример
Предвзятость доступности	Переоценка вероятности диагноза, основанная на легкости, с которой он приходит на ум	Постановка диагноза на основании предыдущего пациента с похожими симптомами
Предвзятость подтверждения	Избирательное предпочтение данных, подтверждающих диагноз	Использование научных публикаций, где описаны критерии, подтверждающие диагноз с игнорированием альтернативных публикаций
Эффект якорения	Стремление придерживаться определенного диагноза, несмотря на доказательства опровержения	Отказ доктора сменить диагноз СПА, несмотря на подтвержденный коллегой диагноз ДППГ

## ЗАКЛЮЧЕНИЕ

Различные подходы к интерпретации диагностических критериев СПА находят отражение в разной частоте диагностики компрессии ПА. Очевидным являются необходимость разработки единых критериев диагностики СПА и повышение осведомленности врачей лечебно-диагностического звена об альтернативных диагнозах (ДППГ, мигрень и другие заболевания) с целью снижения вероятности гипердиагностики СПА и повышения качества оказания медицинской помощи.

## ЛИТЕРАТУРА

- Jadeja N., Nalleballe K. Pearls & Oy-sters: Bow hunter syndrome: A rare cause of posterior circulation stroke: Do not look the other way. *Neurology*. 2018; 91 (7): 329–331. DOI: 10.1212/WNL.0000000000006009.
- Молоков Д.Д., Ягунов П.В., Молоков В.Д. Восстановительное лечение синдрома позвоночной артерии. *Сибирский медицинский журнал*. 2010; 97 (6): 266–267.
- Алексеева Н.С. Головокружение, обусловленное патологией шейного отдела позвоночника. *Лечащий врач*. 2009; (7): 60–63.
- Зиновьева Г.А., Бабанина Л.П. Синдром позвоночной артерии при вертеброгенной патологии шейного отдела позвоночника. *Вестник ВолгГМУ*. 2006; 1 (17): 9–13.
- Jost G.F., Dailey A.T. Bow hunter's syndrome revisited: 2 new cases and literature review of 124 cases. *Neurosurgical Focus*. 2015; 38 (4): 1–15. DOI: 10.3171/2015.1.FOCUS14791.
- Simpkin C.T., Davis K.E., Davis B.S., Vosko A.M., Jorgensen M.E. Bow hunter's syndrome in a patient with vertebral artery atresia, an arcuate foramen, and unilateral deafness: a case report. *Radiol. Case Rep*. 2017; 12 (3): 597–601. DOI: 10.1016/J.RADCR.2017.04.001.
- Rastogi V., Rawls A., Moore O. et al. Rare etiology of Bow Hunter's Syndrome and systematic review of literature. *J. Vasc. Interv. Neurol*. 2015; 8 (3): 7–16.
- Go G., Hwang S.H., Park I.S., Park H. Rotational vertebral artery compression: Bow Hunter's Syndrome. *J. Korean Neurosurg Soc*. 2013; 54 (3): 243–245. DOI: 10.3340/JKNS.2013.54.3.243.
- Mileva N.B., Vassilev D.I., Serbezova I., Rigatelli G., Gill R.J. Vertebral artery stenting in a patient with Bow Hunter's Syndrome. *JACC: Case Reports*. 2019; 1 (1): 73–74. DOI: 10.1016/J.JACCAS.2019.05.010.
- Duan G., Xu J., Shi J., Cao Y. Advances in the Pathogenesis, Diagnosis and Treatment of Bow Hunter's Syndrome.

- me: A comprehensive review of the literature. *Interv. Neurol.* 2016; 5 (1-2): 29–38. DOI:10.1159/000444306.
11. Iguchi Y., Kimura K., Shibazaki K., Iwanaga T., Ueno Y., Inoue T. Transcranial doppler and carotid duplex ultrasonography findings in Bow hunter's syndrome. *J. Neuroimaging.* 2006; 16 (3): 278–280. DOI: 10.1111/J.1552-6569.2006.00040.X.
  12. Vilela M.D., Goodkin R., Lundin D.A., Newell D.W. Rotational vertebrobasilar ischemia: hemodynamic assessment and surgical treatment. *Neurosurgery.* 2005; 56 (1): 36–45. DOI: 10.1227/01.NEU.0000146441.93026.CE.
  13. Захматова Т.В., Щедренок В.В., Могучая О.В., Себелев К.И., Красношлык П.В. Сравнительный анализ гемодинамики по позвоночным артериям при травме и дегенеративных заболеваниях шейного отдела позвоночника методом цветового дуплексного сканирования. *Российский биомедицинский журнал.* 2014; 15 (2): 352–365.
  14. Дическул М.Л., Куликов В.П. Влияние максимальной ротации головы на показатели кровотока в интракраниальном сегменте позвоночных артерий. *Мануальная терапия.* 2011; 41 (1): 27–32.
  15. Ситель А.Б., Нефедов А.Ю. Лечение спондилогенной вертебрально-базиллярной недостаточности методами мануальной терапии-активная профилактика мозгового ишемического инсульта. *Мануальная терапия.* 2008; 29 (1): 22–31.
  16. Дическул М.Л., Куликов В.П. Ультразвуковая оценка динамики кровотока в позвоночных артериях при поворотах головы. *Фундаментальные исследования.* 2012; (5-1): 22–25.
  17. Yeh W.Z., Blizzard L., Taylor B.V. What is the actual prevalence of migraine? *Brain Behav.* 2018; 8 (6): 1–6. DOI: 10.1002/BRB3.950.
  18. Ciorba A., Cogliandolo C., Bianchini C. et al. Clinical features of benign paroxysmal positional vertigo of the posterior semicircular canal. *SAGE Open Med.* 2019; 7: 2050312118822922. DOI: 10.1177/2050312118822922.
  19. Nicolas-Puel C., Faulconbridge R.L., Guitton M., Puel J.L., Mondain M., Uziel A. Characteristics of tinnitus and etiology of associated hearing loss: a study of 123 patients. *Int. Tinnitus J.* 2002; 8 (1): 37–44.
  20. Kamouchi M., Kishikawa K., Matsuo R. et al. Ultrasonographic detection of extracranial vertebral artery compression in bow hunter's brain ischemia caused by neck rotation. *Cerebrovasc. Dis.* 2003; 16 (3): 303–305. DOI: 10.1159/000071134.
  21. Yeh J.F., Lin Y.J., Po H.L. et al. A case of bow hunter's stroke caused by non-dominant vertebral artery. *Acta Neurol. Taiwan.* 2005; 14 (2): 69–73.
  22. Sturzenegger M., Newell D.W., Douville C., Byrd S., Schoonover K. Dynamic transcranial Doppler assessment of positional vertebrobasilar ischemia. *Stroke.* 1994; 25 (9): 1776–1783. DOI: 10.1161/01.STR.25.9.1776.
  23. Nierenberg R. The chief complaint driven medical history: implications for medical education. *Int. J. Med. Educ.* 2017; 8: 205–206. DOI: 10.5116/IJME.5907.74D8.
  24. Heneghan C., Glasziou P., Thompson M. et al. Diagnostic strategies used in primary care. *BMJ.* 2009; 338: b946. DOI: 10.1136/BMJ.B946.
  25. Барулин А.Е., Курушина О.В., Пучков А.Е. Вертебро-базиллярная недостаточность. *Вестник ВолГМУ.* 2014; 3 (51): 3–8.
  26. Парфенов В.А. Современные аспекты диагностики и лечения хронической ишемии головного мозга применение нафтидрофурила. *Медицинский совет.* 2015; 18: 11–17. DOI: 10.21518/2079-701X-2015-18-11-17.
  27. Hornibrook J. Benign paroxysmal positional vertigo (BPPV): History, pathophysiology, office treatment and future directions. *Int. J. Otolaryngol.* 2011; 2011: 835671. DOI: 10.1155/2011/835671.
  28. Ahmed F. Headache disorders: differentiating and managing the common subtypes. *British Journal of Pain.* 2012; 6 (3): 124–132. DOI: 10.1177/2049463712459691.
  29. Jung H.K., Soo B.I., Je H.J., Dong S.S., Sang M.Y., Jong H.M. Bow Hunter Syndrome treated via an anterior approach and selective decompression only. *Biomed. J. Sci. Tech. Res.* 2018; 9 (5): 1–4. DOI: 10.26717/BJSTR.2018.09.001870.
  30. Лебедева Н.В., Замерград М.В., Парфенов В.А., Антоненко Л.М. Диагностика и лечение больных с доброкачественным пароксизмальным позиционным головокружением в повседневной клинической практике. *Терапевтический архив.* 2017; 89 (1): 57–61. DOI: 10.17116/terarkh201789157-61.
  31. Амелин А.В., Богданова Ю.Н., Корешкина М.И., Проценко Е.В., Скоромец А.А., Тарасова С.В. Диагностика первичных и симптоматических форм хронической ежедневной головной боли. *Журнал неврологии и психиатрии им. С.С. Корсакова.* 2011; 111 (4): 82–84.
  32. O'Sullivan E.D., Schofield S.J. Cognitive bias in clinical medicine. *J. R. Coll. Physicians Edinb.* 2018; 48 (3): 225–232. DOI: 10.4997/JRCPE.2018.306.

## Сведения об авторах

**Шведов Андрей Николаевич**, канд. мед. наук, ассистент, кафедра факультетской хирургии, СибГМУ, г. Томск. ORCID 0000-0002-3967-725X.

**Ивченко Андрей Олегович**, д-р мед. наук, доцент, зав. кафедрой факультетской хирургии, СибГМУ, г. Томск. ORCID 0000-0002-3697-1816.

**Федорова Елена Петровна**, врач-невролог, отделение неврологии, Медицинское объединение «Здоровье», г. Томск.

**Ивченко Олег Алексеевич**, д-р мед. наук, профессор, кафедра факультетской хирургии, СибГМУ, г. Томск. ORCID 0000-0002-7686-3481.

(✉) **Шведов Андрей Николаевич**, e-mail: doc.shvedov@gmail.com

Поступила в редакцию 21.06.2020

Подписана в печать 28.12.2020