

УДК 617.731-007.23-02: 617.754.71]-056.7-07

БОЛЕЗНЬ ЛЕБЕРА. КЛИНИЧЕСКОЕ НАБЛЮДЕНИЕ

Маслова Н.Н.¹, Андреева Е.А.¹, Ерохина Е.В.²

¹ Смоленская государственная медицинская академия, г. Смоленск

² ФГУ «МНТК „Микрохирургия глаза“ им. С.Н. Фёдорова», г. Калуга

РЕЗЮМЕ

Нарушение зрительных функций и глазодвигательные расстройства развиваются у 90% больных с рассеянным склерозом. Более половины больных переносят неоднократные рецидивы оптического неврита, заканчивающиеся частичной атрофией зрительного нерва. Для своевременного назначения патогенетического лечения чрезвычайно важным является дифференциальная диагностика с другими заболеваниями, сопровождающимися атрофией зрительного нерва, в частности с болезнью Лебера.

КЛЮЧЕВЫЕ СЛОВА: атрофия зрительных нервов, рассеянный склероз, дифференциальная диагностика.

Введение

Болезнь Лебера (наследственная атрофия зрительных нервов Лебера) – наследственное заболевание, обусловленное мутацией митохондриальной ДНК, передающееся по материнской линии и характеризующееся нарастающим снижением зрения, как правило, на оба глаза. Болезнь дебютирует у мужчин в возрасте 20–30 лет быстро нарастающим стойким, чаще двусторонним снижением зрения, не сопровождающимся болью в глазных яблоках. Примерно в половине случаев отмечается снижение остроты зрения сначала на один глаз, которое через несколько недель становится двусторонним. При офтальмоскопическом обследовании больного признаков ретробульбарного неврита, как правило, обнаружить не удастся [1–4].

На начальных этапах заболевания при офтальмологическом обследовании удастся определить лишь легкую гиперемию дисков зрительных нервов. В дебюте заболевания может быть выявлена центральная скотома первоначально на цветные метки, а затем и на белый цвет [1, 3, 4]. Через 1–2 нед от начала заболевания офтальмоскопия выявляет побледнение височных половин дисков зрительных нервов, которая по мере развития заболевания распространяется на всю их площадь. При этом отмеча-

ется снижение остроты зрения меньше 0,05, а в 7% – до полной слепоты [3].

В 45–60% случаев при болезни Лебера помимо стойкого снижения зрения могут быть установлены неврологические симптомы – мигренозные пароксизмы, головокружение, тремор, спастичность, изменение рефлексов, что затрудняет постановку диагноза и требует дифференциальной диагностики с неврологическими заболеваниями, прежде всего с рассеянным склерозом. В этом случае говорят о болезни Лебера-плюс [4, 5].

Различают досимптомную, острую и атрофическую стадии болезни. При офтальмоскопии в острой стадии на глазном дне обнаруживают телеангиоэктатическую микроангиопатию и перипапиллярный отек [6].

В острую фазу заболевания больные отмечают «затуманивание» в поле зрения, которое по мере развития болезни сменяется стойким снижением зрения сначала, как правило, на один, а затем и на второй глаз. Примерно в 25% случаев отмечается одновременное снижение остроты зрения на оба глаза.

В основе развития болезни Лебера лежит мутация митохондриальной ДНК. По данным ряда авторов, выявляются следующие мутации ДНК: m.3460G>A, m.11778G>A, m.4484T>C. Описано, что у мужчин – носителей мутации заболевание развивается в половине случаев, а у женщин – только в 10% случаев. Это связывают с наличием X-сцепленного модифицирующего гена, вероятнее, локуса Xp 21,1 [7–9].

✉ Андреева Елена Александровна, тел. 8-910-511-5315; e-mail:andreeva_e@inbox.ru

Среди возможных триггерных факторов, способствующих развитию болезни, ряд исследователей отмечают следующие: курение, алкоголь, хронические интоксикации, действие лекарств, инфекций [6, 10–12].

Механизм развития заболевания окончательно не изучен. Известно, что генетический дефект митохондриальной ДНК под действием ряда экзогенных и эндогенных факторов приводит к развитию каскада биохимических реакций, в результате которых образуется избыток глутамата и реактивных форм кислорода, что в конечном итоге приводит к гибели ганглионарных клеток по типу апоптоза [2, 13–15].

При патогистологическом исследовании обнаруживается дегенерация ганглиозных клеток сетчатки и нейронов латеральных колленчатых тел, а в зрительном нерве и других отделах зрительного пути, в частности в зрительной лучистости, – демиелинизация и атрофия нервных волокон.

Болезнь Лебера является сложнодиагностируемым заболеванием. Диагноз удается поставить лишь после тщательного нейроофтальмологического обследования (исследование глазного дна, полей зрения на белый и цветные стимулы, регистрация вызванных зрительных потенциалов (ЗВП), электроретинография (ЭРГ), оптическая когерентная томография (ОКТ)), нейровизуализации, ДНК-диагностики и генетического консультирования.

Дифференцировать заболевание следует с ретробульбарным невритом, в том числе как дебютом рассеянного склероза, ОРЭМ, болезнью Девика, системной красной волчанкой (СКВ), синдромом Шегрена, саркоидозом, нейроретинитом (таблица).

Потеря зрения при РС связана с первичной демиелинизацией волокон зрительного нерва. Ретробульбарный неврит (РБН) при рассеянном склерозе (РС) прежде всего характеризуется подострым односторонним снижением зрения (от нечеткости до полной слепоты), нарушением цветовосприятия, болезненностью при движении глазных яблок, не связанной со степенью снижения зрения, наличием центральной или парацентральной скотомы. В ряде случаев выявляется симптом Утхоффа [5, 16–18]. В остром периоде изменения на глазном дне отсутствуют. Для РБН характерно полное или частичное восстановление зрения в течение нескольких недель, что соответствует побледнению височной половины или всего диска зрительного нерва. Исключительно характерным признаком для РС является межъядерная офтальмоплегия, связанная с очагами демиелинизации в волокнах медиального продольного пучка. Также характерны дискоординированные движения глазных яблок, недоведение глазных яблок кнутри и кнаружи, вертикальный

и горизонтальный нистагм, асимметричный нистагм с ротаторным компонентом, мононуклеарный нистагм, саккадирующие движения глазных яблок [19–22].

Дифференциальная диагностика рассеянного склероза и наследственной атрофии зрительных нервов Лебера

Признак	РС	Болезнь Лебера
Пол	Мужской, женский	Мужской
Начало	Острое, подострое	Острое, подострое
Периокулярная боль	+	–
Симптом Утгоффа	+	–
Нарушение цветного зрения	+	+
Центральная и парацентральные скотомы	+	+
Глазное дно	Деколорация височных половин	Телеангиоэктатическая микроангиопатия и перипапиллярное набухание
Локализация	Чаще односторонняя	Чаще двусторонняя
ЭРГ	Нет изменений	Изменение электрических потенциалов
ЗВП	Увеличение латентности	Увеличение амплитуды ответа
МРТ	Ретроокулярное поражение, диссеминированные очаги в головном мозге, накопление контрастного вещества	Интраокулярное поражение, отсутствие накопления контраста в ЗН, нет очагов демиелинизации
Рецидивы	+	–
Восстановление остроты зрения	Чаще полное	Чаще не происходит
Межъядерная офтальмоплегия	+	–
Синдром клинического расщепления	+	–
Межъядерная офтальмоплегия	+	–

При МРТ выявляются очаги демиелинизации, изменение зрительных вызванных потенциалов (ЗВП) на обращении шахматного паттерна в 100% случаев, при ОКТ – снижение толщины слоя нервных волокон сетчатки [10, 23–25].

При оптикомиелите поражение зрительного нерва может быть одно- или двусторонним, сопровождается болью в глазах, снижением остроты зрения, отеком зрительного нерва, выявляемым при офтальмоскопии, отсутствием ЗВП (вследствие повреждения аксонов). Удастся выявить изменение полей зрения по типу нецентральных скотом, квадрантной, триквадрантной, битемпоральных гемианопсий. В цереброспинальной жидкости (ЦСЖ) – специфический компонент цитоскелета астроцитов.

В 10% случаев поражение зрительного нерва встречается в дебюте СКВ. При данном заболевании оптический неврит чаще бывает двусторонним, рецидивирующим. Кроме того, выявляют характерные изменения лабораторных показателей, в частности ускорение СОЭ, лимфо- и тромбоцитопению, ложноположительную реакцию на сифилис.

Для нейроретинита (звездчатой ретинопатии) характерны предшествующая инфекция (ОРВИ), нарушение цветового зрения, ограничение полей зрения (слепая центральная скотома). Боли в глазу редки, на глазном дне – экссудаты липидов, отек зрительного нерва [2–4].

Клиническое наблюдение

Больной Ч., 1992 г. р., с февраля 2010 г. отмечает снижение зрения на оба глаза. За медицинской помощью впервые обратился в марте 2010 г. в КФ МНТК «Микрохирургия глаза». При поступлении:

Vis OD 0,04; OS 0,1.

Порог электрической чувствительности (мкА): OD 107, OS 76.

Электрическая лабильность 9 (Гц): OD 32, OS 35.

Зрительные вызванные потенциалы: OD – значительные функциональные нарушения на уровне зрительного нерва, OS – незначительные функциональные нарушения на уровне зрительного нерва (рис. 1).

Периметрия: OD – обширная центральная скотома, OS – обширная центральная скотома (рис. 2, 3).

В-сканирование: OU – область зрительного нерва проминирует в стекловидное тело, оболочки прилежат.

Биометрия (мм) OD 23,53; OS 23,43.

ОКТ: признаков атрофии не выявлено, незначительный отек в верхнем сегменте. OS – признаки перипапиллярного отека (рис. 4).

Объективно OU – при бинокулярной фиксации положение глаз правильное, движения глазных яблок в полном объеме, безболезненны.

Конвергенция сохранена. Конъюнктив бледно-розовая, роговица прозрачная, влага передней камеры прозрачная, зрачок 3 × 3 мм, на свет реагирует, хрусталики прозрачные, стекловидное тело без особенностей. Глазное дно: OD – ДЗН бледноват в височной половине, немного отечный в верхнем сегменте. Сосуды сужены. OS – ДЗН бледноват, границы размыты, отечный. Сосуды сужены.

Состояние было расценено как частичная атрофия зрительного нерва OD. Ретробульбарный неврит OS. Проводилась консервативная терапия: дексон п/б, в/в, ципрофлоксацин, витамины группы В, витамин С, актовегин, диакарб, кестин, эмоксипин, кальция глюконат. После проведенного лечения субъективно отмечал незначительное улучшение (со слов пациента, «зрение стало четче»).

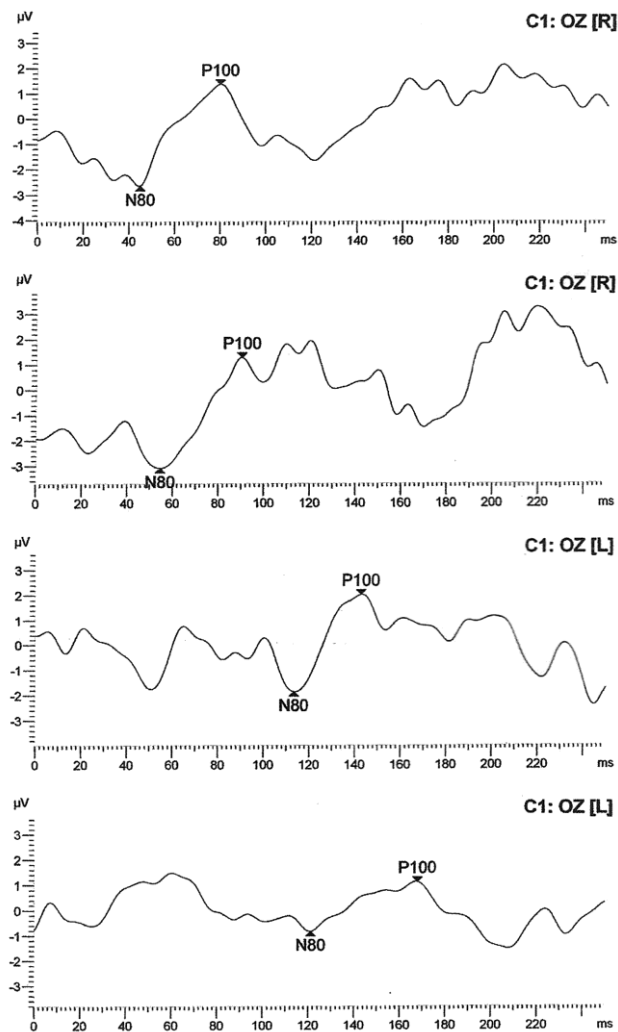


Рис. 1. Зрительные вызванные потенциалы пациента Ч. Отмечается уменьшение латентности и снижение амплитуды волны P₁₀₀

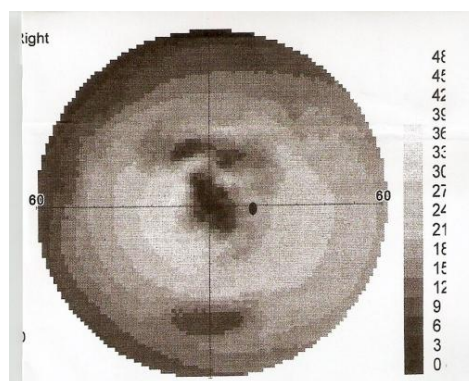


Рис. 2. Результаты оптической когерентной томографии пациента Ч. Отмечается уменьшение слоя нервных волокон сетчатки в перипапиллярной зоне

Объективно: Vis OD 0,02; OD – 0,2.

Порог электрической чувствительности (мкА): OD – 33, OS – 35.

Периметрия: OS – скотома сохраняется.

Офтальмоскопия: OU – передний отрезок не изменен, глазное дно – OU – ДЗН бледноват с виска, границы четкие.

Учитывая сохраняющиеся жалобы на снижение зрения, данные объективных методов исследования, для исключения демиелинизирующего заболевания ЦНС пациент был направлен в неврологическое отделение Калужской областной больницы, где состояние было расценено как демиелинизирующее заболевание ЦНС. Клинически изолированный синдром.

При МРТ головного мозга очаговых и патологических изменений не определено. При неврологическом осмотре очаговой симптоматики не выявлено.

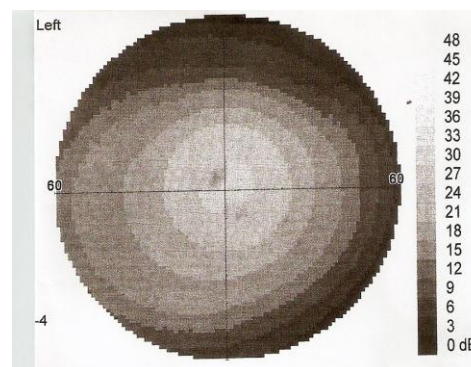


Рис. 3. Данные периметрии правого глаза пациента Ч. Выявлена обширная центральная скотома

Рис. 4. Данные периметрии левого глаза. Выявлена центральная скотома

Проводилась пульс-терапия метипредом 1 000 мг № 5, а также нейрометаболическая и нейропротективная терапия, на фоне которой больной отмечал незначительное улучшение в виде уменьшения помутнения в поле зрения обоих глаз.

На протяжении последующих 6 мес отмечалось неуклонное снижение зрения на оба глаза.

В июне 2011 г. обратился за медицинской помощью в неврологическое отделение ФКУЗ «МСЧ МВД России по Калужской области». На момент поступления предъявлял жалобы на снижение зрения, размытость в поле зрения обоих глаз. Черепно-мозговую травму, вредные привычки, нейроинфекции отрицает.

При детальном сборе анамнеза удалось выяснить, что среди дальних родственников по материнской линии есть лица, утратившие зрение в молодом возрасте.

В неврологическом статусе: ЧН – зрачки, глазные щели равны. Фотореакции сохранены. Движения глазных яблок не ограничены, безболезненны. Конвергенция несколько ослаблена. Лицо симметричное. Язык по средней линии. Глубокие рефлексы живые, D = S. Чувствительных расстройств на момент осмотра не выявлено. Координаторные пробы выполняет удовлетворительно. В позе Ромберга устойчив. Патологических и менингеальных знаков нет. Функции тазовых органов не нарушены.

По данным МРТ головного мозга на момент поступления: на серии МР-томограмм, взвешенных в T₁ и T₂ в трех проекциях, визуализированы суб- и супратенториальные структуры. Изменений очагового и диффузного характера в веществе головного мозга не выявлено. Боковые желудочки, базальные цистерны не изменены. Хиазмальная область без особенностей, ткань гипофиза имеет обычный сигнал. Субарахноидальные конвекситальные пространства не расширены. Срединные структуры не смещены. Миндалины мозжечка расположены на уровне БЗО.

На прицельных МР-томограммах орбит: глазные яблоки симметричны, расположены обычно, в размерах не увеличены. Сигналы от структур орбит не изменены. Зрительные нервы: правый зрительный нерв в ретробульбарной части изменен, ширина его в середине орбиты 2 мм, структура диффузно неоднородная. Левый зрительный нерв – шириной 4 мм, отмечаются изменения сигнала от периферических отделов нерва и некоторая неровность его контуров, вероятно, за счет отека, структура его умеренно неоднородная.

Хиазма и зрительные тракты без особенностей. Глазные мышцы обычно расположены, нормальной толщины и ширины. Ретробульбарная клетчатка, мышечные воронки, сосуды и слезные железы не изменены. Придаточные пазухи носа воздушны.

Просветы сосудов равномерные, кровоток симметричный, участков с патологическим кровотоком не выявлено.

При офтальмоскопии ДЗН ОУ: бледные, границы стерты, отмечается побледнение височных половин дисков зрительных нервов.

Vis OD – 0,02 н/к, OS – 0,04 н/к.

Порог электрической чувствительности (мкА): OD – 117, OS – 83.

По данным ОКТ: уменьшение толщины слоя нервных волокон в перипапиллярной зоне.

При ЗВП выявлено увеличение латентности и снижение амплитуды волны P₁₀₀.

Учитывая данные анамнеза, клинической картины заболевания, данных дополнительных методов исследования, данных наследственного анамнеза, диагнозу демиелинизирующего заболевания ЦНС был поставлен под сомнение, было высказано предположение о наличии у больного наследственной атрофии зрительных нервов Лебера, рекомендована консультация нейрогенетика, позволившая подтвердить диагноз.

Заключение

Болезнь Лебера – сложнodiагностируемое заболевание, являющееся одной из причин прогрессирующей безболевогой атрофии зрительных нервов у лиц молодого возраста. Для диагностики данного заболевания чрезвычайно важным является подробный сбор анамнеза, в том числе наследственного, данные неврологического и офтальмологического осмотра, использование методов визуализации (прежде всего МРТ, ОКТ) в сочетании с функциональными методами исследования (периметрией, хронометрией, цветовой кампиметрией, исследованием зрительных вызванных потенциалов, исследований электрической чувствительности и лабильности зрительного нерва) и ДНК-диагностикой, что позволит своевременно выставить верный диагноз, избежать излишних назначений лекарственных средств, своевременно провести медико-генетическое консультирование и назначить патогенетически обоснованное лечение.

Литература

1. *Аветисов С.Э. и др.* Офтальмология. Национальное руководство. М.: ГЭОТАР-Медиа, 2011. 944 с.
2. *Аверьянов Д.А. и др.* Оптическая когерентная томография в офтальмологии. Иркутск, 2005. 112 с.
3. *Никифоров А.С., Гусева М.Р.* Нейроофтальмология: руководство. М.: ГЭОТАР-Медиа, 2008. 624 с.
4. *Шмидт Т.Е., Яхно Н.Н.* Рассеянный склероз: руководство для врачей М.: МЕДпресс-информ, 2010. 272 с.
5. *Гусев Е.И.* Рассеянный склероз и другие демиелинизирующие заболевания. М.: Миклош, 2004. 540 с.
6. *Nikoskelainen E.K., Savontaus M.L., Wanne O.P., Katila M.J., Nummelin K.U.* Leber's hereditary optic neuroretinopathy, a maternally inherited disease. A genealogic study in four pedigrees // Arch. Ophthalmol. 1987. V. 105, № 5. P. 665–67.
7. *Гусев Е.И.* Рассеянный склероз // Болезни нервной системы: руководство для врачей / под ред. Н.Н. Яхно. М.: Медицина, 2005. С. 444–459.
8. *Cettomai D.* Reproducibility of Optical Coherence Tomography in Multiple Sclerosis // Arch. Neurol. 2008. V. 65. P. 1218–1222.
9. *Fu Y.* New imaging techniques in the diagnosis of multiple sclerosis // Expert Opin. Med. Diagn. 2008. V. 2, № 9. P. 1055–1065.
10. *Howell N., Kubacka I., Halvorson S., Mackey D.* Leber's hereditary optic neuropathy: the etiological role of a mutation in the mitochondrial cytochrome b gene // Genetics. 1993.

- V. 133, № 1. P. 133–136.
11. *Johns D.R., Neufeld M.J.* Cytochrome b mutations in Leber hereditary optic neuropathy // *Biochem. Biophys. Res. Commun.* 1991. V. 81, № 3. P. 1358–1364.
 12. *Johns D.R., Neufeld M.J., Park R.D.* An ND-6 mitochondrial DNA mutation associated with Leber hereditary optic neuropathy // *Biochem. Biophys. Res. Commun.* 1992. V. 187, №3. P. 1551–1557.
 13. *Huoponen K., Lamminen T., Juvonen V., Aula P., Nikoskelainen E., Savontaus M.L.* The spectrum of mitochondrial DNA mutations in families with Leber hereditary optic neuropathy // *Hum. Genet.* 1993. V. 92, № 4. P. 379–384.
 14. *Mackey D., Howell N.* A variant of Leber hereditary optic neuropathy characterized by recovery of vision and by an unusual mitochondrial genetic etiology // *Am. J. Hum. Genet.* 1992. V. 51, № 6. P. 1218–1228.
 15. *Newman N.J.* Leber's hereditary optic neuropathy. New genetic considerations // *Arch. Neurol.* 1993. V. 50, № 5. P. 540–548.
 16. *Гнездицкий В.В., Шамишинова А.М.* Опыт применения вызванных потенциалов в клинической практике. М.: МБН, 2001. 472 с.
 17. *Гусев Е.И., Бойко А.Н. и др.* Демиелинизирующие заболевания ЦНС // *Consilium Medicum.* 2002. Т. 2, № 2. С. 12–18.
 18. *Гусева М.П.* Клиника и диагностика оптических невритов у детей при рассеянном склерозе // *Рус. мед. журнал.* 2001. Т. 2, № 1. С. 6–12.
 19. *Гусева М.П.* Результаты клинко-иммуногенетического обследования при оптических невритах у детей с достоверным рассеянным склерозом // *Невролог. журн.* 1999. № 5. С. 10–15.
 20. *Манойлова И.К.* Об исходах ретробульбарных невритов у молодых больных в ближайшие и отдаленные сроки // *Сб. научн. тр. – юбилейн. конф. Т.И. Ерошевского, 2005.* С. 480–483.
 21. *Трон Е.Ж.* Заболевания зрительного пути. М.: Медгиз, 1968. 394с.
 22. *Хьюбелл Д.* Глаз, мозг, зрение. М.: Мир, 1990. 239 с.
 23. *Cense B.* Thickness and Birefringence of Healthy Retinal Nerve Fiber Layer Tissue Measured with Polarization-Sensitive Optical Coherence Tomography // *Investigative Ophthalmology and Visual Science.* 2004. V. 45. P. 2006–2612.
 24. *Fisher J.B.* Relation of Visual Function to Retinal Nerve Fiber Layer Thickness in Multiple Sclerosis. American Academy of Ophthalmology Annual Meeting. Chicago, Illinois, 2005.
 25. *Hougaard J.L.* Evaluation of Heredity as a Determinant of Retinal Nerve Fiber Layer Thickness as Measured by Optical Coherence Tomography // *Investigative Ophthalmology and Visual Science.* 2003. V. 44. P. 3011–3016.
 26. *Шамишинова А.М., Волков В.В.* Функциональные исследования в офтальмологии. М.: Медицина, 2002. 415 с.

Поступила в редакцию 14.01.2013 г.

Утверждена к печати 09.10.2013 г.

Маслова Наталья Николаевна – д-р мед. наук, профессор, зав. кафедрой неврологии и нейрохирургии СГМА (г. Смоленск).

Андреева Елена Александровна (✉) – заочный аспирант кафедры неврологии и нейрохирургии СГМА (г. Смоленск), врач-невролог МСЧ МВД России по Калужской области (г. Калуга).

Ерохина Елена Владимировна – врач-офтальмолог отделения функциональной диагностики МНТК «Микрохирургия глаза» им. С.Н. Фёдорова (г. Калуга).

✉ **Андреева Елена Александровна**, тел. 8-910-511-53-15; e-mail: andreeva_e@inbox.ru

LEBER'S DISEASE. CLINICAL CASE

Maslova N.N.¹, Andreyeva Ye.A.¹, Yerokhina Ye.V.²

¹ *Smolensk state medical academy, Smolensk, Russian Federation*

² *ISTC "Eye Microsurgery" of S.N. Fyodorov, Kaluga, Russian Federation*

ABSTRACT

Violation of visual functions and oculomotor frustration develop at 90% of patients with MS. More than a half of patients are transferred by the numerous recurrence of an optical neuritis which is coming to an end with a partial atrophy of optic nerve. For well-timed purpose of pathogenetic treatment differential diagnostics with other diseases, being accompanied an atrophy of an optic nerve, in particular with Leber's disease.

KEY WORDS: atrophy of optic nerves, multiple sclerosis, differential diagnostics.

Bulletin of Siberian Medicine, 2013, vol. 12, no. 5, pp. 126–132

References

1. Avetisov S.E. et al. *Ophthalmology. National management*. Moscow, GEOTAR-media Publ., 2011. 944 p. (in Russian).
2. Averyanov D.A. et al. *Optical coherent tomography in an ophthalmology*. Ed. A.G. Shchuka, V.V. Malyshev. Irkutsk, 2005. 112 p. (in Russian).
3. Nikiforov A.S. Gusev M.R. *Neuroophthalmology: management*. Moscow, GEOTAR-Media Publ., 2008. 624 p. (in Russian).
4. Schmidt T.E., Yakhno N. N. *Multiple sclerosis: the management for doctors*. Moscow, Medical press inform Publ., 2010. 272 p. (in Russian).
5. Gusev E.I. *Multiple sclerosis and other demyelinating diseases*. Moscow, Miklosh Publ., 2004. 540 p. (in Russian).
6. Nikoskelainen E.K., Savontaus M.L., Wanne O.P., Katila M.J., Nummelin K.U. Leber's hereditary optic neuroretinopathy, a maternally inherited disease. A genealogic study in four pedigrees. *Arch. Ophthalmol.*, 1987, vol. 105, no. 5, pp. 665–667.
7. Gusev E.I. *Multiple sclerosis. Diseases of nervous system. The management for doctors*. Ed. Yakhno N.N. Moscow, Medicine Publ., 2005. Pp. 444–459 (in Russian).
8. Cettomai D. Reproducibility of Optical Coherence Tomography in Multiple Sclerosis. *Arch. Neurol.*, 2008, vol. 65, pp. 1218–1222.
9. Fu Y. New imaging techniques in the diagnosis of multiple sclerosis. *Expert Opin. Med. Diagn.*, 2008, vol. 2, no. 9, pp. 1055–1065.
10. Howell N., Kubacka I., Halvorson S., Mackey D. Leber's hereditary optic neuropathy: the etiological role of a mutation in the mitochondrial cytochrome b gene. *Genetics.*, 1993, vol. 133, no. 1, pp. 133–136.
11. Johns D.R., Neufeld M.J. Cytochrome b mutations in Leber hereditary optic neuropathy. *Biochem. Biophys. Res. Commun.*, 1991, vol. 81, no. 3, pp. 1358–1364.
12. Johns D.R., Neufeld M.J., Park R.D. An ND-6 mitochondrial DNA mutation associated with Leber hereditary optic neuropathy. *Biochem. Biophys. Res. Commun.*, 1992, vol. 187, no. 3, pp. 1551–1557.
13. Huoponen K., Lamminen T., Juvonen V., Aula P., Nikoskelainen E., Savontaus M.L. The spectrum of mitochondrial DNA mutations in families with Leber hereditary optic neuroretinopathy. *Hum. Genet.*, 1993, vol. 92, no. 4, pp. 379–384.
14. Mackey D., Howell N.A. variant of Leber hereditary optic neuropathy characterized by recovery of vision and by an unusual mitochondrial genetic etiology. *Am. J. Hum. Genet.*, 1992, vol. 51, no. 6, pp. 1218–1228.
15. Newman N.J. Leber's hereditary optic neuropathy. New genetic considerations. *Arch. Neurol.*, 1993, vol. 50, no. 5, pp. 540–548.
16. Gnezditsky V.V., Shamshinova A.M. *Experience of use of the caused potentials in clinical practice*. Moscow, MBN Publ., 2001. 472 p. (in Russian).
17. Gusev E.I. Boiko A.N. et al. Demyelinating diseases of a CNS. *Consilium Medicum*, 2002, vol. 2, no. 2, pp. 12–18 (in Russian).
18. Guseva M.R. Clinic and diagnostics of an optical neuritis at children at multiple sclerosis. *Russian medical magazine*, 2001, vol. 2, no. 1, pp. 6–12 (in Russian).
19. Guseva M.R. Results of kliniko-immunogenetic inspection at an optical neuritis at children with reliable multiple sclerosis. *The Neurologic magazine*, 1999, no. 5, pp. 10–15 (in Russian).
20. Manoylova I.K. About outcomes of a retrobulbar neuritis at young patients in the next and remote terms. *Sb. scientific conference by T.I. Eroshevsky*, 2005, pp. 480–483 (in Russian).
21. Throne E.Zh. *Diseases of a visual way*. Moscow, Medgiz Publ., 1968. 394 p. (in Russian).
22. Schmidt T.E., Yakhno N.N. *Multiple sclerosis: the management for doctors*. Moscow, Medical press inform Publ., 2010. 272 p. (in Russian).
23. Shamshinova A.M. *The functional researches in an ophthalmology*. Moscow, Medicine Publ., 2002. 415 p. (in Russian).
24. Cense B. Thickness and Birefringence of Healthy Retinal Nerve Fiber Layer Tissue Measured with Polarization-Sensitive Optical Coherence Tomography. *Investigative Ophthalmology and Visual Science*, 2004, vol. 45, pp. 2006–2612.
25. Fisher J.B. *Relation of Visual Function to Retinal Nerve Fiber Layer Thickness in Multiple Sclerosis*. American Academy of Ophthalmology Annual Meeting. Chicago, Illinois, 2005.
26. Hougaard J.L. Evaluation of Heredity as a Determinant of Retinal Nerve Fiber Layer Thickness as Measured by Optical Coherence Tomography. *Investigative Ophthalmology and Visual Science*, 2003, vol. 44, pp. 3011–3016.

Maslova Nataliya N., Smolensk State Medical Academy, Smolensk, Russian Federation.

Andreeva Yelena A. (✉), Smolensk State Medical Academy, Smolensk, Russian Federation.

Yerokhina Yelena V., ISTC "Eye Microsurgery" of Fedorov, Kaluga, Russian Federation.

✉ Andreyeva Yelena A., Ph. +7-910-511-5315; e-mail: andreeva_e@inbox.ru